



RSBO Revista Sul-Brasileira de Odontologia

ISSN: 1806-7727

fbaratto@uol.com.br

Universidade da Região de Joinville  
Brasil

Grazziotin SOARES, Renata; DAGNESE, Cristhiane; Duarte IRALA, Luis Eduardo; Azevedo SALLES, Alexandre; LIMONGI, Orlando

Injeção accidental de hipoclorito de sódio na região periapical durante tratamento endodôntico: Relato de caso

RSBO Revista Sul-Brasileira de Odontologia, vol. 4, núm. 1, 2007, pp. 17-21

Universidade da Região de Joinville  
Joinville, Brasil

Disponível em: <http://www.redalyc.org/articulo.oa?id=153014356003>

- Como citar este artigo
- Número completo
- Mais artigos
- Home da revista no Redalyc

redalyc.org

Sistema de Informação Científica

Rede de Revistas Científicas da América Latina, Caribe, Espanha e Portugal

Projeto acadêmico sem fins lucrativos desenvolvido no âmbito da iniciativa Acesso Aberto



Revista Sul-Brasileira de Odontologia

## Injeção acidental de hipoclorito de sódio na região periapical durante tratamento endodôntico: Relato de caso

## Accidental injection of sodium hypochlorite in periapical region during endodontic treatment: Case report

Renata Grazziotin SOARES\*  
Cristhiane DAGNESE\*\*  
Luis Eduardo Duarte IRALA\*\*\*  
Alexandre Azevedo SALLES\*\*\*  
Orlando LIMONGI\*\*\*

### Endereço para correspondência:

Renata Grazziotin Soares  
Rua Bento Gonçalves, 1.624  
Caxias do Sul – RS – CEP 95020-412  
E-mail: regrazziotin@terra.com.br

\* Especialista em Endodontia, mestranda em Endodontia pela ULBRA – Canoas (RS).

\*\* Especialista em Endodontia pela Sociedade Brasileira de Cirurgiões-Dentistas – SOBRACID – Porto Alegre (RS).

\*\*\* Professores do curso de graduação em Odontologia e pós-graduação em Endodontia da ULBRA – Canoas (RS).

Recebido em 30/9/06. Aceito em 27/11/06.

### Palavras-chave:

hipoclorito de sódio;  
endodontia; irrigantes.

### Keywords:

sodium hypochlorite;  
endodontics; irrigators.

### Resumo

A finalidade deste trabalho foi relatar um caso clínico em que ocorreu a injeção acidental na região periapical da solução irrigadora de hipoclorito de sódio 2,5% durante tratamento endodôntico de um primeiro molar superior. Os autores demonstraram, por meio da descrição deste caso clínico, que soluções concentradas de hipoclorito de sódio, quando extrudadas inadvertidamente para a região periapical, causam danos teciduais, desconforto para o paciente e, conseqüentemente, dúvidas quanto à habilidade do cirurgião-dentista.

### Abstract

The authors' aim was to report a clinical case of accidental injection of sodium hypochlorite 2,5% into periapical region during the root canal treatment of the upper right first molar. It was demonstrated that sodium hypochlorite concentrate solutions injection induces tissular injuries, discomfort for the patient and doubts about the dentist's ability.

## Introdução e revisão de literatura

O hipoclorito de sódio empregado como solução irrigadora durante o tratamento endodôntico é essencial. Tal substância é encontrada nas concentrações de 0,5% a 5,25% e apresenta importantes propriedades, como ação antimicrobiana, poder de dissolução de matéria orgânica e capacidade desodorizante [4, 10].

A efetividade de uma solução irrigadora (capacidade de limpeza, ação antimicrobiana e poder de dissolução tecidual) depende, entre outros aspectos, de seu íntimo contato com o conduto radicular, ou seja, depende da sua capacidade de umectação. Dessa forma, a profundidade com que a cânula de irrigação penetra no canal, o volume e a frequência da irrigação são aspectos que influenciam na competência do agente irrigante [10].

A irrigação deve ser executada mantendo-se um trajeto de refluxo entre a cânula injetora cilíndrica e o canal radicular. O menor segmento do trajeto de refluxo situa-se no nível da ponta da cânula injetora, denominado área de refluxo, imprescindível para o retorno do líquido irrigador; quanto menor ele for, mais difícil será a saída desse líquido do canal radicular. Se a cânula de irrigação ficar muito afastada da região apical, a limpeza dessa área será precária; porém, se ela se aproximar em demasia, ficará ajustada às paredes do canal, eliminando a área e o trajeto de refluxo [4].

Quanto maior a concentração da solução de hipoclorito de sódio, maior seu poder de dissolução tecidual (tecido vivo ou necrótico) e maior a capacidade de neutralização do conteúdo do canal radicular. No entanto, quanto mais concentrado, maior será seu efeito irritante quando em contato com os tecidos vivos apicais e periapicais [7].

Conforme Pécora e Estrela [10], nos tratamentos endodônticos em que a polpa está necrosada, o efeito antimicrobiano deve predominar, em associação com a capacidade de dissolução tecidual. Assim, o hipoclorito de sódio em concentrações de 1% a 2,5% deve ser selecionado. Independentemente das condições da polpa dentária, Lopes e Siqueira [8] indicam usar como solução química auxiliar da instrumentação soluções de hipoclorito de sódio a 2,5% (água sanitária); a única exceção é para os canais amplos e com polpa vital, nos quais aconselham o uso de solução de menor concentração.

Uma pesquisa que avaliou *in vitro* a atividade antimicrobiana de algumas substâncias irrigadoras de canais radiculares – entre as quais o hipoclorito a 0,5%, 1% e 5,25% – foi a dos autores Machado Junior *et al.* [9]. O experimento foi realizado com

seis tipos de microrganismos cultivados em meios seletivos: *Staphylococcus aureus*, *Escherichia coli*, *Streptococcus alfa hemolíticos*, *Candida albicans*, *Pseudomonas aeruginosa* e *Lactobacillus* sp. Eles foram semeados e colocados em 6 tubos, juntamente com 1 mL do agente químico diluído em 4 mL de água destilada. Todas as soluções de hipoclorito mostraram poder antibacteriano, com destaque para a de 1%.

É oportuno acrescentar que a efetividade de uma solução irrigadora depende do seu íntimo contato com o canal radicular e da constante renovação da solução. A profundidade com que a cânula penetra no canal, o volume e a frequência de irrigação são aspectos que devem ser muito bem considerados [10]. Nesse sentido, cuidados devem ser tomados para evitar acidentes durante as manobras de irrigação.

Apesar de Becking [1] afirmar que os incidentes envolvendo hipoclorito de sódio durante tratamento endodôntico são raramente relatados, a literatura comprova a ocorrência de acidentes graves provocados pela injeção da solução no tecido periapical, tendo como consequências dor intensa, edema imediato dos tecidos adjacentes, hemorragia no canal radicular e interstício na pele e mucosa (equimose), necrose tecidual, infecção secundária com formação de abscesso e parestesias persistentes. Há relatos de pacientes alérgicos ao hipoclorito de sódio que, além de apresentarem as alterações teciduais citadas, exibem concomitantemente problemas respiratórios [4].

Freitas e Alves [2], em uma revisão sobre as principais complicações advindas do uso inadequado do hipoclorito de sódio, relataram que a toxicidade do hipoclorito pode causar reações inflamatórias graves, como edema, dor severa, equimoses e hematomas, necrose, parestesia e anestesia temporária. A maioria dos casos mencionados no trabalho ocorreu com a injeção transforaminal da solução. Observaram também o aparecimento de enfisema subcutâneo.

Nos relatos de Reeh e Messer [11], durante o retratamento de um incisivo central superior com uma perfuração no terço médio na face vestibular da raiz, o hipoclorito foi inadvertidamente forçado, através da perfuração, para dentro dos tecidos adjacentes. As consequências desse acidente incluíram dor severa e inchaço, com subsequente desenvolvimento de fístula, além de um tempo prolongado de parestesia do assoalho e da asa do nariz e da região infra-orbital.

Sabala e Powell [13] publicaram um artigo em que descreveram um caso clínico sobre as

consequências da injeção de hipoclorito de sódio nos tecidos periapicais. A mesma intenção tiveram Varela *et al.* [14], que relataram um caso de extrusão acidental de hipoclorito, durante a irrigação de um primeiro pré-molar superior com a solução concentrada a 5%. O paciente apresentou grande dor e sensação de queimação na região infra-orbitária. O tratamento para o caso foi paliativo e com acompanhamento, até a total remissão dos sinais e sintomas, e, após o problema ser solucionado, procedeu-se à obturação do canal radicular.

Autores afirmam que, entre os acidentes ocorridos durante a terapia endodôntica, a extrusão de hipoclorito para os tecidos periapicais pode ser um dos mais alarmantes, por causa das suas manifestações clínicas imediatas, provocando dor intensa e edema instantâneo. Desse modo, é necessária uma correta identificação do problema, seguida de tratamento imediato. O tratamento em tais casos serve apenas como atenuante, e deve-se aguardar a remissão dos sintomas por meio do acompanhamento do paciente [12].

Graves resultados foram observados por Gatot *et al.* [5] após injeção inadvertida de hipoclorito durante irrigação de um dente incisivo central superior. O paciente sofreu dor severa, necrose do tecido subcutâneo e da mucosa. Uma intervenção cirúrgica foi necessária para conter o processo destrutivo que se estendia desde o lábio superior até o olho. O exame histopatológico demonstrou a alta toxicidade do hipoclorito nos tecidos vitais.

Fundamentado nessa breve revisão de literatura, este trabalho tem por objetivo relatar o caso clínico de um acidente durante as manobras de irrigação dos canais radiculares com a solução de hipoclorito de sódio.

## Relato de caso

O paciente foi atendido em uma escola de pós-graduação em Endodontia de Porto Alegre (RS) – Sobrascursos/Centro de Pós-graduação –, onde assinou um termo de compromisso permitindo a publicação do caso clínico. Esclareceu-se ao paciente que ele não seria identificado por divulgação de seu nome nem por fotografias que exibissem o rosto inteiro.

Para a realização da endodontia do dente 16 (primeiro molar superior direito), portador de necrose pulpar sem lesão periapical visível radiograficamente, o profissional utilizou hipoclorito de sódio 2,5% como solução irrigadora coadjuvante

ao preparo biomecânico. Após o término da instrumentação e a colocação de hidróxido de cálcio como medicação intracanal, o paciente foi dispensado, e agendou-se uma posterior obturação dos canais. Passados 30 minutos da consulta odontológica, o paciente retornou ao consultório com grande edema na face, bem como com edema e hematoma na mucosa e no palato e alguns pontos de necrose na região de fundo de sulco do dente em tratamento (figuras 1 e 2). Depois de exame clínico e diagnóstico, sugeriu-se ao paciente que permanecesse em repouso até a diminuição do inchaço. O monitoramento da situação clínica do paciente foi feito nos primeiros dois dias, a fim de observar a regressão do edema. Não foi receitada medicação sistêmica.

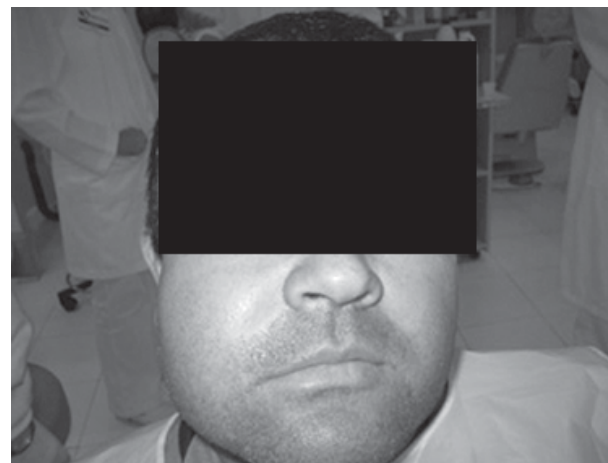

Figura 1 – Aspecto clínico do paciente 30 minutos após o término da consulta

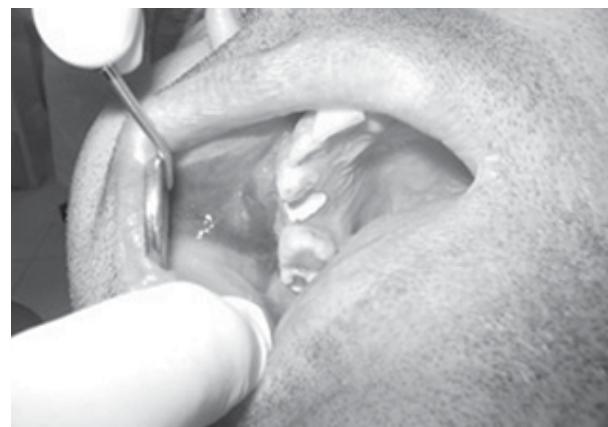


Figura 2 – Edema e hematoma na mucosa e no palato e alguns pontos de necrose na região de fundo de sulco do dente em tratamento

## Discussão

A literatura comprova a ocorrência de acidentes graves provocados pela injeção de hipoclorito de sódio, conforme relatam os autores Reeh e Messer [11], Sabala e Powell [13], Becking [1], Gatot *et al.* [5], Hülsmann e Hahn [6], Freitas e Alves [2], Garcia [4], Rendón *et al.* [12].

García Zuluaga *et al.* [3] relatam que a possibilidade de o agente desinfetante, utilizado na irrigação dos canais radiculares, entrar em contato com os tecidos perirradiculares e outras estruturas adjacentes é alta.

A infiltração sob pressão da substância química, além de provocar lesão física (caracterizada pelo desgarramento tecidual), induz lesão química, também em decorrência da sua ação irritante sobre os tecidos vitais. Conforme o caso clínico exposto, o tecido agredido exibe reação inflamatória, edema dos tecidos adjacentes, hematomas e equimoses e, eventualmente, necrose, que pode se estender à mucosa bucal, dependendo do volume e da concentração da solução injetada. A dor pode também estar presente, entretanto não foi o que se observou neste relato clínico. O paciente informou que sentia desconforto, pressão, calor no local e, obviamente, incômodo em relação à sua aparência física. Nesse sentido, deve-se lembrar que a dor é uma experiência sensorial particular de cada pessoa, varia de organismo para organismo, é um fator idiossincrático.

A melhor forma de evitar acidentes na irrigação é adotar medidas preventivas, como o uso do isolamento absoluto, a identificação dos tubetes anestésicos, quando da utilização destes como refil para a solução irrigadora, a colocação de cursores de borracha nas limas e agulhas de irrigação, a introdução da agulha livremente no interior do conduto e a irrigação lenta [2].

No caso estudado neste trabalho, provavelmente o profissional tenha introduzido e aprisionado a agulha de irrigação dentro do conduto, sem deixar uma via de refluxo, injetando assim a solução para os tecidos perirradiculares. Garcia [4] explica que, para manter a área de refluxo entre a cânula injetora e o canal radicular, é importante o operador mover a cânula em movimentos de vaivém ao longo do canal durante as manobras de irrigação, pois ao contrário ocorrerá a obstrução do refluxo, forçando o extravasamento do líquido irrigador, sob pressão, pelo forame apical. Isso poderá acontecer mais facilmente em dentes com forame apical arrombado ou destruído por reabsorção, bem como em canais perfurados ou raízes fraturadas e ainda em dentes com rizogênese incompleta.

Em relação ao tratamento do paciente, não foi receitada medicação sistêmica analgésica, pois ele não tinha dor; porém deve-se lembrar que é imprescindível

o monitoramento da situação do paciente nos dias seguintes ao acidente. O tratamento da dor, se presente, serve apenas como atenuante, e é preciso aguardar a remissão dos sintomas por meio do acompanhamento do caso, conforme explicam Rendón *et al.* [12]. Também não foi prescrito antibiótico sistêmico, entretanto pode ser necessário em alguns casos, como: injeção acidental de hipoclorito de sódio em dentes com grandes lesões periapicais associadas à sobreinstrumentação, em função da possibilidade de disseminação da infecção, principalmente quando o dente envolvido é inferior, podendo atingir o espaço submandibular.

A descrição de um caso clínico a respeito de um acidente durante a irrigação dos canais com hipoclorito de sódio é essencial na visão dos autores, pois tais casos poucas vezes são abordados nos livros de Odontologia. Em razão disso, objetivou-se fornecer fundamento científico e técnico ao leitor cirurgião-dentista.

## Considerações finais

Os autores demonstraram por intermédio da descrição deste caso clínico que soluções concentradas de hipoclorito de sódio, quando extrudadas inadvertidamente para a região periapical, causam danos teciduais, desconforto para o paciente e, conseqüentemente, dúvidas quanto à habilidade do cirurgião-dentista.

## Referências

1. Becking AG. Complications in the use of sodium hypochlorite during endodontic treatment. Report of three cases. *Oral Surg Oral Med Oral Pathol.* 1991;71(3):346-8.
2. Freitas VLT, Alves SMM. Accidentes provocados por soluciones irrigadoras durante la práctica endodôntica. *Rev Asoc Odontol Argen.* 2001;89(2):173-6.
3. García Zuluaga GA, Olivo Semancaritt RA, Ochoa Suárez CA. Complications when sodium hypochlorite gets in contact with periapical tissues. *Univ Odontol.* 2001 Sep;21(45):26-9.
4. Garcia RB. Acidentes e complicações na irrigação. In: Bramante CM *et al.* Acidentes e complicações no tratamento endodôntico. São Paulo: Santos; 2003.
5. Gatot A, Arbelle J, Leiberman A, Yanai-Inbar I. Effects of sodium hypochlorite on soft tissues after its inadvertent injection beyond the root apex. *J Endodon.* 1991;17(11):573-4.



6. Hülsmann M, Hahn W. Complications during root canal irrigation literature review and case reports. *Int Endod J.* 2000;3:186-93.
7. Leonardo MR. Endodontia: Tratamento de canais radiculares. São Paulo: Artes Médicas; 2005.
8. Lopes HP, Siqueira Jr. JF. Endodontia, biologia e técnica. Rio de Janeiro: Guanabara Koogan; 2004.
9. Machado Jr. J, Nascimento CMO, Guimarães CCP, Machado MFC. Estudo in vitro da ação antimicrobiana de substâncias utilizadas como soluções irrigadoras de canais radiculares. *Rev Odontol Univ St Amaro.* 2001;6(1/2):54.
10. Pécora JD, Estrela C. Hipoclorito de sódio. In: Estrela C. *Ciência endodôntica.* São Paulo: Artes Médicas; 2004.
11. Reeh ES, Messer HH. Long term paresthesia following inadvertent forcing of sodium hypochlorite through perforation in maxillary incisor. *Endod Dent Traumatol.* 1989;5(4):200-3.
12. Rendón RA, Michel MT, Cayón MR. Accidentes durante la irrigación del sistema del conductos radiculares. A propósito de um caso. *Endodoncia.* 2004;22(4).
13. Sabala CL, Powell SE. Sodium hypochlorite injection into periapical tissues. *J Endodon.* 1989;15(10):490-2.
14. Varela SG, Bahillo JG, Patiño PV, Feal G, Rábade B. Extrusión de hipoclorito de sódio hacia los tejidos periapicales. Caso clínico. *Endodoncia.* 2000;18(2).



**ODONTO GRAF**  
Especializada em Impressos na Área Odontológica  
12 Anos com nova imagem corporativa



**Impressos direcionados  
às áreas Odontológica,  
Médica e Radiológica**

Receituários • Atestados, Declarações • Notificações • Folhas Carta  
 Cartões Horário • Cartões de Visita • Recibos • Bls. de Orçamento  
 Fichas Clínicas • Agendas • Livretos • Pastas • Caixas • Envelopes (fabr. Própria)

**Procure na dental de sua preferência  
nossos produtos padronizados:**  
Fichas, Bls. Orçamento, CH3,  
Porta RX 1 a 14 mod. (Adulto e Infantil)  
**Papel, Plástico e PVC**

**Consultoria Técnica**  
**Sucimir Weng    Suzet Weng**  
 (41) 9618-0889    (41) 9132-6058

**Solicite uma visita  
demonstrativa!**

Linha Plástica: Pastas p/ Documentação Ortodôntica • Caixas com 2, 4 e 6 div.  
 Linha Radiológica: Envelope Tele • Panorâmica • Porta RX 1 a 18 mod. Plástico  
 Folhas de Laudo • Papel Vegetal • Sacolas • Envelopes



**Cartões e Pastas Fotográficos**  
 Qualidade Superior - Super Coloridos  
 Papel Couchê 300 gramas  
 Plastificação Brilhante ou Laminação Fosca



**Impressos Exclusivos**



**Planejamento • Inovação  
Criatividade • Qualidade**

**Nossa Equipe à sua disposição**



Papel • Plástico • Embalagens

 **Soluções Criativas para Seus Impressos!**  
**Fones/Fax: (41) 245-9737 / 245-9583**  
[odontograf@weng.com.br](mailto:odontograf@weng.com.br) • [www.weng.com.br](http://www.weng.com.br)

Rua Alberto Torres, 270 - CEP 81330-330 - Fazendinha - Curitiba - PR - Brasil  
 Fones/Fax: (41) 245-9737 / 245-9583 - e-mail: [wenggrafica@uol.com.br](mailto:wenggrafica@uol.com.br)