



Archivos Españoles de Urología

ISSN: 0004-0614

urologia@arch-espanoles-de-urologia.es

Editorial Iniestares S.A.

España

García Torrelles, Marta; Beltrán Armada, Jose Ramón; Rubio Tortosa, Ignacio; Sánchez Sanchis, Manuel; Rodrigo Guanter, Vicente; Tarín Planes, Miguel; Sanjuán de Laorden, Carlos  
Leiomiomas vesicales. Aportación de un nuevo caso  
Archivos Españoles de Urología, vol. 59, núm. 9, noviembre, 2006, pp. 908-910  
Editorial Iniestares S.A.  
Madrid, España

Disponible en: <http://www.redalyc.org/articulo.oa?id=181018783011>

- Cómo citar el artículo
- Número completo
- Más información del artículo
- Página de la revista en redalyc.org

redalyc.org

Sistema de Información Científica  
Red de Revistas Científicas de América Latina, el Caribe, España y Portugal  
Proyecto académico sin fines de lucro, desarrollado bajo la iniciativa de acceso abierto

3. ISSA, M.M.; YAGOL, R.; TSANG, D.: "Intrascrotal neurofibromas". *Urology*, 41: 350, 1993.
4. YAMAMOTO, M.; MIYAKE, K.; MITSUYA, H.: "Intrascrotal extratesticular neurofibroma". *Urology*, 20: 200, 1982.
5. MISHRA, V.C.; KUMAR, R.; COOKSEY, G.: "Intrascrotal neurofibroma". *Scand. J. Urol. Nephrol.*, 36: 385, 2002.
6. YOSHIMURA, K.; MAEDA, O.; SAIKI, S. y cols.: "Solitary neurofibroma of scrotum". *J. Urol.*, 143: 823, 1990.
7. SÁNCHEZ CHAPADO, M.; ARANDA LASSA, J.M.; CABALLERO GÓMEZ, M. y cols.: "Tumores de cordón: aportación de un neurofibroma". *Arch. Esp. Urol.*, 41: 23, 1988.
8. DELIVELIOTIS, C.; ALBANIS, S.; SKOLARIKOS, A. y cols.: "Solitary neurofibroma of the spermatic cord". *Int. Urol. Nephrol.*, 34: 375, 2002.
9. JEPSON, P.M.: "Von Recklinghausen's disease presenting as scrotal tumor". *Urology*, 5: 270, 1975.

---

#### Casos Clínicos

*Arch. Esp. Urol.*, 59, 9 (908-910), 2006

### LEIOMIOSARCOMA VESICAL. APORTACIÓN DE UN NUEVO CASO.

Marta García Torrelles, Jose Ramón Beltrán Armada, Ignacio Rubio Tortosa, Manuel Sánchez Sanchis, Vicente Rodrigo Guanter, Miguel Tarín Planes y Carlos Sanjuán de Laorden.

Servicio de Urología. Hospital Universitario Dr. Peset. Valencia. España.

---

**Resumen.-** *OBJETIVO:* Presentamos un nuevo caso de leiomiomasarcoma vesical en una mujer joven. Revisamos sus características y sus diferentes opciones terapéuticas.

*MÉTODO:* La paciente recibió quimioterapia neoadyuvante y posteriormente cirugía radical.

*RESULTADOS:* Tras la quimioterapia neoadyuvante se consiguió una respuesta parcial, permaneciendo libre de enfermedad 60 meses tras el tratamiento quirúrgico.

*CONCLUSIÓN:* A pesar del mal pronóstico de esta enfermedad, el tratamiento multimodal puede mejorar los resultados. La quimioterapia neoadyuvante y posterior excisión quirúrgica puede ser una buena combinación terapéutica para estos tumores agresivos.

---

**Palabras clave:** Leiomiomasarcoma. Vejiga. Quimioterapia neoadyuvante.

---

**Summary.-** *OBJECTIVE:* We report a new case of bladder leiomyosarcoma in a young female patient. We review its features and different treatment options.

*METHODS:* The patient underwent neoadjuvant chemotherapy and surgical excision.

*RESULTS:* A partial response was achieved with neoadjuvant chemotherapy and remains still alive 60 months after radical cystectomy.

*CONCLUSION:* Despite the poor prognosis of this disease, multimodal treatment may improve results. Neoadjuvant chemotherapy and subsequent radical excision could be a good combination therapy for these aggressive tumors.

---

**Keywords:** Leiomyosarcoma. Bladder. Neoadjuvant chemotherapy.

### CASO CLÍNICO

Mujer de 35 años de edad acude a urgencias refiriendo hematuria macroscópica con coágulos de un mes de evolución, así como disuria, tenesmo vesical y dolor abdominal en hipogastrio. A la exploración física presentaba palidez de piel y mucosas, sensación de ocupación en hipogastrio e intensa anemia en la analítica.

La ecografía y urografía intravenosa demostraba un defecto de repleción vesical compatible con una neoformación vesical de 77x51x55mm con calcificaciones periféricas que condicionaba una ureteropielocaliectasia bilateral. A la exploración endoscópica se apreció una gran masa sólida blanquecina de consistencia pétreo en la cara lateral izquierda vesical, con tacto vaginal

Correspondencia

Marta García Torrelles  
Servicio de Urología.  
Av/ Gaspar Aguilar, 90.  
46017 Valencia. (España)  
garcia\_marior@gva.es

Trabajo recibido: 1 de marzo 2006

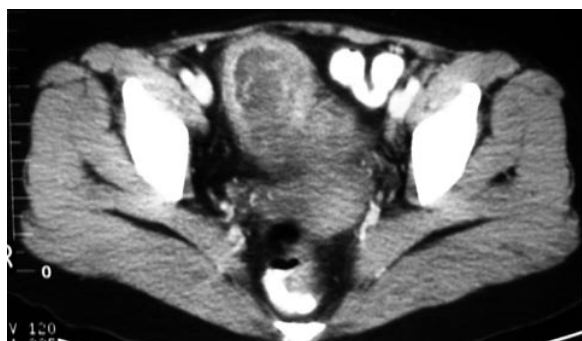

FIGURA 1. TAC abdominal. Tumor vesical infiltrante. Gran masa endoluminal con engrosamiento de la pared vesical, afectando la capa muscular y grasa perivesical.

bimanual positivo. El estudio anatómico-patológico de la RTU-biopsia se informa de tumor maligno vesical de probable etiología muscular. La tomografía axial computerizada (TAC) sugería un tumor vesical infiltrante (Figura 1). El rastreo óseo, y la radiografía y tomografía torácica no presentaban enfermedad a distancia.

Junto con el servicio de oncología se decidió administrar quimioterapia neoadyuvante a base de adriamicina ( $60\text{mg}/\text{m}^2$ ) e ifosfamida ( $5\text{mg}/\text{m}^2$ ), consiguiendo una respuesta parcial valorada por resonancia magnética (RM) (Figura 2). En este momento se practicó una cistectomía radical con derivación urinaria tipo ureterostomía Wallace I.

El examen patológico de la pieza quirúrgica confirma un leiomiosarcoma (LMS) vesical de bajo grado (Figura 3), con estudio inmunohistoquímico positivo a acti-

na, desmina, vimentina y factor Ki-76 y negativo para CD34, -cd22 y citoqueratina.

La paciente permanece libre de enfermedad 60 meses tras la cirugía.

## DISCUSIÓN

La incidencia del LMS representa un 0.3-0.6% de todos los tumores vesicales, y es la neoformación mesenquimal maligna más frecuente (1,2). De etiología desconocida, se ha asociado con neoplasias óseas familiares como el sarcoma osteogénico y menos frecuente con la administración de ciclofosfamida (3,4).

Aunque se conoce poco la patología molecular en el LMS, recientemente se ha implicado en su desarrollo mutaciones del gen *p53* y de la vía de la *p16-ciclinaD-pRb*, encontrándose respectivamente en el 20% y 90% de los LMS. Se han comunicado otras causas como la radioterapia e inmunosupresión (1,4).

Los factores pronósticos histopatológicos del LMS vesical no están bien establecidos. Mientras la clasificación del Memorial Sloan Kettering Cancer Center (MSKCC) para los sarcomas urológicos muestra una buena correlación estadio patológico-supervivencia, ningún estudio se ha realizado en este sentido para el subgrupo de los LMS vesicales (5,6).

Se admite que el índice mitótico es el que mejor determina su capacidad para metastatizar, considerando la presencia de 5 o más figuras mitóticas sobre 10 campos de alta definición potencial metastático del tumor a pulmón, hígado, intestino o hueso. Es característico del LMS vesical un patrón de crecimiento rápido con invasión local temprana (2,7,8).

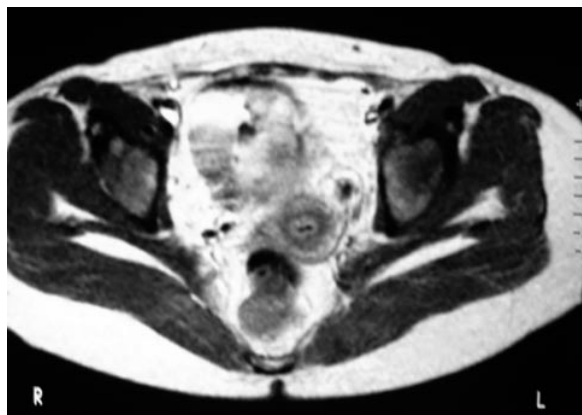


FIGURA 2. RM donde se aprecia ausencia de infiltración de la grasa perivesical tras quimioterapia neoadyuvante.

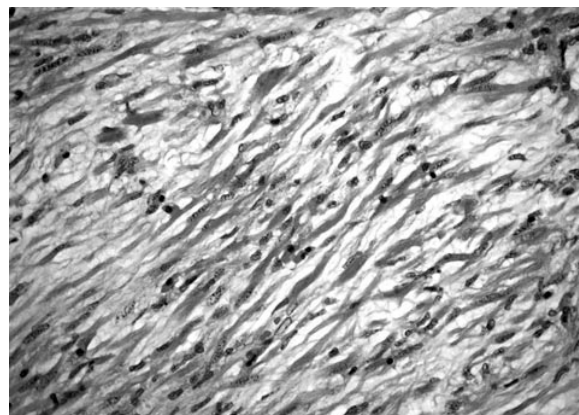


FIGURA 3. Imagen microscópica del LMS vesical (HE, 40x).

El diagnóstico definitivo se realiza mediante estudio histológico e inmunohistoquímico con positividad para músculo liso, actina, desmina y vimentina. El diagnóstico diferencial debe realizarse con otros sarcomas y tumores así como patología benigna en especial con el pseudosarcoma inflamatorio y el nódulo fusocelular post-quirúrgico (9).

Aunque el tratamiento de elección es la cistectomía radical con o sin terapia adyuvante, las recomendaciones terapéuticas se basan en la información obtenida a lo largo del tiempo de un pequeño número de casos con tratamientos diversos (1,2,5,7-9).

De acuerdo con Sorinas las múltiples opciones terapéuticas para el LMS vesical revela su difícil manejo (7), con tasas de supervivencia que oscilan entre el 40%-60% y 10% a los 5 años (5). Aunque no son tumores especialmente radiosensibles, puede administrarse radioterapia adyuvante cuando existen márgenes quirúrgicos positivos o enfermedad residual. La quimioterapia se emplea en pacientes con enfermedad metastásica y citorreductora en tumores infiltrantes (2,5,7,10).

En nuestro caso, la paciente presentaba una enfermedad localmente avanzada y dado el buen estado físico y función renal, se decidió administrar quimioterapia neoadyuvante previa a la cistectomía radical.

El papel de la quimioterapia adyuvante en los sarcomas de partes blandas parece importante. Como afirma Karray, la frecuente extensión loco-regional en los LMS vesicales impide en la mayoría de las ocasiones el tratamiento radical (8). Ahlering y Jaidane consiguen índices de necrosis tumoral de hasta 90-95% con quimioterapia neoadyuvante, siendo posible entonces la cirugía radical (6).

## CONCLUSIÓN

Con los pocos casos documentados de LMS en la literatura no ha sido posible hasta el momento la elaboración de un protocolo terapéutico adecuado para cada caso, encontrándose propuestas muy variadas con resultados muy dispares y no siempre buenos. A pesar de lo anecdótico del caso presentado, consideramos este esquema terapéutico adecuado.

Deberían confeccionarse estudios prospectivos para conocer y manejar mejor estos sarcomas potencialmente curables. El tratamiento multimodal puede mejorar los resultados, y la quimioterapia neoadyuvante y posterior excisión radical puede resultar una buena combinación terapéutica para estos tumores.

## BIBLIOGRAFÍA y LECTURAS RECOMENDADAS (\*lectura de interés y \*\*lectura fundamental)

1. ARMAS MOLINA, J.V.; CHESA PONCE, N.; MARTIN BETANCOR, D. y cols.: "Leiomiomasarcoma vesical en joven trasplantado. Aportación de un caso". *Actas Urol. Esp.* 21: 283, 1997.
- \*2. FERNANDEZ RODRÍGUEZ, A.; MANSILLA ROSELLO, A.; PICHARDO PICHARDO, S.A.: "Leiomiomasarcoma de vejiga. Aportación de un nuevo caso y revisión de la literatura". *Actas Urol. Esp.*, 23: 363, 1999.
3. MOTTA, L.; PORCADO, B.P.; FICARRA, V. y cols.: "Leiomiomasarcoma of the bladder fourteen years after cyclophosphamide therapy for retinoblastoma". *Scand. J. Urol. Nephrol.*, 35: 248, 2001.
4. LIANG, S.X.; LAKSHMANAN, Y.; WODA, B.A. y cols.: "A high-grade primary leiomiomasarcoma of the bladder in a survivor of retinoblastoma". *Arch. Pathol. Lab. Med.*, 125: 1231, 2001.
- \*5. PAREKH, D.J.; JUN, C.; O'CONNOR, J. y cols.: "Leiomyosarcoma in urinary bladder after cyclophosphamide therapy for retinoblastoma and review of bladder sarcomas". *Urology*, 60: 164, 2002.
- \*\*6. JAIDANE, M.; SLAMA, A.; BEN SORBA, N. y cols.: "Leiomyosarcome de la vessie: a propos d'un cas". *Ann. Urol.*, 34: 179, 2000.
- \*7. SORINAS DELGADO, N.; BERNE MANERO, J.M.; BONO ARIÑO, A. y cols.: "Leiomiomasarcoma de vejiga urinaria". *Actas Urol. Esp.*, 25: 385, 2001.
- \*\*8. KARRAY, M.S.; BACHA, K.; CHELBI, N. y cols.: "Le leiomyosarcome de la vessie a propos de deux cas". *Prog. Urol.*, 9: 125, 1999.
9. ICZKOWSKI, K.A.; SHANKS, J.H.; GADALE-ANU, V. y cols.: "Inflammatory Pseudotumor and sarcoma of urinary bladder: differential diagnosis and outcome in thirty-eight spindle cell neoplasms". *Mod. Pathol.*, 14: 1043, 2001.
10. SPIRA, A.I.; ETTINGER, D.S.: "The use of chemotherapy in soft-tissue sarcomas". *The oncologist*, 7: 348, 2002.