



Acta Gastroenterológica Latinoamericana

ISSN: 0300-9033

actasage@gmail.com

Sociedad Argentina de Gastroenterología  
Argentina

Ruiz, Hugo Daniel; Figgini, Hernán; Solari, Ignacio; Sole, Juan; Álvarez, Fernando; Bruno, Miguel; Ritondale, Otto A

Lesión quística multiloculada abdominal

Acta Gastroenterológica Latinoamericana, vol. 45, núm. 2, 2015, p. 109

Sociedad Argentina de Gastroenterología  
Buenos Aires, Argentina

Disponible en: <http://www.redalyc.org/articulo.oa?id=199341085004>

- Cómo citar el artículo
- Número completo
- Más información del artículo
- Página de la revista en redalyc.org

redalyc.org

Sistema de Información Científica

Red de Revistas Científicas de América Latina, el Caribe, España y Portugal

Proyecto académico sin fines de lucro, desarrollado bajo la iniciativa de acceso abierto

## Lesión quística multiloculada abdominal

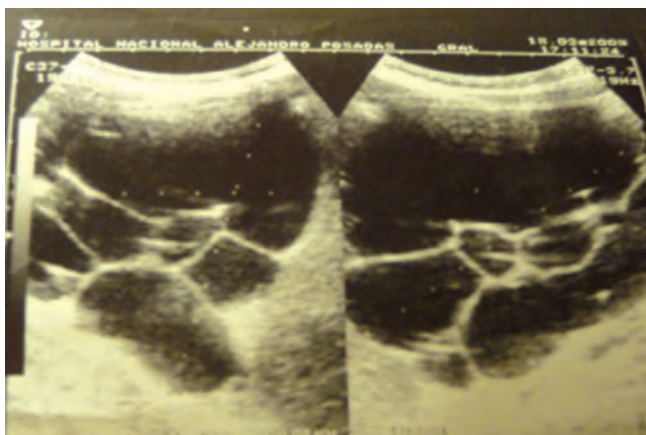
Hugo Daniel Ruiz, Hernán Figgini, Ignacio Solari, Juan Sole, Fernando Álvarez, Miguel Bruno, Otto A Ritondale

Servicio de Cirugía General, Sector Cirugía Digestiva y Paredes Abdominales, Hospital Nacional Dr Prof Alejandro Posadas. Villa Sarmiento, Haedo, Provincia de Buenos Aires, Argentina.

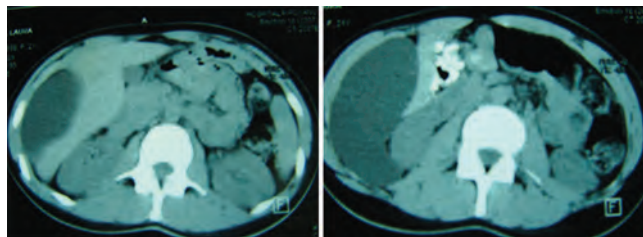
Paciente de sexo femenino, de 22 años, que consultó por dolor abdominal y tumoración palpable en el hipocondrio derecho. Antecedentes de una gesta, con parto natural y diabetes gestacional. *Laboratorio*: Hto: 41%, Leucocitos: 6.700/mm<sup>3</sup>, Glucemia: 84 mg%,

Urea: 27 mg%, Creatinina: 1,2 mg/dl, Bil Total: 0,8 mg%, Bil directa: 0,3 mg%, TGO: 23 U/l, TGP: 14 U/l. *Test de Elisa para hidatidosis*: 0,215 (V + > 0,266), CEA: 1,5 ng/ml, CA 19-9: 6,8 UI/ml, AFP: 2,5 ng/ml, Serología para hepatitis negativas.

**Figura 1.** Ecografía abdominal: hígado con imagen líquida de 96 por 75 milímetros, múltiples tabiques en su interior, que miden 1,8 mm de espesor, que deforman el borde anterior del hígado, lo que produce aumento de su tamaño, sin compresión de la vía biliar y que ocupa los segmentos VI y VII.



**Figura 2.** Tomografía axial computada de abdomen: quiste hepático derecho, caudal y lateral, de aproximadamente 8 cm de diámetro.



*Correspondencia:* Hugo Daniel Ruiz  
Santos Dumont 2719 Piso 8 Dto D (CP 1426),  
Ciudad Autónoma de Buenos Aires, Argentina  
Correo electrónico: drhugoruiz@hotmail.com

¿Cuál sería su diagnóstico?

*Resolución del caso en la página 180*