



Archivo Médico de Camagüey

E-ISSN: 1025-0255

jorsan@finlay.cmw.sld.cu

Centro Provincial de Información de Ciencias  
Médicas de Camagüey  
Cuba

Álvarez López, Alejandro; Puente Álvarez, Antonio; García Lorenzo, Yenima  
PROLAPSO DISCAL LUMBAR EN EL NIÑO

Archivo Médico de Camagüey, vol. 9, núm. 3, 2005, pp. 1-5  
Centro Provincial de Información de Ciencias Médicas de Camagüey  
Camagüey, Cuba

Disponible en: <http://www.redalyc.org/articulo.oa?id=211117868014>

- Cómo citar el artículo
- Número completo
- Más información del artículo
- Página de la revista en redalyc.org

redalyc.org

Sistema de Información Científica  
Red de Revistas Científicas de América Latina, el Caribe, España y Portugal  
Proyecto académico sin fines de lucro, desarrollado bajo la iniciativa de acceso abierto

## **PROLAPSO DISCAL LUMBAR EN EL NIÑO**

**Dr. Alejandro Álvarez López\***; **Dr. Antonio Puente Álvarez\*\***; **Dra. Yenima García Lorenzo\*\*\***

*\* Especialista de I Grado en Ortopedia y Traumatología.*

*\*\* Especialista de II Grado en Ortopedia y Traumatología.*

*\*\*\* Residente de II Año en Medicina General Integral.*

### **RESUMEN**

Se presentó una paciente de cinco años de edad con lumbociatalgia izquierda, de un año de evolución, se le diagnosticó una hernia discal en el espacio L<sub>4</sub>–L<sub>5</sub> después de realizarle tomografía computarizada. La paciente se colocó en tracción pélvica, se combinó esta modalidad de tratamiento con fisioterapia y se logró la remisión total de los síntomas anteriores.

**DeCS: DESPLEGAMIENTO DEL DISCO INTERVERTEBRAL; NIÑO; INFORME DE CASO**

### **INTRODUCCIÓN**

La presencia de prolapso discal en el niño es extremadamente infrecuente. El primer reporte de esta afección fue realizado por Wahren en el año 1945 al realizar la disectomía a un paciente adolescente. Posteriormente en el año 1950, Key reportó la extirpación de discos lumbosacros protruidos en cuatro pacientes con una variación de edades de 14 a 18 años. En 1969 Bradford y García reportan 30 pacientes operados de prolapso discal.<sup>1-4</sup>

Beck y Weeme en 1975 recomiendan el tratamiento tan pronto como sea posible cuando se diagnostica la hernia discal por mielografía. Russwurn et al en 1978 reportan en algunos pacientes el tratamiento conservador.<sup>3-6</sup>

La verdadera incidencia de las rupturas del disco lumbar en niños y adolescentes es desconocida, aunque algunos autores plantean que la misma puede variar de 0.8 a 3.2 % y de este por ciento, todos los autores coinciden que es una afección con una incidencia muy baja, por ejemplo, en la Clínica Mayo desde el año 1942 al 1952 se realizaron

6500 disectomías en pacientes con protrusión discal y sólo cinco de ellos tenían menos de 16 años de edad.<sup>7,8</sup> y según *Clarke*<sup>9</sup> sólo el 6.8 % requirió la extirpación del disco.

La verdadera causa de la enfermedad es desconocida. Sin embargo, *Clarke*<sup>9</sup> plantea tres posibles factores etiológicos: trauma, anomalías congénitas y predisposición hereditaria a los cambios degenerativos del disco.

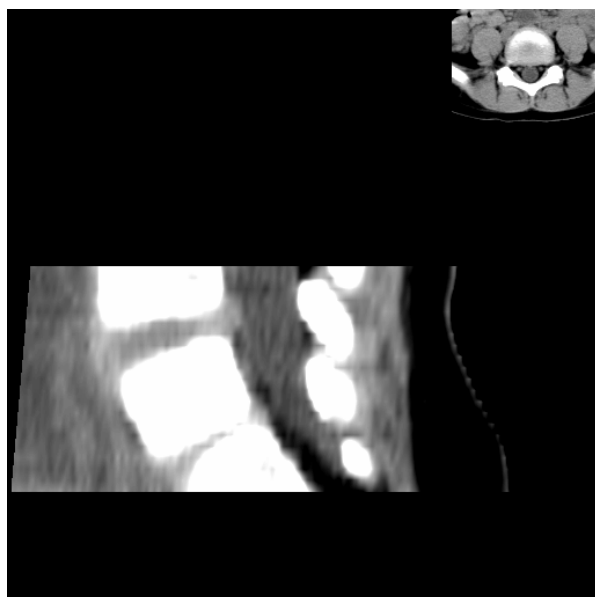
Por su escasa frecuencia y lo contradictorio en el manejo de esta dolencia realizamos este trabajo.

## PRESENTACIÓN DEL CASO

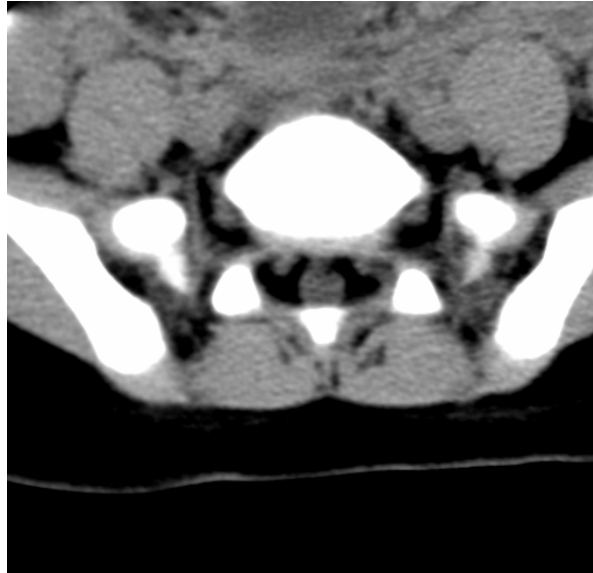
Paciente de cinco años de edad, mestiza, con antecedente de salud, fue enviada a nuestro hospital porque desde aproximadamente un año comenzó con dolor a nivel de la columna lumbar que tomaba la pierna izquierda y el primer dedo del pie, además de referir en ocasiones sensación de hormigueo. Estos síntomas se presentaron en forma de crisis, disminuyó significativamente el tiempo entre las mismas y aumentó su intensidad paulatinamente.

Al examen físico de la paciente no encontramos deformidades aparentes del segmento lumbo-sacro. La prueba de Lassege fue positiva a los 30°. Además la extensión del primer dedo del pie izquierdo estaba disminuida en comparación con el otro lado. No encontramos alteraciones de la sensibilidad.

La paciente fue remitida al departamento de radiología donde se realizaron vistas en proyección anteroposterior, lateral y oblicuas, no se encontraron alteraciones en las mismas. Posteriormente se indicó Tomografía Computarizada (TC) la cual arrojó prolapso discal posterior en el espacio L<sub>4</sub>-L<sub>5</sub> (Figuras 1 y 2).



**Fig.1. Hernia discal L4-L5**



**Fig. 2. Hernia discal L4-L5**

Con el diagnóstico de hernia discal, ingresamos a la paciente en nuestro servicio con el objetivo de llevar a cabo el tratamiento conservador consistente en reposo en cama, tracción pélvica sostenida y progresiva comenzando por el 10 % del peso corporal hasta el 50 %, además acompañada de ejercicios fortalecedores de la musculatura paravertebral por un período de cuatro semanas. Posteriormente colocamos corset.

Dos meses después, la paciente no presentó dolor, lo cual fue confirmado por la mamá. Al examen físico sólo encontramos ligera disminución de la fuerza para la extensión del primer dedo.

## DISCUSIÓN

Aunque la incidencia de hernia discal en el niño es extremadamente rara, cuando esta entidad se presenta constituye un verdadero reto para el ortopédico a la hora de determinar la mejor forma de tratamiento para el paciente. Según *Clarke*<sup>9</sup> esta dolencia predomina discretamente en el sexo masculino. Sin embargo, otros autores plantean que mientras menos edad tiene el paciente, es mayor la posibilidad de pertenecer al sexo femenino, lo cual coincide con nuestro caso.<sup>10-14</sup> Con respecto a la edad, encontramos que el paciente de menos edad, según *Clarke*<sup>9</sup>, es de 8 años.

Los factores predisponentes para esta enfermedad continúan siendo un tema muy controvertido actualmente; sin embargo, los cambios degenerativos precoces del disco constituyen una hipótesis muy atractiva y bajo estas circunstancias el trauma puede ser uno de los factores precipitantes.<sup>15</sup> Según *Deluca*<sup>16</sup> el 46 % de sus pacientes atribuyen la causa del comienzo del dolor al trauma como un incidente simple o una caída en posición de sentados.

El disco por si mismo no es la parte más débil de la columna, especialmente en el niño con epífisis aún abiertas en cada vértebra. La forma de presentación de la hernia discal en el niño puede ser muy similar a la del adulto, pero también se presenta de varias formas atípicas como contractura de los músculos de la corva en flexión, dolor en la región posterior de los muslos, así como en ocasiones trastornos de la marcha.<sup>1,7,18</sup>

Los síntomas neurológicos en el niño no son tan frecuentes como en el adulto, por esta razón algunos autores recomiendan la mielografía con el objetivo de localizar el espacio afectado.<sup>2, 14</sup>

El tratamiento de la hernia discal en el niño puede tener dos modalidades: conservador o quirúrgico. La primera variedad tiene un 40 % de efectividad según *Clarke*<sup>9</sup>. Los estudios de este autor han demostrado resultados excelentes en pacientes con un corto período de evolución, sin embargo, aquellos con un largo período, el tratamiento conservador puede fallar.<sup>19</sup> En general coincidimos que esta variedad debe ser utilizada en pacientes con ausencia de déficit neurológico.

El tratamiento quirúrgico está indicado hasta un 10 % de los pacientes. Con resultados de excelentes o buenos en el 91 %, según reporta *Deluca*<sup>16</sup> y un 9 % de resultados malos. Coincidimos con la mayoría de los autores que el tratamiento quirúrgico en el niño solamente debe ser indicado cuando existe déficit neurológico progresivo.<sup>20</sup>

## ABSTRACT

A five years old child, feminine sex was presented for left lumbo-sciatica syndrome with an evolution time of one year, together with it a disk hernia was diagnosed between the 4<sup>th</sup> and 5<sup>th</sup> lumbar vertebrae after performing axial computed tomography. The patient was indicated pelvic traction and this treatment modality was combined with physiotherapy, so we achieved the total remission of previous symptoms.

**DeCS: INTERVERTEBRAL DISK DISPLACEMENT; CHILD; CASE REPORT**

## REFERENCIAS BIBLIOGRÁFICAS

1. Ginsburg GM, Bassett GS. Back Pain in Children and adolescents: evaluation and differential diagnosis. *J Am Acad Orthop Surg* 1997;S(2):67-78.
2. Olsen LT, Anderson RL, Dearwater SR. The epidemiology of low back pain in an adolescent population. *AM J Public Health*. 1992;82:606 -8.
3. Kin HA. Back Pain in Children. *Pediatr Clin North AM* 1984;31:1083-95.
4. Grober LJ, Simmons EH, Barrington TW. Intervertebral disk herniation in the adolescent. *Spine* 1979;4: 267-78.
5. Hashimoto K, Fujita K, Kojimoto H. Lumbar disk herniation in children. *J Pediatr Orthop* 1990;10(3):394 – 96.
6. Bunnel WP. Back pain in children. *Orthop Clin North America* 1982;13:587-604.
7. Thompson GH. Back Pain in Children. *J Bone Joint Surg* 1993;75(6):928-38.
8. Larson SJ, Mainman DJ. Surgery of the Lumbar Spine. New York: Thieme; 1999.p.79-90.
9. Clarke NM, Clear DK. Intervertebral Lumbar Disc Prolapse in Children and Adolescents. *J Pediatr Orthop*. 1983; 3 (2): 202-6
10. Gonzalo T. La hernia discal en el niño. *Rev Chil Pediatr* 1987;58(5):395- 7.

11. Bagatur AE, Zorer G, Centel T. Natural history of paediatric disc calcification. Arch Orthop Trauma Surg. 2001;121(10):601- 3.
12. Gunzburg R, Balaqgue F, Nordin M, Szpalski M, Duyck D. Low back pain in a population of school children. Eur Spine J 1999;8(6):439- 43
13. Epstein JA, Epstein NE, Marc J. Lumbar intervertebral disk herniation in teenage children: recognition and management of associate anomalies. Spine 1984;9:427- 32.
14. Hoodwhite R, Lowdon JD. Herniated nucleus pulposus with radiculopathy in an adolescent: successful nonoperative treatment. South Med J 2002;95(8):932- 3.
15. DeOrio JK, Bianco AJ. Lumbar disk excision in children and adolescents. J Bone Joint Surg 1982;64(9): 991-96.
16. Deluca PF, Mason de Howard R, Basset GS. Excision of herniated nucleus pulposus in children and adolescents. J Pediatr Orthop 1994;14(3):318-22.
17. Mahlfeld K, Kayser R, Grasshoff H. Permanent Thoracic Myelopathy Resulting form Herniation of a Calcified Intervertebral Disc in a Child. J Pediatr Orthop(B) 2002;11(1):6-9.
18. Parisini P, Silvestre M, Greggi T, Miglietta A, Padermi S. Lumbar disk excision in children and adolescent. Spine 2001;26(18):1997-2000.
19. MahlHashimotok, Fujita K, Kojimoto H. Lumbar disk herniation in children. J Pediatr Orthop 1990;10(3): 394-96.
20. Papagelopoulos PJ, Shaughnessy WJ, Ebersold MJ, Bianco AJ. Long term outcome of lumbar dissectionomy in children and adolescents sixteen years of age or younger. J bore Joint Surg 1998;80(5):689-98.

Recibido: 3 de noviembre de 2003.

Aceptado: 27 de noviembre de 2003.

*Dr. Alejandro Álvarez López.* Calle 2<sup>da</sup> # 2. Esquina a Lanceros. Reparto: La Norma. Camagüey CP 70100  
[SCPS@shine.cmw.sld.cu](mailto:SCPS@shine.cmw.sld.cu)

