



Surgical & Cosmetic Dermatology

ISSN: 1984-5510

revista@sbd.org.br

Sociedade Brasileira de Dermatologia
Brasil

Cernea, Selma S.; Di Chiacchio, Nilton; Vanti, Adriana
Tumores glômicos subungueais tratados pela cirurgia micrográfica de Mohs: índices de recidiva e
revisão de literatura
Surgical & Cosmetic Dermatology, vol. 1, núm. 2, 2009, pp. 70-73
Sociedade Brasileira de Dermatologia

Disponível em: <http://www.redalyc.org/articulo.oa?id=265520997005>

- Como citar este artigo
- Número completo
- Mais artigos
- Home da revista no Redalyc

redalyc.org

Sistema de Informação Científica
Rede de Revistas Científicas da América Latina, Caribe, Espanha e Portugal
Projeto acadêmico sem fins lucrativos desenvolvido no âmbito da iniciativa Acesso Aberto



Artigo de investigação

Tumores glômicos subungueais tratados pela cirurgia micrográfica de Mohs: índices de recidiva e revisão de literatura

Subungual glomus Tumors treated by the Mohs micrographic surgery: recurrence index and literature review

Autores:

Selma S. Cernea¹
Nilton Di Chiacchio²
Adriana Vanti³

¹Mestre em Dermatologia

²Doutor em Dermatologia – FMUSP

³Mestre em Dermatologia – FMUSP

Assistentes da Clínica Dermatológica
do Hospital do Servidor Público
Municipal de São Paulo

Correspondência para:

Selma S. Cernea
Alameda Franca, 267/conjunto 21
CEP: 014.22-000
E-mail: selma_cernea@uol.com.br

RESUMO

Introdução: O tumor glômico subungueal caracteriza-se por nódulo doloroso desencadeado por alteração térmica e tátil. A excisão completa da lesão é o tratamento de escolha, porém as recidivas são frequentes. **Objetivo:** Comparar as taxas de recidivas de cirurgias convencionais descritas na literatura com as taxas de recidiva da cirurgia micrográfica de Mohs (CMM). **Material e Métodos:** Foram incluídos 10 pacientes diagnosticados com tumor glômico subungueal, dos quais 9 eram do sexo feminino e 1 do sexo masculino, que foram submetidos à retirada dessas lesões pela técnica de Cirurgia Micrográfica de Mohs. **Resultados:** Dos 10 pacientes operados, 8 foram considerados curados após seguimento de 14 a 93 meses (média de 47,8 meses). Houve duas recidivas, que ocorreram após 47 e 51 meses, respectivamente. Um caso foi reoperado pela CMM, sem evidência de doença após 24 meses. **Conclusão:** Os resultados obtidos com o emprego da CMM em tumores glômicos subungueais foram semelhantes aos relatados na literatura com técnicas convencionais, geralmente com seguimentos mais limitados.

Palavras-chave: cirurgia micrográfica, cirurgia micrográfica de Mohs, tumor glômico.

ABSTRACT

Introduction: The subungual glomus tumor is characterized by painful nodules triggered by thermal and tactile change. A complete lesion excision is the treatment of choice but relapses are frequent. **Objective:** To compare the rates of recurrence of conventional surgeries described in the literature with the ones we found after the Mohs micrographic surgery (MMS). **Material and Methods:** We included 10 patients diagnosed with subungual glomus tumor of which 9 were female and 1 male and who also underwent withdrawal of these lesions by the technique of Mohs micrographic surgery. **Results:** Of the 10 patients, eight were considered cured after following 14 to 93 months (around 47.8 months). There were two recurrences which occurred after 47 and 51 months, respectively. One case was reoperated by MMS without evidence of disease after 24 months. **Conclusion:** The results obtained with the use of MMS in subungual glomus tumors were similar to those reported in the literature with conventional techniques, usually with more limited follow-up.

Keywords: micrographic surgery, Mohs micrographic surgery, glomus tumor.

INTRODUÇÃO

O tumor glômico é uma neoplasia benigna de células glômicas, de ocorrência incomum, representando 1 a 4,5% dos tumores das mãos.¹ Acompanha-se de dor severa intermitente, que pode ser desencadeada por trauma ou mesmo por alterações de temperatura. Clinicamente, apresenta-se como um nódulo subcutâneo pequeno, de consistência firme, coloração rósea ou azulada, com dimensões que variam de 0,3 a 2 mm, existindo relatos de tumores de até 8 mm.,^{2,3,4,5,6} sendo que as deformidades ungueais são raras.⁴

Quanto à sua distribuição, é frequente nas terceira e quinta décadas de vida, sendo comum a história pregressa de traumas ou microtraumas repetidos. É mais prevalente no sexo feminino e raro na infância. Há relatos de ocorrência familiar, com herança autossômica dominante.⁷

O diagnóstico clínico é feito pela presença da tríade sintomática: dor, alteração da sensibilidade tátil e sensibilidade ao frio.⁸

Histologicamente, esses tumores apresentam estrutura neuromioarterial,⁶ com canais vasculares ramificados separados por estroma conjuntivo, que contêm ninhos ou massas de células glômicas especializadas, provavelmente derivadas de pericitos, que são células pericapilares isoladas, distribuídas ao longo dos capilares. As células apresentam tamanho regular, com membranas nítidas, encerrando escasso citoplasma.^{9,10,11}

Na radiografia simples, a presença de erosão óssea pode sugerir o diagnóstico, porém esse é um achado raro que, segundo alguns autores, só está presente em 22%, dos pacientes.⁸ Atualmente, a ressonância magnética de alta resolução é considerada o melhor exame, pois permite, na maior parte dos casos, a delimitação completa da lesão.¹²

Os principais diagnósticos diferenciais são os neuromas, hemangiopericitomas, leiomiomas e espiroadenoma écrino.¹³

O tratamento de escolha para o tumor glômico é a excisão cirúrgica completa, que resulta no alívio imediato dos sintomas. O acesso ao tumor pode ser por via transungueal ou lateral, dependendo da sua localização.⁵

Os índices de recorrência com tratamento cirúrgico convencional são considerados altos e podem variar de 5 a 35%.^{7,8,14,15}

A Cirurgia Micrográfica de Mohs (CMM) é uma técnica de retirada de tumores cutâneos que, por meio de um mapeamento das margens cirúrgicas, propicia uma avaliação histológica mais completa. Obtém-se então uma ressecção total do tumor, com melhores índices de cura, permitindo, ao mesmo tempo, maior preservação de tecido normal.^{16,17,18} Essa técnica tem sido utilizada com resultados animadores para a exérese de neoplasias ungueais como os carcinomas espinocelulares, com níveis de cura de cerca de 96%.¹⁹ A grande vantagem é a segurança oncológica, mantendo-se a preservação de tecidos normais adjacentes, com evidente benefício estético e funcional.

O objetivo deste trabalho foi a aplicação desta técnica para a retirada de tumores glômicos e a comparação com as taxas de recidiva de cirurgia convencional que estão relatadas na literatura, uma vez que não existem séries publicadas na literatura defendendo seu uso nas referidas neoplasias.

MATERIAL E MÉTODOS

Neste estudo prospectivo, 10 pacientes com diagnóstico de tumor glômico subungueal foram submetidos a CMM, no período de junho de 2001 a dezembro de 2005, no Ambulatório de Cirurgia Dermatológica do Hospital do Servidor Público Municipal de São Paulo. Em 8 pacientes, as lesões eram de quirodactilos e em dois de pododactilos. Em um paciente em quem se constatou recidiva da lesão, a CMM foi refeita, totalizando assim 11 procedimentos cirúrgicos.

O diagnóstico clínico foi baseado na tríade de dor, alteração da sensibilidade tátil e sensibilidade ao frio, presente em todos os casos. Um paciente foi submetido à radiografia simples e 5, à ressonância magnética.

As cirurgias foram realizadas sob bloqueio distal do dedo operado, com lidocaína 2% sem vasoconstritor, seguido do garroteamento proximal. Após a remoção total da lâmina ungueal, as lesões foram excisadas em bloco que continha o leito ungueal e a lesão tumoral, até o plano justaosseo. A seguir, retirou-se toda a margem lateral em formato de um anel com cerca de 2 a 3 mm de espessura. Essa camada, após identificação cuidadoso mapeamento, foi submetida a exame de congelamento em criostato e coloração das lâminas com hematoxilina-eosina, examinadas ao microscópio óptico em 100 e 400x. Durante esse processo, o garrote era retirado. Constatando-se persistência do tumor, o dedo era novamente garroteado, e novas margens eram retiradas até a sua completa erradicação. Finalizada essa etapa, a cicatrização ocorria por segunda intenção (Figura 1).

Os pacientes foram orientados a retornos quinzenais até a completa cicatrização da ferida cirúrgica. Posteriormente eram revistos a cada 6 meses até 2 anos e, então, anualmente. O parâmetro de cura utilizado era a ausência da tríade clássica.

RESULTADOS

Dos 10 pacientes submetidos a CMM, 9 (90%) eram do sexo feminino e 1 (10%) do masculino. A faixa etária variou de 38 a 59 anos, sendo a média de 48,5 anos, com 3 pacientes na quarta década (30%), 4 na quinta (40%) e 3 na sexta década de vida (30%). Os quirodactilos foram mais acometidos (80%) quando comparados com os pododactilos (20%). A radiografia

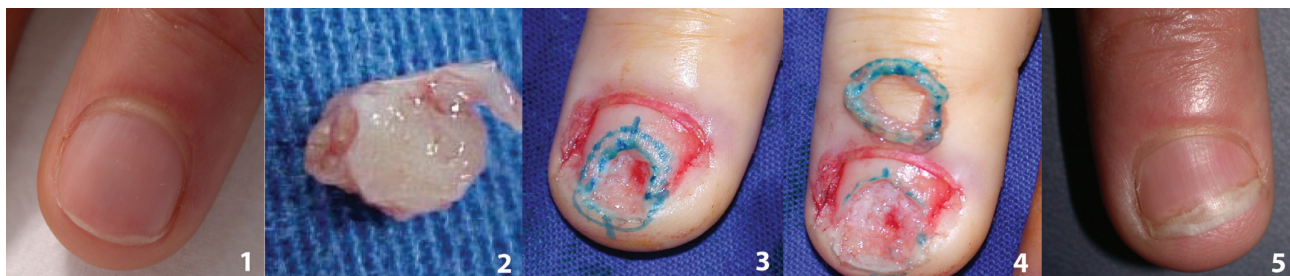


Figura 1 – 1) Pré-operatório; 2) Peça cirúrgica; 3) Demarcação da margem; 4) Margem a ser submetida à congelação; 5) Resultado final.



Tabela 1 – Tabela de pacientes

Paciente	Idade/sexo	Localização	Exame	Fase/fragmentos	Seguimento
1	42/F	Halux D	RX	2/3	(meses)
2	38/F	IV QDD		2/3	57
3	39/F	IV QDD	RM	4/7	69
4	53/M	IV QDD	RM	2/3	64
5	56/F	V QDD	RM	2/3	24
Idem	Idem			3/3	51
6	37/F	Halux D	TC	2/3	27
7	48/F	IV QDE		1/3	93
8	59/F	I QDE	RM	1/3	61
9	46/F	IV QDD	RM	2/8	28
10	44/F	IQDE	RM	3/5	39

RM: ressonância magnética, TC: tomografia computadorizada

simples de um paciente revelou a presença de erosão óssea. A ressonância magnética de 5 pacientes confirmou o diagnóstico clínico de tumor glômico, tendo sido especialmente útil na localização da lesão. Em todos os casos, o diagnóstico de tumor glômico foi confirmado pelo exame histopatológico pós-operatório. Das 11 lesões operadas, 2 foram retiradas em uma única fase (18,2%), 6 necessitaram de duas fases (54,5%), 1, de três fases (18,2%), e 1, de quatro fases (9,0%).

O seguimento variou de 14 a 93 meses, com média de 47,8 meses. Houve duas recidivas que surgiram após 47 e 51 meses, respectivamente, sendo que uma delas foi submetida à CMM, permanecendo sem lesões após 27 meses. Uma terceira paciente apresentou persistência da dor e foi submetida a nova cirurgia, na qual não foi constatada a presença de tumor (Tabela 1).

DISCUSSÃO

O tumor glômico é lesão pouco comum, com maior incidência no sexo feminino, habitualmente na localização subungueal. No sexo masculino, esses tumores podem também aparecer no tronco e nas superfícies extensoras dos membros.⁹ Nossa casuística seguiu essa distribuição, com 90% dos casos do sexo feminino. A distribuição etária variou de 38 a 59 anos, mostrando uma tendência em pacientes em faixa etária mais alta quando comparados à literatura.⁷

Em uma revisão de 48 tumores glômicos retirados pela equipe de Gandon *et al.*, estes autores citam que todas as lesões retiradas eram encapsuladas, o que facilitaria sua delimitação clínica, permitindo uma retirada completa.²² Na presente série de tumores glômicos retirados pela CMM, que é a primeira publicada na literatura nacional e internacional, observamos

que em 82% (9/11) das cirurgias realizadas houve necessidade de duas ou mais fases de congelamento para a retirada completa dessas lesões. Este dado sugere a presença de extensões subclínicas destes tumores ou a ocorrência de ruptura da cápsula durante a cirurgia. Em ambas as situações, evidencia-se a importância do mapeamento realizado durante a execução da CMM. Outro aspecto que merece ser ressaltado, e que é difícil de mensurar e de se comparar com os dados da literatura, é a melhora dos resultados estéticos e funcionais que essa técnica propicia, pela economia de tecido são adjacente.

As taxas de recorrência encontradas na literatura variam de 0 a 30%, com tempo de seguimento variável.²²⁻³³ Somente em dois estudos este parâmetro foi maior que o relatado em nossos casos (54 e 81 meses)^{25,28} (Tabela 2). Em todos esses relatos, a técnica cirúrgica utilizada foi a da abordagem transungueal ou lateral.

A taxa de recorrência por nós encontrada (20%) está dentro das encontradas na literatura.

Alguns autores consideram que as recorrências são classificadas em precoces e tardias. As precoces (antes de um ano) são atribuídas à excisão incompleta ou a outro tumor não diagnosticado presente no momento da retirada inicial, enquanto as tardias (após um ano) se devem possivelmente ao aparecimento de outro tumor, o que nos parece pertinente.²⁰ Nesta série, observamos dois casos de recidiva após 47 e 51 meses, dentre os 10 casos operados (20%). Uma paciente foi novamente submetida a uma CMM e permanece sem recidiva há 24 meses. Se observarmos o tempo de recidiva das lesões e os dados de literatura, podemos considerar que não se trata de recidiva, e sim de um possível tumor novo.



Tabela 2 – Artigos publicados na literatura

Autor	Nº de casos	Técnica	Seguimento	Recidiva – Nº de casos e porcentagem
Gandon <i>et al.</i> 1992	48	Para ungueal	4,5 anos	2 – 4,2%
Chen <i>et al.</i> 1995	12	NI	4,5 anos	0 – 0%
Van Geertruyden <i>et al.</i> 1996	51	Transungueal	2 anos	2 – 3,9%
Foucher <i>et al.</i> 1999	55	Lateral	6,75 anos	7 – 12,8%
Tanaka <i>et al.</i> 2001	30	Transungueal	NI	9 – 30%
Assmus e Dombert 2002	36	Transungueal	NI	2 – 5,5%
Chen <i>et al.</i> 2003	34	NI	1 a 6 anos	5 – 14,7%
Ozdemir <i>et al.</i> 2003	60	Transungueal e mediolateral	16 meses	9 – 15%
Vasisht <i>et al.</i> 2004	19	Lateral	NI	3 – 15,8%
Moon <i>et al.</i> 2004	16	Transungueal	NI	0 – 0%
Maalla <i>et al.</i> 2007	10	NI	14 meses	0 – 0%
Li <i>et al.</i> 2008	30	Microcirurgia	15 meses	0 – 0%

Os resultados oncológicos, funcionais e estéticos obtidos na presente série de doentes com tumores glômicos tratados pela CMM foram encorajadores, o que suporta a condução de estudos incluindo um número maior de casos.

Concluimos que nossa taxa de recidiva nos casos de tumores glômicos subungueais submetidos à cirurgia micrográfica de Mohs (20%) está dentro da variação encontrada nos trabalhos prévios publicados.^{8,9,10}

REFERÊNCIAS

- Du Vivier A. Atlas de Dermatologia Clínica. 2 ed. São Paulo: Manole, 1997, pp. 828-829.
- Rohrich RJ, Hochstein LM, Millwee RH. Subungueal glomus tumors: an algorithmic approach. *Ann Plast Surg* 1994;3:303-4.
- Ogino T, Ohnishi N. Ultrasonography of a subungual glomus tumour. *J Hand Surg* 1993;18B:746-7.
- Parsons ME, Russo G, Fucich L, Millikan LE, Kim R. Multiple glomus tumors. *Int J Dermatol* 1997;36:894-900.
- Moor EV, Goldberg I, Westreich M. Multiple glomus tumor: a case report and review of the literature. *Ann Plast Surg* 1999;43:436-8.
- Shih TTF, Sun JS, Hou SM, Huang KM. Magnetic resonance imaging of glomus tumor in the hand. *Int Orth* 1996;20:342-5.
- Geertruyden JV, Lorea P, Goldschmidt D, Fontaine S, Schuind F, Kinnen L, *et al.* Glomus tumours of the hand. A retrospective study of 51 cases. *J Hand Surg* 1996;21B(2):257-60.
- Carroll RE, Berman AT. Glomus tumors of the hand. *J Bone Joint Surg* 1972;54 A:691-703.
- Heys SD, Brittenden PA, Eremin O. Glomus tumour: an analysis of 43 patients and review of the literature. *Br J Surg* 1992;79:345-7.
- Gould EV, Manivel JC, Alvares-Saavedra J, Monforte H. Locally infiltrative glomus tumors and glomangiosarcomas. A clinical, ultrastructural, and immunohistochemical study. *Cancer* 1990;65(2):310-8.
- Liapi-Avgeri G, Karabela-Bouropoulou V, Agnanti N. Glomus Tumor. A histological, histochemical and immunohistochemical study of the various types. *Path Res Pract* 1994;190:2-10.
- Hou S-M, Shih Tt-F, Lin M-C. Magnetic resonance imaging of an obscure glomus tumour in the fingertip. *J Hand Surg [Br]* 1993;18B:482-3.
- Haupt HM, Stern JB, Berlin SJ. Immunohistochemistry in the differential diagnosis of nodular hidradenoma and glomus tumor. *Am J Dermatopathol* 1992;14(4):310-4.
- Brenner P, Krause Bergmann A, Witting K. Solitare glomustumoren der hand. Eine klinisch-pathologische Erfassungsstudie. *Langenbecks Archiv für Chirurgie* 1995;380: 321-6.
- Carlstedt T, Lugnegard H. Glomus tumor in the hand. A clinical and morphological study. *Acta Orthop Scand* 1983;54(2):296-302.
- Mohs FE. Chemosurgery for skin cancer: fixed tissue and fresh tissue techniques. *Arch Dermatol* 1976;112:211-14.
- Snow SN. Techniques and indications for Mohs micrographic surgery. In Mikhail, G.R. Mohs Micrographic Surgery. Philadelphia, W. B. Saunders Company, 1991;11-60.
- Cernea SS. Experiência do Grupo de Cirurgia Micrográfica de Mohs de HCFMUSP dez 1989 a abril 1993. *An Bras Dermatol* 1994;69:365-73.
- Zaiac M N, Weiss E. Mohs micrographic surgery of the nail unit and Squamous Cell Carcinoma. *Derm Surg* 2001;27:246-51.
- Dailiana ZH, Drapé JL, Le Viet D. A glomus tumour with four recurrences. *Hand Surg [Br]* 1999;24B(1):131-2.
- Varian JPW, Cleak DK. Glomus tumors in the hand. *Hand* 1980;12:293.
- Gandon F, Legallard Ph, Brueton R, Le Viet D, Foucher G. Forty-eight glomus tumours of the hand. Retrospective study and four-year follow-up. *Ann Hand Surg* 1992;11:401-5.
- Van Geertruyden J, Lorea P, Goldschmidt D, de Fontaine S, Schuind F, Kinnen L, *et al.* Glomus tumours of the hand. A retrospective study of 51 cases. *J Hand Surg [Br]* 1996;21(2):257-60.
- Chen WC, Lee TS, Ku MC, Hsu KC. Glomus tumors of the upper extremity: experience with twelve cases. *Zhonghua Yi Xue Za Zhi (Taipei)* 1995;55(2):163-7.
- Foucher G, Le Viet D, Dailiana Z, Pajardi G. Glomus tumor of the nail area. Apropos of a series of 55 patients. *Rev Chir Orthop Reparatrice Appar Mot* 1999;85(4):362-6.
- Takata H, Ikuta Y, Ishida O, Kimori K. Treatment of subungual glomus tumours. *Hand Surg* 2001;6(1):25-7.
- Assmus H, Dombert T. Glomus tumours of the extremities: localization and operative treatment in 36 cases. *Handchir Mikrochir Plast Chir* 2002;34(2):103-7.
- Chen SH, Chen YL, Cheng MH, Yeow KM, Chen HC, Wei FC. The use of ultrasonography in preoperative localization of digital glomus tumors. *Plast Reconstr Surg* 2003;112(1):115-9, discussion 120.
- Ozdemir O, Coskunol E, Ozalp T, Ozaksar K. Glomus tumors of the finger: report on 60 cases. *Acta Orthop Traumatol Turc* 2003;37(3):244-8.
- Vasisht B, Watson HK, Joseph E, Lionelli GT. Digital glomus tumors: a 29-year experience with a lateral subperiosteal approach. *Plast Reconstr Surg* 2004;114(6):1486-9.
- Moon SE, Won JH, Kwon OS, Kim JA. Subungual glomus tumors: clinical manifestations and outcome of surgical treatment. *J Dermatol* 2004;31(12):993-7.
- Maalla R, Hmid M, Mellouli O, Kliia M. Glomus tumours of the hand. About 1 cases. *Tunis Med* 2007;85(6):469-72.
- Li QL, Zhang JF, Li HB. Early diagnosis and microsurgical treatment of hand glomus tumor in 30 female cases. *Zhongguo Gu Shang* 2008;21(5):381-2.