



Surgical & Cosmetic Dermatology

ISSN: 1984-5510

revista@sbd.org.br

Sociedade Brasileira de Dermatologia
Brasil

Takata Pontes, Luciana; Simião, André Luiz; dos Ramos Seugling, Fernando; Fantelli Stelini, Rafael;
Cintra, Maria Letícia; Macedo de Souza, Elemir; Machado Moraes, Aparecida
Cirurgia micrográfica de Mohs em tricoblastoma recidivado
Surgical & Cosmetic Dermatology, vol. 4, núm. 1, 2012, pp. 93-96
Sociedade Brasileira de Dermatologia

Disponível em: <http://www.redalyc.org/articulo.oa?id=265523678011>

- Como citar este artigo
- Número completo
- Mais artigos
- Home da revista no Redalyc

redalyc.org

Sistema de Informação Científica
Rede de Revistas Científicas da América Latina, Caribe, Espanha e Portugal
Projeto acadêmico sem fins lucrativos desenvolvido no âmbito da iniciativa Acesso Aberto

Cirurgia micrográfica de Mohs em tricoblastoma recidivado

Mohs Micrographic Surgery on recurrent trichoblastoma

RESUMO

O tricoblastoma é tumor anexial raro, benigno, de crescimento lento e bem-circunscrito. Apesar de ser considerado neoplasia benigna, existem casos de tricoblastomas com comportamento agressivo. Relata-se o caso de uma paciente do sexo feminino, de 66 anos, com lesão tumoral recidivante e de crescimento contínuo na asa nasal direita tratada com cirurgia micrográfica de Mohs.

Palavras-chave: cirurgia de Mohs; neoplasias cutâneas; retalhos cirúrgicos.

ABSTRACT

Trichoblastoma is a slow-growing and well-circumscribed rare adnexal tumor. Although considered a benign neoplasm, there are cases of aggressive trichoblastomas. This paper reports a case of a 66-year-old female patient with a recurrent and continuously growing tumor in the right nasal wing that was treated with Mohs Micrographic Surgery.

Keywords: mohs surgery; skin neoplasms; surgical flaps.

INTRODUÇÃO

O tricoblastoma é tumor de anexo raro, benigno e de crescimento lento. Foi inicialmente descrito por Headington,¹ em 1970, como tumor de origem folicular, bem-circunscrito. Mais tarde, Ackerman et al.² usaram tricoblastoma como termo genérico para neoplasias cutâneas benignas, com margens bem-definidas e que apresentavam predomínio de células foliculares germinativas. É caracterizado clinicamente por nódulos solitários simétricos, em geral na região de cabeça e pescoço, com bordas lisas e bem-delimitadas, quase sempre inferiores a 3cm, acometendo tipicamente pacientes nas quinta e sexta décadas de vida.³

Histologicamente, os tricoblastomas se caracterizam por ninhos de células basaloides bem-delimitados, com diferenciação folicular, envolvendo a derme e podendo chegar ao subcutâneo. Esses ninhos são de diferentes tamanhos, com células em paliçada na periferia, rodeadas de um estroma fibrocelular que mimetiza a bainha do folículo. Fendas, mucina e atipia celular significativa estão ausentes.⁴

Uma grande dificuldade é o diagnóstico diferencial do tricoblastoma com o carcinoma basocelular (CBC), que se baseia sobretudo no grau de diferenciação folicular dessas neoplasias. As principais características do tricoblastoma que o distinguem do CBC incluem a ausência de fendas entre os blocos de células

Relato de Caso

Autores:

Luciana Takata Pontes¹
André Luiz Simião²
Fernando dos Ramos Seugling³
Rafael Fantelli Stelini⁴
Maria Leticia Cintra⁵
Elemir Macedo de Souza⁶
Aparecida Machado Moraes⁷

¹ Médica dermatologista; responsável pelo Grupo de Cirurgia Micrográfica de Mohs do Hospital Central da Universidade Estadual de Campinas (Unicamp) – Campinas (SP), Brasil.

² Médico dermatologista; participante do Grupo de Cirurgia Micrográfica de Mohs do Hospital Central da Universidade Estadual de Campinas (Unicamp) – Campinas (SP), Brasil.

³ Residente do 3o ano de dermatologia do Hospital Central da Universidade Estadual de Campinas (Unicamp) – Campinas (SP), Brasil.

⁴ Médico assistente do Departamento de Patologia do Hospital Central da Universidade Estadual de Campinas (Unicamp) – Campinas (SP), Brasil.

⁵ Chefe do Departamento de Anatomia Patológica do Hospital Central da Universidade Estadual de Campinas (Unicamp) – Campinas (SP), Brasil.

⁶ Chefe da disciplina de dermatologia do Hospital Central da Universidade Estadual de Campinas (Unicamp) – Campinas (SP), Brasil.

⁷ Professora doutora em dermatologia e chefe do Departamento de Cirurgia Dermatológica do Hospital Central da Universidade Estadual de Campinas (Unicamp) – Campinas (SP), Brasil.

Correspondência para:

Dra. Luciana Takata Pontes
Rua Prof Luiz de Padua, 120, casa 5
13087 555 Campinas SP
E-mail: lupontesmed36@yahoo.com.br

Data recebimento: 21/02/2012

Data aprovação: 20/03/2012

Trabalho realizado na Faculdade de Medicina da Universidade Estadual de Campinas (Unicamp) – Campinas (SP), Brasil.

Conflitos de interesse: Nenhum
Suporte financeiro: Nenhum

basaloides e o estroma, ausência de mucina, presença de um estroma fibrocelular característico e de estruturas que mimetizam as papilas foliculares e o bulbo. Nos casos de CBCs com extensa diferenciação pilar, porém, a diferenciação com o tricoblastoma torna-se muito difícil. Nesses casos pode-se recorrer ao estudo imuno-histoquímico. Alguns dos marcadores utilizados são o CD 34 e o CD 10 (positivos no estroma do tricoblastoma e negativos no estroma do CBC). Outro marcador importante é o BCL 2, que se encontra distribuído na periferia dos blocos epiteliais do tricoblastoma e se apresenta com distribuição difusa nos blocos epiteliais do CBC.⁵

Apesar de considerados neoplasias benignas, há tumores com características clínicas e histológicas de um tricoblastoma que apresentam evolução agressiva. A definição desses casos como tricoblastoma de comportamento agressivo ou CBC com extensa diferenciação pilar ainda é considerada um grande desafio.

Relata-se a seguir um caso de tricoblastoma de comportamento agressivo tratado com cirurgia micrográfica de Mohs (CMM).

RELATO DE CASO

Paciente do sexo feminino, 66 anos, encaminhada pela cidade de origem após recidiva de lesão tumoral na asa nasal direita. A paciente referia crescimento contínuo da lesão. O diagnóstico do laudo anatomopatológico era de CBC nodular (Figura 1).

Realizada revisão das lâminas, observou-se a presença de blocos de células basaloides, com paliçada na periferia; presença de um estroma celular ao redor dos blocos epiteliais, com ausência de derme normal; ausência de fendas entre os blocos epiteliais e o estroma; ausência de mucina e presença de estruturas que mimetizavam a papilas foliculares e o bulbo (Figura 2). O mesmo material foi submetido ao estudo imuno-histoquímico, sendo positivo para CD 34 e CD 10 no estroma e positivo para BCL-2 na periferia dos blocos epiteliais (Figura 3).

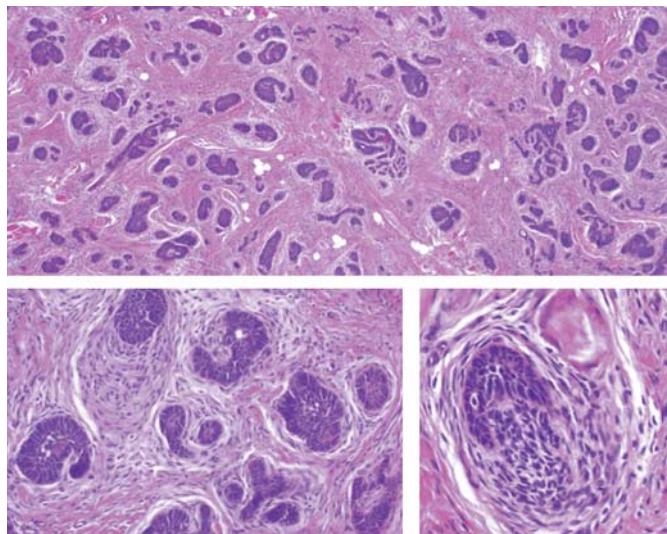


Figura 2: Histopatológico da lesão

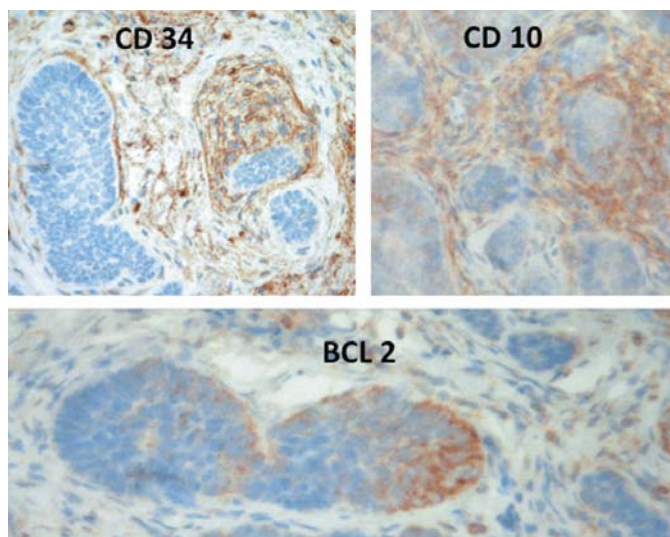


Figura 3: Estudo imuno-histoquímico

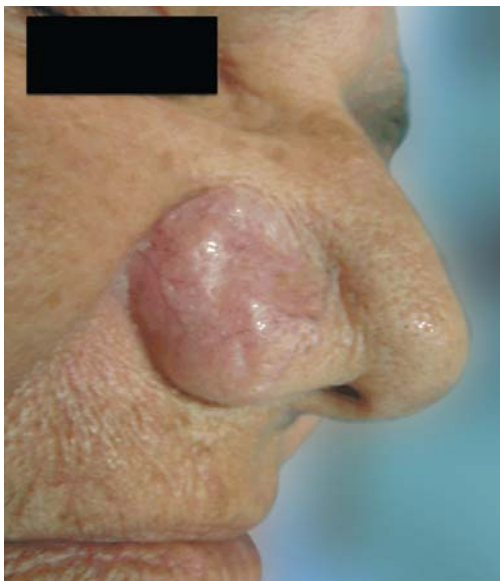

Figura 1: Lesão tumoral na asa nasal direita

Desse modo, fez-se o diagnóstico de tricoblastoma e pelo comportamento agressivo e localização da lesão, optou-se pela cirurgia micrográfica de Mohs (CMM).

A lesão foi dividida em quatro fragmentos para avaliação das margens laterais e dois fragmentos para avaliação das margens profundas. No primeiro estágio da cirurgia, todas as margens laterais estavam livres de neoplasia, porém os dois fragmentos da profundidade estavam positivos para células tumorais. Foi realizada a ampliação da profundidade, sendo que nesse segundo estágio, todas as margens de ampliação estavam livres da neoplasia.

A reconstrução do defeito final foi através de um retalho em avanço malar seguido por um retalho de transposição do sulco nasogeniano para reconstrução da asa nasal, com retirada do excesso de pele supralesional, sem enxerto de cartilagem (Figuras 4 e 5).

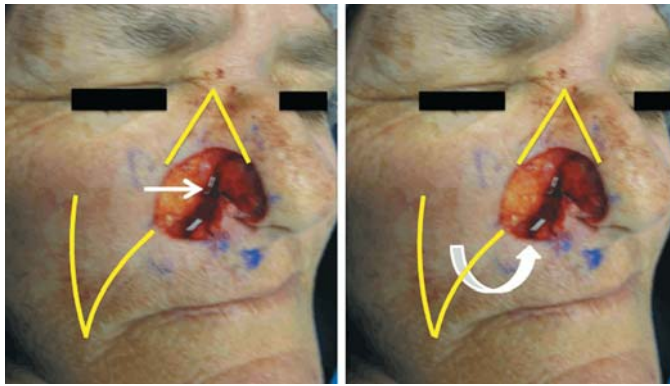


Figura 4: Defeito final após dois estádios de CMM e esquema para a reconstrução via retalho de avanço malar e transposição de sulco nasogeniano

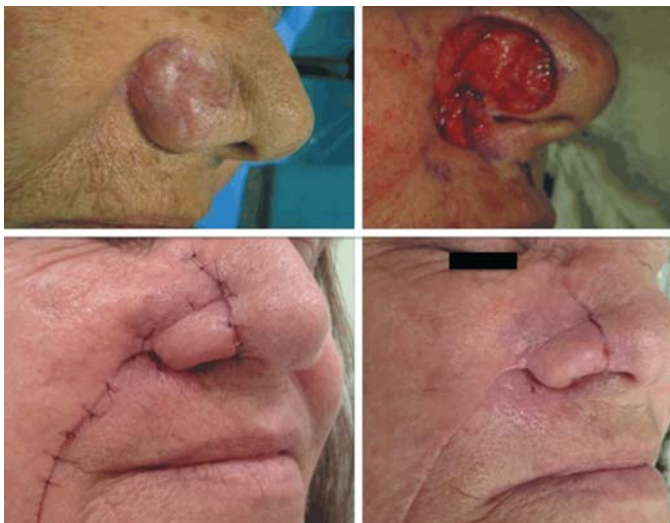

Figura 5: Comparação entre lesão inicial e defeito final (acima); paciente no sétimo e no 14º PO

Não houve intercorrências no intra e no pós-operatório. Nove meses após a cirurgia, a paciente não apresenta sinais clínicos de recidiva tumoral.

DISCUSSÃO

O tricoblastoma é tumor de anexo raro, de crescimento lento e bem-circunscrito; ainda que benigno, existem relatos de casos de tricoblastomas com evolução mais agressiva.^{6,7,8}

Apesar das diferenças histológicas classicamente conhecidas, o diagnóstico diferencial de um tricoblastoma com o CBC é de extrema dificuldade, principalmente quando este último apresenta diferenciação pilar. Além disso, embora rara, a transformação maligna pode ocorrer, principalmente em pacientes mais idosos.⁹ Dessa forma, acredita-se na necessidade de rigoroso acompanhamento clínico e prudência na conduta cirúrgica desses casos.

A paciente aqui focalizada apresentava uma lesão tumoral na asa nasal direita, com características histológicas e perfil imuno-histoquímico compatíveis com tricoblastoma, porém de caráter recidivante e crescimento contínuo.

Optou-se pela CMM, levando em consideração que a neoplasia acometia grande parte da asa nasal, com risco significativo de comprometimento funcional e estético, além da possibilidade de ser um tricoblastoma de comportamento agressivo, já que se tratava de lesão tumoral recidivante em paciente idosa.

O fechamento do defeito final realizou-se através de um avanço malar seguido por uma transposição de pele da região do sulco nasogeniano para reconstrução da asa nasal. Outras opções aventadas no momento da cirurgia foram o retalho frontal ou indiano ou um enxerto composto de pele e cartilagem auricular.

O retalho frontal seria boa opção, já que os resultados estéticos e funcionais geralmente são bem satisfatórios.¹⁰ Porém, além da necessidade de dois ou mais tempos cirúrgicos para correção do pedículo, a cirurgia estava sendo realizada sob anestesia local, sem sedação, o que dificultaria a realização do procedimento pelo desconforto da paciente.

O enxerto composto foi descartado devido à profundidade do defeito, que, mesmo com sustentação cartilaginosa, provavelmente acabaria por levar a uma retração local com significativo comprometimento estético e funcional.

Existe apenas um caso de tricoblastoma de comportamento agressivo descrito na literatura,⁶ possivelmente em decorrência da dificuldade de se distinguir o tricoblastoma agressivo do carcinoma tricoblástico (CBC originário de um tricoblastoma).¹¹

Os autores deste artigo classificaram o tumor descrito como tricoblastoma levando em consideração as características histológicas (ausência de fendas entre os blocos de células basaloideas e o estroma, ausência de mucina, presença de um estroma fibrocelular característico e de estruturas que mimetizam as papilas foliculares e o bulbo) e as imuno-histoquímicas (positividade para CD 34 e CD 10 no estroma e para BCL-2 na periferia dos blocos epiteliais). A história clínica de recidivas com destruição e infiltração local leva-os a acreditar ser esse um caso raro de tricoblastoma de comportamento agressivo.

Há apenas dois casos na literatura de tricoblastomas operados através da CMM.^{3,6} Em um deles a opção pela CMM foi a localização palpebral do tumor, local onde se deseja preservar o máximo de pele sadia possível para melhor resultado funcional e estético. No segundo caso, a opção pela CMM foi o caráter agressivo da neoplasia.

Este caso demonstra a utilidade da cirurgia micrográfica de Mohs no tratamento do tricoblastoma de comportamento agressivo, além de ressaltar a necessidade de acompanhamento clínico e indicação cirúrgica adequada nos casos de potencial agressividade desse tumor anexial. ●

REFERÊNCIAS

1. Headington JT. Differentiating neoplasms of hair germ. *J Clin Pathol.* 1970; 23(6): 464-71.
2. Ackerman AB, de Virag PA, Chongchitnant N. Neoplasm with follicular differentiation. Philadelphia: Lea and Febiger; 1993. p. 357-472.
3. Johnson TV, Wojno TH, Grossniklaus HE. Trichoblastoma of the eyelid. *Ophthal Plast Reconstr Surg.* 2011; 27(6):e148-9.
4. LeBoit PE. Trichoblastoma, basal cell carcinoma, and follicular differentiation: what should we trust? *Am J Dermatopathol.* 2003; 25(3):260-3.
5. Kurzen H, Esposito L, Langbein L, Hartschuh W. Cytokeratins as markers of follicular differentiation: an immunohistochemical study of trichoblastoma and basal cell carcinoma. *Am J Dermatopathol.* 2001;23(6):501-9.
6. Cowen EW, Helm KF, Billingsley EM. An unusually aggressive trichoblastoma. *J Am Acad Dermatol.* 2000; 42(2 Pt 2):374 -7.
7. Kang TW, Kang H, Kim HO, Song KY, Park YM. Trichoblastoma in a child. *Pediatr Dermatol.* 2009;26(4):476 -7.
8. Menick FJ. Complex Nasal Reconstruction: A Case Study: Composite Defect. *Facial Plast Surg Clin N Am.* 2011; 19(1):197-211.
9. Rofagha R, Usmani AS, Vadmal M, Hessel AB, Pellegrini AE. Trichoblastic carcinoma: a report of two cases of a deeply infiltrative trichoblastic neoplasm. *Dermatol Surg.* 2001;27(7):663-6
10. Schulz T, Proske S, Hartschuh W, Kurzen H, Paul E, Wünsch PH. High-grade trichoblastic carcinoma arising in trichoblastoma: a rare adnexal neoplasm often showing metastatic spread. *Am J Dermatopathol.* 2005;27(1):9-16.
11. Helm KF, Cowen EW, Billingsley EM, Ackerman AB. Trichoblastoma or trichoblastic carcinoma? *J Am Acad Dermatol.* 2001; 44(3):547