



Acta Scientiae Veterinariae

ISSN: 1678-0345

ActaSciVet@ufrgs.br

Universidade Federal do Rio Grande do Sul  
Brasil

Martins Madrid, Isabel; Osório de Faria, Renata; de Ávila Antunes, Tatiana; Bettanzos, Maria da Graça; Leitzke Cabana, Ângela; Araujo Meireles, Mário Carlos

Infecção fúngica mista por *Sporothrix schenckii* e *Cryptococcus albidus* em um canino

Acta Scientiae Veterinariae, vol. 39, núm. 4, 2011, pp. 1-5

Universidade Federal do Rio Grande do Sul  
Porto Alegre, Brasil

Disponível em: <http://www.redalyc.org/articulo.oa?id=289022118014>

- Como citar este artigo
- Número completo
- Mais artigos
- Home da revista no Redalyc

redalyc.org

Sistema de Informação Científica

Rede de Revistas Científicas da América Latina, Caribe, Espanha e Portugal

Projeto acadêmico sem fins lucrativos desenvolvido no âmbito da iniciativa Acesso Aberto

## Infecção fúngica mista por *Sporothrix schenckii* e *Cryptococcus albidus* em um canino

Mixed Fungal Infection by *Sporothrix schenckii* and *Cryptococcus albidus* in a Dog

Isabel Martins Madrid<sup>1</sup>, Renata Osório de Faria<sup>1</sup>, Tatiana de Ávila Antunes<sup>1</sup>, Maria da Graça Bettanzos<sup>2</sup>,  
Ângela Leitzke Cabana<sup>1</sup> & Mário Carlos Araujo Meireles<sup>1</sup>

### ABSTRACT

**Background:** The dimorphic fungus *Sporothrix schenckii* and the yeasts of the *Cryptococcus* complex are important fungal pathogens of humans and animals that cause sporotrichosis and cryptococcosis, respectively. Both fungi are saprophytes of soils rich in organic matter and infect the host through traumatic injuries and/or inhalation. Sporotrichosis has been recognized as an important disease in the small animal clinic and in public health. Cases of this mycosis in cats and dogs have been reported in various Brazilian States. Our research group diagnosed eleven cases of sporotrichosis in dogs in Rio Grande do Sul in a five-year period. On the other hand, clinical cases of cryptococcosis in dogs and cats have not often been described in Brazil. In addition, infections caused by non-*neoformans* species have rarely been reported throughout the world. The aim of this study is to describe the first case of concomitant infection by *Sporothrix schenckii* and *Cryptococcus albidus* in a dog.

**Case:** In 2008, a veterinary clinic of Rio Grande municipality received a 5-year-old female Dalmatian which had presented an increase of the nasal plan, sneezing, dyspnea and a serous nasal discharge for 30 days. Upon clinical examination, abnormalities in retal temperature, cardiopulmonary auscultation and frequency of the animal were not observed. The presence of an eritematous non-ulcerated mass partially occluding the airways was verified in the nasal cavity. Differential diagnosis included sporotrichosis, cryptococcosis and transmissible venereal tumor (TVT). Diagnosis confirmation was performed by laboratory tests which included radiographic, cytological and mycological analyses. The nasal radiograph revealed a mass of 20 mm in diameter with adjacent bone compromising. Ovoid and round cells suggestive of yeasts were found in cytology. Colonies with macroscopic and microscopic morphology compatible with *Sporothrix schenckii* and *Cryptococcus albidus* were obtained in mycological analysis. Confirmation of the species *C. albidus* was obtained by the API32 commercial system. Antifungal therapy with itraconazole at a 10 mg kg<sup>-1</sup> oral dosage for 90 days was successfully performed, resulting in the regression of the lesions.

**Discussion:** Sporotrichosis has been frequently diagnosed in cats and dogs in the south and southeast of Brazil. However, mixed infection cases with *Sporothrix schenckii* are rare. In Brazil, one case was described in a cat with sporotrichosis, demodicosis and pediculosis which was co-infected with the feline immunodeficiency virus (FIV) and feline leukemia virus (FeLV). Mixed fungal infection by *Cryptococcus neoformans* and was described only in a dog in Canada that presented lesions similar to those reported in this study. Cryptococcosis cases in animals and humans caused by non-*neoformans* species with *C. albidus* and *C. magnus* have been described worldwide. Systemic, renal and cutaneous infections by *C. albidus* have been reported in dogs, cats and horses. The present study reports the first case of a concomitant infection of *Sporothrix schenckii* and *Cryptococcus albidus* in a dog, and warns small animal doctors of the importance of laboratory exams so that a final infectious disease diagnosis, especially of fungal infections, can be reached.

**Keywords:** dermatology, mixed fungal infection, *Sporothrix schenckii*, *Cryptococcus albidus*, dog.


**Descritores:** dermatologia, infecção fúngica mista, *Sporothrix schenckii*, *Cryptococcus albidus* cão.

## INTRODUÇÃO

As doenças fúngicas em pequenos animais especialmente, aquelas de caráter zoonótico, têm recebido especial atenção na última década. Neste contexto, a esporotricose que é uma micose subcutânea causada pelo fungo dimórfico *Sporothrix schenckii* tem sido considerada uma doença emergente em vários países incluindo o Brasil [1,9,17]. Esta micose era considerada rara em cães até meados do século XXI no qual foram descritos dezenas de casos especialmente nos estados do Rio de Janeiro, Rio Grande do Sul, Espírito Santo e Minas Gerais [3,10,17,19]. Nesta espécie a doença possui diferentes apresentações clínicas que se assemelham a outras dermatopatias infecciosas, parasitárias, imunológicas e neoplásicas o que torna de extrema importância a realização de exames complementares para a confirmação do diagnóstico clínico [2,16]. Neste sentido, a criptococose que é uma micose profunda causada pelas leveduras do gênero *Cryptococcus* pode causar lesões cutâneas similares. *C. neoformans* é a principal espécie relacionada à criptococose, entretanto, outras espécies como *C. albidus* e *C. magnus* tem sido descritas como agente etiológico da doença em animais e humanos [4,6-8,15]. Neste contexto, o presente relato descreve o primeiro caso de infecção concomitante por *S. schenckii* e *C. albidus* em um canino.

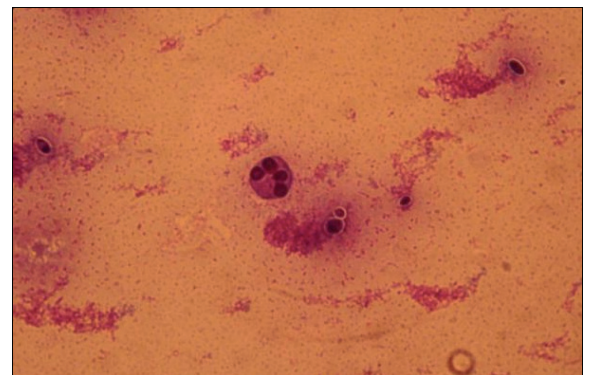
## RELATO DO CASO

Um canino fêmea, da raça Dálmata, com cinco anos de idade proveniente da cidade de Rio Grande (RS) foi encaminhado para atendimento clínico apresentando aumento de volume do plano nasal, espirros, dispnéia, descarga nasal serosa e inquietação há aproximadamente 30 dias (Figura 1). Ao exame físico o animal apresentava temperatura, frequência cardíaca e auscultação pulmonar dentro dos parâmetros fisiológicos para a espécie. No interior da cavidade nasal observou-se presença de uma massa eritematosa não ulcerada, causando oclusão parcial da passagem de ar. Os diagnósticos clínicos incluíram Tumor Venéreo Transmissível (TVT), criptococose e esporotricose. Para a confirmação do diagnóstico foram realizados exames microbiológicos a partir de amostra colhida por Biopsia Aspirativa com Agulha Fina (BAAF) e swab estéril, e exame radiológico da cavidade nasal



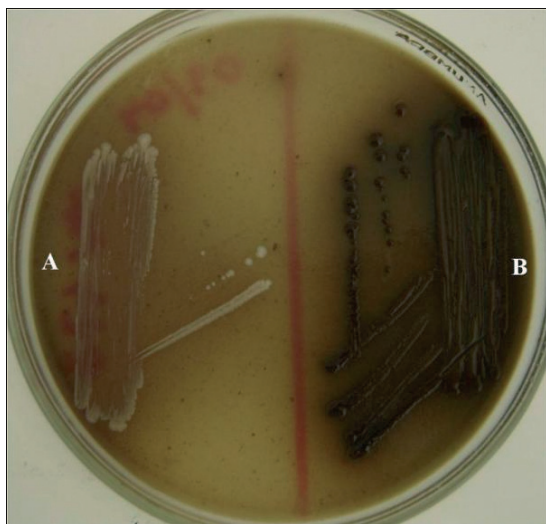
**Figura 1.** Canino apresentando aumento de volume e deformidade do plano nasal.

e pulmão. O exame citológico da amostra clínica foi realizado com a coloração de Gram enquanto que o exame micológico foi realizado através do cultivo da amostra em ágar Sabouraud dextrose acrescido de cloranfenicol, Agar Sabouraud dextrose acrescido de cloranfenicol e cicloheximida e ágar Níger, os quais foram incubados a 25°C e 37°C por até 10 dias. Após o período de incubação foram avaliadas as características macro e micromorfológicas das colônias, realizada a prova da urease e sistema API ID32 para determinação do agente causal. No exame citológico não foram observadas células com alterações morfológicas compatíveis com TVT, entretanto, estavam presentes estruturas esféricas a ovaladas compatíveis com leveduras (Figura 2). O exame micológico resul-



**Figura 2.** Presença de células esféricas a ovais compatíveis com leveduras no exame citológico da amostra clínica.

tou no isolamento de colônias com distintas características morfológicas identificadas como *S. schenckii* e *C. albidus*. As colônias caracterizadas como *S. schenckii* apresentavam morfologia macroscópica, a 25 °C creme-acastanhada, membranosas e rugosas e a 37°C de coloração creme e consistência cremosa. A microscopia das colônias filamentosas revelou hifas finas, hialinas e septadas contendo conidióforos curtos e conídios hialinos dispostos simpodialmente no ápice dos conidióforos. As colônias leveduriformes eram caracterizadas por células pleomórficas, esféricas a ovais, com brotamento unipolar. As colônias de *C. albidus* apresentavam aspecto mucóide e coloração creme e microscopicamente ao exame com Tinta da China, células arredondadas com e sem brotamento, circundadas por halo claro correspondendo a cápsula. Para diferenciação das espécies de *Cryptococcus* foram realizadas a prova da fenoloxidase que resultou em fraca pigmentação (Figura 3) e prova da urease que resultou em positiva, sendo a confirmação da espécie *C. albidus* obtida através do sistema comercial API 32. O exame radiológico revelou presença de massa no interior da cavidade nasal medindo aproximadamente



**Figura 3.** Prova da fenoloxidase demonstrando fraca pigmentação da colônia de *C. albidus* (a) comparado ao *C. neoformans* (b).

20 mm de diâmetro e radiopacidade óssea compatível com comprometimento ósseo adjacente à lesão. Após a confirmação do diagnóstico foi instituído o tratamento com itraconazol por via oral, na dose 10 mg/kg, uma vez ao dia, o qual foi administrado durante 90 dias, resultando na regressão dos sinais clínicos.

## DISCUSSÃO

As colônias identificadas como *S. schenckii* apresentavam morfologia macroscópica e microscópica características do fungo [2,17] assim como, as características morfológicas e fisiológicas obtidas no presente caso para *C. albidus* foram semelhantes as descritas na literatura [12].

A presença de massas granulomatosas no interior da cavidade nasal são frequentemente evidenciadas em animais com criptococose por *C. neoformans* assim como, deformações nos ossos da face [11,20]. Por outro lado, casos de esporotricose cutânea com envolvimento ósseo já foram descritos em cães, embora não sejam frequentes [5,10].

Casos de infecção mista com *S. schenckii* são raros, sendo encontrado na literatura apenas um caso de infecção concomitante em um felino com esporotricose, demodicose e pediculose co-infectado por FIV e FeLV [14]. Em cães foi encontrado apenas um caso descrito por Shany [18] de infecção mista por *S. schenckii* e *C. neoformans*, no qual o animal apresentava sinais clínicos semelhantes ao descrito no presente relato, caracterizados por espirros, dispnéia e presença de massa unilateral localizada na cavidade nasal. Entretanto, relatos de infecção mista por *S. schenckii* e *C. albidus* não foram encontrados, sendo este o primeiro caso registrado. A espécie *C. albidus* já foi descrita como agente etiológico da criptococose em caninos, felinos, equinos e humanos, causando infecção sistêmica, cutânea e renal [4,6-8,13]. Esta levedura encapsulada é saprófita do solo rico em matéria orgânica, sendo raramente relacionada à doença clínica tanto em animais como em humanos. Embora a patogênese da infecção por esta levedura não seja conhecida, acredita-se que ocorra de forma semelhante a espécie *C. neoformans*, a qual é a principal espécie relacionada a infecções criptocócicas [12].

O diagnóstico do presente relato foi estabelecido através do isolamento fúngico, o qual constitui o exame confirmatório, uma vez que determina o agente causal. Casos de criptococose por espécies não-*neoformans* são raros e a maioria deles não possuem análise histológica, sendo o diagnóstico confirmado pelo exame micológico [4,18].

Embora não se tenha nenhum tratamento médico estabelecido para *C. albidus* em animais, o itraconazol utilizado no presente relato, é o antifúngico



de escolha em casos de esporotricose e de criptococose sem envolvimento neurológico [9,20].

O presente relato descreve um caso de infecção mista por *S. schenckii* e *C. albidus* alertando clínicos de pequenos animais para a importância de diagnóstico laboratorial visando o correto diagnóstico das doenças infecciosas.

**Agradecimentos.** Os autores agradecem ao Prof. Luiz Carlos Severo (Santa Casa de Misericórdia de Porto Alegre) pela disponibilização do sistema API 32. Ao Conselho Nacional de Pesquisa Científica e Tecnológica (CNPq, processos 550093/2009-0 e 140822/2009-7) pelo auxílio financeiro.

**Declaration of interest.** The authors report no conflicts of interest. The authors alone are responsible for the content and writing of the paper.

#### REFERÊNCIAS

- 1 Barros M.B.L., Schubach T.M.P., Coll J.O., Gremião I.D. & Schubach A.O. 2010. Esporotricose: a evolução e os desafios de uma epidemia. *Revista Panamericana de Salud Publica*. 27(6): 455-460.
- 2 Farias M.R., Costa P.R.S., Franco S.R.V.S. & Ferreira H. 1997. Esporotricose canina e felina. *Cães e Gatos*. 66: 30-38.
- 3 Filgueira K.D. 2009. Esporotricose na espécie canina: relato de um caso na cidade de Mossoró, RN. *Ciência Animal Brasileira*. 10(2): 673-677.
- 4 Gluck J.L., Myers J.P. & Pass L.M. 1987. Cryptococemia due to *Cryptococcus albidus*. *Southern Medical Journal*. 80: 511-513.
- 5 Iwasaki M. & Kagiwara M.K. 1988. Skeletal sporotrichosis in a dog. *Companion Animal Practice*. 2(4): 27-31.
- 6 Kano R., Katagawat M., Oota S., Oosum T., Murakami Y., Tokuriki M. & Hasegawa A. 2008. First case of feline systemic *Cryptococcus albidus* infection. *Medical Mycology*. 46(1): 75-77.
- 7 Labrecque O., Sylvestre D. & Messier S. 2005. Systemic *Cryptococcus albidus* infection in a Doberman Pinscher. *Journal Veterinary Diagnostic Investigation*. 17:598-600.
- 8 Loison J., Bouchara J.P. & Gueho E. 1996. First report of *Cryptococcus albidus* septicaemia in an HIV patient. *The Journal of Infection*. 33:139-140.
- 9 Madrid I.M., Mattei A.S., Martins A.A., Nobre M.O. & Meireles M.C.A. 2010. Feline sporotrichosis in the Southern region of Rio Grande do Sul, Brazil: clinical, zoonotic and therapeutic aspects. *Zoonoses and Public Health*. 57: 151-154.
- 10 Madrid I.M., Santos Jr. R., Sampaio D.P., Mueller E.N., Dutra D., Nobre M.O. & Meireles M.C.A. 2007. Esporotricose canina: relato de três casos. *Acta Scientiae Veterinariae*. 35: 105-108.
- 11 Malik R. 2003. Feline cryptococcosis. In: *Proceedings of the 28th World Congress of the World Small Animal Veterinary Association*. (Bangkok, Thailand) [Fonte: <http://www.vin.com/proceedings/Proceedings.plx?CID=WSAVA2003&PID=6653&Category=1004&O=Generic>].
- 12 Mitcheel T.G. & Perfect J.R. 1995. Cryptococcosis in the era of AIDS– 100 Years after the discovery of *Cryptococcus neoformans*. *Clinical Microbiology Reviews*. 8(4): 515-548.
- 13 Newman S.J., Langston C.E. & Scase T.J. 2003. Cryptococcal pyelonephritis in a dog. *Journal of American Veterinary Medical Association*. 222: 180-183.
- 14 Pereira A.S., Schubach T.M.P., Figueiredo F.B., Leme L.R.P., Santos I.B., Okamoto T., Cuzzi T., Reis R.S. & Schubach A. 2005. Demodicose associada à Esporotricose e Pediculose em gato co-infectado por FIV/FelV. *Acta Scientiae Veterinariae*. 33(1): 75-78.
- 15 Poth T., Seibold M., Werckenthin C. & Hermanns W. 2010. First report of a *Cryptococcus magnus* infection in a cat. *Medical Mycology*. 48(7): 1000-1004.
- 16 Santos I.B., Schubach T.M.P., Leme L.R.P., Okamoto T., Figueiredo F.B., Pereira S.A., Quintella L.P., Madeira M.F., Coelho F., Reis R.S. & Schubach A.O. 2007. Sporotrichosis - The main differential diagnosis with tegumentary leishmaniosis in dogs from Rio de Janeiro, Brazil. *Veterinary Parasitology*. 143(1): 1-6.
- 17 Schubach T.M.P., Schubach A.O., Okamoto, T., Barros M.B.L., Figueiredo F.B., Cuzzi T., Pereira S.A., Santos I.B., Paes R.A., Leme L.R.P. & Wanke B. 2006. Canine sporotrichosis in Rio de Janeiro, Brazil: clinical presentation, laboratory diagnosis and therapeutic response in 44 cases (1998-2003). *Medical Mycology*. 44(1):87-92.
- 18 Shany M. 2000. A mixed fungal infection in a dog: sporotrichosis and cryptococcosis. *Canadian Veterinary Journal*. 41:799-800.
- 19 Souza N.T., Nascimento A.C.B.M., Souza J.O.T., Santos F.C.G.C.A. & Castro R.B. 2009. Esporotricose canina: relato de caso. *Arquivo Brasileiro de Medicina Veterinária e Zootecnia*. 61(3): 572-576.

---

**I.M. Madrid, R.O. Faria, T.A. Antunes, et al. 2011.** Infecção fúngica mista por *Sporothrix schenckii* e *Cryptococcus albidus* em um canino. *Acta Scientiae Veterinariae*. 39(4): 1002

---

**20 Taboada J. 2004.** Micoses Sistêmicas. In: Ettinger S.J. & Feldman E.C. (Eds). *Tratado de Medicina Interna Veterinária: doenças do cão e do gato*. 5.ed. Rio de Janeiro: Guanabara Koogan, pp.478-503.