



Revista Argentina de Cardiología

ISSN: 0034-7000

revista@sac.org.ar

Sociedad Argentina de Cardiología  
Argentina

Calandrelli, Matías; Trevisan, Mariano

Bloqueo auriculoventricular paroxístico desencadenado por estímulo vagal con síncope recurrente

Revista Argentina de Cardiología, vol. 76, núm. 2, marzo-abril, 2008, pp. 148-150

Sociedad Argentina de Cardiología

Buenos Aires, Argentina

Disponible en: <http://www.redalyc.org/articulo.oa?id=305326974015>

- Cómo citar el artículo
- Número completo
- Más información del artículo
- Página de la revista en redalyc.org

redalyc.org

Sistema de Información Científica

Red de Revistas Científicas de América Latina, el Caribe, España y Portugal

Proyecto académico sin fines de lucro, desarrollado bajo la iniciativa de acceso abierto

# Bloqueo auriculoventricular paroxístico desencadenado por estímulo vagal con síncope recurrente

MATÍAS CALANDRELLI, MARIANO TREVISAN

Recibido: 26/11/2007

Aceptado: 4/1/2008

**Dirección para separatas:**

Dr. Matías Calandrelli  
Av. Bustillo 1000  
(8400) S. C. de Bariloche,  
Pcia. de Río Negro  
Tel. 02944-429000  
e-mail:  
mcalandrelli@infovia.com.ar

**RESUMEN**

El bloqueo auriculoventricular completo (BAVC) paroxístico con ECG de reposo normal es una entidad poco frecuente.

Se presenta el caso de una paciente de 34 años que cursaba el segundo mes de embarazo y consultó por cuadros sincopales recurrentes. Luego de ser evaluada con ECG, eco-Doppler cardíaco, *tilt test*, estudio electroencefalográfico, TAC y RM de cerebro se descartó cardiopatía de base y se interpretó que se trataba de síncope neurocardiogénico.

Por persistencia de los síntomas se realizó un Holter de 5 días hasta que presentó un nuevo síncope y se arribó al diagnóstico de BAVC paroxístico. Se indicó un marcapasos definitivo VDD y seis meses después persistía asintomática.

REV ARGENT CARDIOL 2008;76:148-150.

**Palabras clave**

Bloqueo auriculoventricular completo paroxístico - Síncope - Marcapasos

**Abreviaturas****BAVC** Bloqueo auriculoventricular completo**ECG** Electrocardiograma**RM** Resonancia magnética**TAC** Tomografía axial computarizada**DESCRIPCIÓN DEL CASO**

Una paciente de 34 años que se encontraba en el segundo mes de embarazo consultó por cuadros sincopales recurrentes, con inicio 8 meses atrás; hasta el día de la admisión sumaba cuarenta eventos. Los episodios se producían en diversas circunstancias, diurnas y nocturnas, generalmente en situación de reposo, algunos sobrevenían luego de estancias de pie prolongadas en ambientes mal ventilados, aunque en alguna ocasión ocurrieron ante estrés, siempre con pródromos (mareos) y en todos los eventos presentó fatiga posictal, que la paciente refirió como “muchísima tensión y cansancio”. Es de destacar que en casi todos los cuadros hubo incontinencia urinaria. De acuerdo con la observación de testigos, en ocasiones presentó rigidez tónica que indujo a descartar causas neurológicas. Fue estudiada en un centro de alta complejidad donde se le realizaron tomografía axial computarizada de cerebro y RM de cerebro (normales), estudio electroencefalográfico (normal), ECG y eco-Doppler cardíaco (normales) y un *tilt test* que se informó normal, aunque presentó hipotensión, bradicardia y mareos. Se repitió el ecocardiograma Doppler en otra institución y no objetivó diferencias con el previo. Se interpretó que se trataba de síncope de origen neurocardiogénico y se indicaron maniobras preventivas, que tuvieron un éxito relativo en la prevención de los cuadros. Sin embargo, la paciente persistió con los eventos, sobre todo nocturnos, y concurrió a la consulta en nuestro servicio.

La paciente refirió que no poseía factores de riesgo coronarios ni otros antecedentes personales ni familiares cardiovasculares. No tomaba ninguna medicación y cursaba el embarazo sin complicaciones obstétricas. Se constató que el inicio de este cuadro coincidió temporalmente con la colocación de audífonos por hipoacusia. El retiro de los audífonos al segundo mes de iniciados los síntomas no modificó el cuadro. El examen cardiovascular y el ECG basal

fueron normales (Figura 1). Se realizó un estudio Holter de 24 horas durante el cual permaneció asintomática y no se observaron alteraciones del ritmo. Se repitió el estudio durante 5 días consecutivos hasta que presentó un síncope similar a los previos. Se objetivó un bloqueo auriculoventricular completo (BAVC) con asistolia de 15 segundos con ritmo auricular sinusal de 55 x', con recuperación progresiva de la conducción AV hasta normalizarse completamente en 20 segundos (Figura 2). Se arribó al diagnóstico de bloqueo auriculoventricular completo paroxístico y se indicó un marcapasos definitivo VDD. El implante se realizó con protección radiológica abdominal a las 14 semanas del embarazo, sin complicaciones. Cinco meses después del implante, la paciente persistía asintomática.

**DISCUSIÓN**

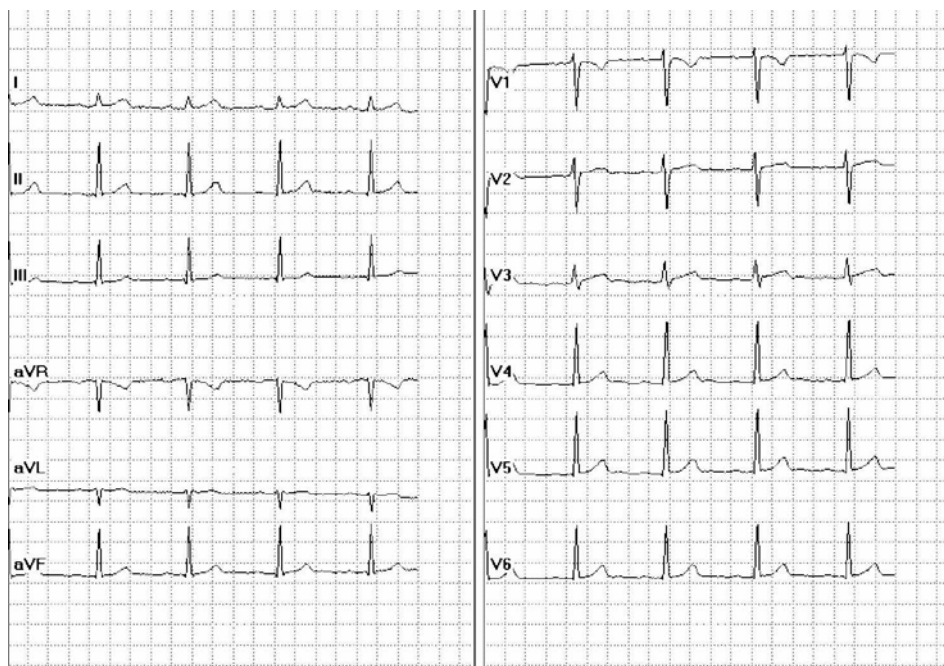
El propósito primordial en la evaluación de un paciente con síncope es determinar si hay un incremento en el riesgo de muerte. (1) La mortalidad anual de un paciente con síncope depende de la etiología de éste y es del 20-30% si la causa es cardíaca y del 5-10% si es no cardíaca. (2) El interrogatorio al paciente y a testigos, el examen físico y el ECG aclaran la etiología en menos del 60% de los casos. (3) La presencia de pródromos, así como las estancias de pie prolongadas previas al cuadro y la asociación con náuseas o vómitos sugieren una etiología neurocardiogénica y alejan la probabilidad de una causa cardíaca. La ausencia de cardiopatía de base hace poco probable una causa cardíaca. (4) Se ha publicado un puntaje para predecir una causa arrítmica del síncope con los parámetros del ingreso. Los casos con ausencia de insuficiencia

cardíaca, con un ECG de reposo normal y con edad < 65 años tenían < 6% de probabilidades de presentar alteraciones del ritmo como origen del cuadro. (5) En el caso que presentamos, estos parámetros de alto riesgo estaban ausentes. Por otro lado, se ha descripto mejoría de algunos casos de síncope neurocardiográfico con maniobras preventivas, como ejercer presión con piernas cruzadas, *hand grip* y otros. (6) En esta paciente, estas conductas preventivas habían tenido éxito para evitar los episodios, pero no todos. A pesar de que el cuadro clínico, los estudios complementarios y la respuesta a las maniobras sugerían un origen neurocardiográfico, se decidió prolongar la monitorización electrocardiográfica hasta el advenimiento de un síncope debido a dos variables particulares de este caso: 1) el inicio brusco del cuadro 8 meses atrás y la alta frecuencia de los episodios y 2) la presencia de hipoacusia y síncope, lo que obligaba a descartar un sín-

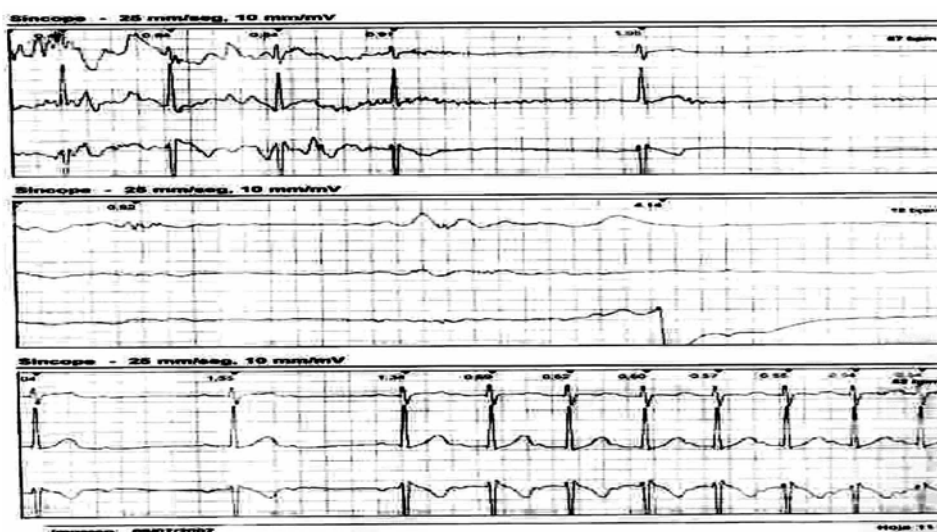
drome de QT largo. En esta entidad, en el 12% a 30% de los casos con diagnóstico genético se puede observar un trazado electrocardiográfico en reposo normal. (7) La imposibilidad de realizar maniobras farmacológicas y la frecuencia de los episodios (más de 28 en 6 meses) indicó la necesidad de agregar horas al registro Holter original. (8) La indicación pudo ser apropiada para un *Loop Recorder* externo, pero dada la inaccesibilidad de esta tecnología en nuestro medio se reemplazó por un registro Holter de 24 horas prácticamente continuo durante más de 5 días hasta el advenimiento de un nuevo síncope.

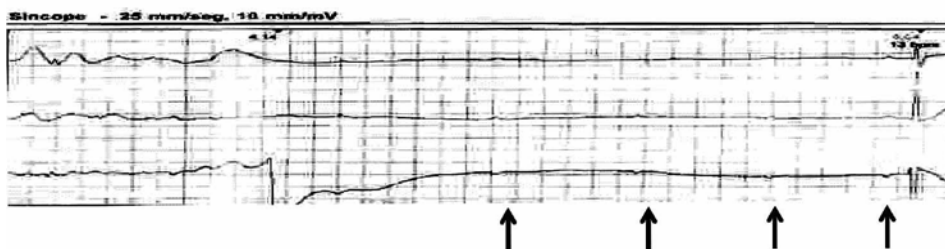
El BAV paroxístico en un paciente con ECG de base normal es una entidad poco frecuente. El hallazgo de una frecuencia auricular de < 60 lpm durante el bloqueo en presencia de este cuadro clínico sugiere que éste es desencadenado por un fuerte estímulo vagal (Figura 3). Las fibras vagales inervan el nodo sinusal,

**Fig. 1.** Electrocardiograma de reposo.



**Fig. 2.** Registro Holter durante el cuadro sincopal. Se observa un BAV completo y posterior recuperación progresiva de la funcionalidad del nodo AV hasta normalizarse en 20 segundos.





**Fig. 3.** Detalle de los últimos segundos del bloqueo AV completo y el primer latido conducido; se aprecia el del ritmo sinusal lento durante el bloqueo.

el músculo auricular y el nodo AV, con inhibición de la conducción AV sin efectos sobre la conducción ventricular. Se ha descrito la hiperrespuesta del nodo AV al estímulo vagal como posible explicación para este tipo de cuadros. (9) Por otro lado, también se ha enunciado que el BAV paroxístico dependiente de bradicardia es secundario a hipopolarización con despolarización diastólica espontánea. (10)

La presencia de BAV completo sintomático hizo necesario el implante de un marcapasos, tal como lo sugieren las guías del ACC. (11) Si bien el modo de estimulación en un cuadro de origen neurocardiogénico debe ser preferentemente DDD, en el caso particular de esta paciente se priorizó un VDD por ser un implante más rápido. El Consejo Nacional de Protección de Radiación de los Estados Unidos publicó que hasta una dosis de 50 milisieverts (5 rem) no hay riesgo incrementado de teratogénesis ni de cáncer para el feto, siempre que la exposición tenga lugar más allá de las 8 semanas de gestación. (12)

## SUMMARY

### Paroxysmal Atrioventricular Block by the Triggering of Vagal Stimulus with Recurrent Syncopal Episodes

Paroxysmal complete atrioventricular block (CAVB) with normal electrocardiogram at rest is uncommon.

A 34 year-old two month-pregnant woman consulted for recurrent syncope. After screening assessment with electrocardiogram, cardiac echo-Doppler, tilt test, electroencephalogram, brain computerized tomography and magnetic resonance imaging, cardiopathy was ruled out and a diagnosis of neurocardiogenic syncope was made.

As symptoms persisted, a 5 day-Holter monitoring was performed until she presented a new episode of syncope and paroxysmal CAVB was diagnosed. A definite VDD pacemaker was implanted and six months later she remained free of symptoms.

**Key words >** Paroxysmal Complete Atrioventricular Block - Syncope - Pacemaker

## Agradecimientos

Al Dr. Alberto Giniger por su asesoramiento en el manejo del caso y la revisión del manuscrito.

## BIBLIOGRAFÍA

1. Strickberger SA, Benson DW, Biaggioni I, Callans DJ, Cohen MI, Ellenbogen KA, et al; American Heart Association Councils on Clinical Cardiology, Cardiovascular Nursing, Cardiovascular Disease in the Young, and Stroke; Quality of Care and Outcomes Research Interdisciplinary Working Group; American College of Cardiology Foundation; Heart Rhythm Society. AHA/ACC scientific statement on the evaluation of syncope: from the American Heart Association Councils on Clinical Cardiology, Cardiovascular Nursing, Cardiovascular Disease in the Young, and Stroke, and the Quality of Care and Outcomes Research Interdisciplinary Working Group; and the American College of Cardiology Foundation In Collaboration With the Heart Rhythm Society. *J Am Coll Cardiol* 2006;47:473-84.
2. White CM, Tsikouris JP. A review of pathophysiology and therapy of patients with vasovagal syncope. *Pharmacotherapy* 2000;20:158-65.
3. Linzer M, Yang EH, Estes NA 3rd, Wang P, Vorperian VR, Kapoor WN. Diagnosing syncope. Part 1: Value of history, physical examination, and electrocardiography. Clinical Efficacy Assessment Project of the American College of Physicians. *Ann Intern Med* 1997; 126:989-96.
4. Alboni P, Brignole M, Menozzi C, Raviele A, Del Rosso A, Dinelli M, et al. Diagnostic value of history in patients with syncope with or without heart disease. *J Am Coll Cardiol* 2001;37:1921-8.
5. Krediet CT, van Dijk N, Linzer M, van Lieshout JJ, Wieling W. Management of vasovagal syncope: controlling or aborting faints by leg crossing and muscle tensing. *Circulation* 2002;106:1684-9.
6. Sarasin FP, Hanusa BH, Perneger T, Louis-Simonet M, Rajeswaran A, Kapoor WN. A risk score to predict arrhythmias in patients with unexplained syncope. *Acad Emerg Med* 2003;10:1312-7.
7. Vetter VL. Clues or miscues? How to make the right interpretation and correctly diagnose long-QT syndrome. *Circulation* 2007;115:2595-8.
8. Brignole M, Alboni P, Benditt DG, Bergfeldt L, Blanc JJ, Thomsen PE, et al; Task Force on Syncope, European Society of Cardiology. Guidelines on management (diagnosis and treatment) of syncope-update 2004. Executive Summary. *Eur Heart J* 2004;25:2054-72.
9. Strasberg B, Lam W, Swiryn S, Bauernfeind R, Scagliotti D, Palileo E, et al. Symptomatic spontaneous paroxysmal AV nodal block due to localized hyperresponsiveness of the AV node to vagotonic reflexes. *Am Heart J* 1982;103:795-801.
10. Rosenbaum MB, Elizari MV, Levi RJ, Nau GJ. Paroxysmal atrioventricular block related to hypopolarization and spontaneous diastolic depolarization. *Chest* 1973;63:678-88.
11. Gregoratos G, Abrams J, Epstein AE, Freedman RA, Hayes DL, Hlatky MA, et al; American College of Cardiology/American Heart Association Task Force on Practice Guidelines/North American Society for Pacing and Electrophysiology Committee to Update the 1998 Pacemaker Guidelines. ACC/AHA/NASPE 2002 guideline update for implantation of cardiac pacemakers and antiarrhythmia devices: summary article: a report of the American College of Cardiology/American Heart Association Task Force on Practice Guidelines (ACC/AHA/NASPE Committee to Update the 1998 Pacemaker Guidelines). *Circulation* 2002;106:2145-61.
12. Lockwood D, Einstein D, Davros W. Diagnostic imaging: radiation dose and patients' concerns. *Cleve Clin J Med* 2006;73:583-6.