



Revista CES Medicina Veterinaria y Zootecnia

E-ISSN: 1900-9607

revistamvz@ces.edu.co

Universidad CES

Colombia

Cruz Amaya, Jorge Mario; Montoya Flórez, Luis Mauricio
Intoxicación con fenilbutazona en un equino: reporte de un caso
Revista CES Medicina Veterinaria y Zootecnia, vol. 6, núm. 1, enero-junio, 2011, pp. 65-71
Universidad CES
Medellín, Colombia

Disponible en: <http://www.redalyc.org/articulo.oa?id=321428105007>

- Cómo citar el artículo
- Número completo
- Más información del artículo
- Página de la revista en redalyc.org

redalyc.org

Sistema de Información Científica
Red de Revistas Científicas de América Latina, el Caribe, España y Portugal
Proyecto académico sin fines de lucro, desarrollado bajo la iniciativa de acceso abierto

Toxicity with phenylbutazone in a horse: a case report*

Intoxicación con fenilbutazona en un equino: reporte de un caso

Jorge Mario Cruz Amaya^{1*}, MV, PhD; Luis Mauricio Montoya Flórez MVZ²

**Autor para correspondencia: Jorge Mario Cruz Amaya. Universidad de Caldas, Facultad de Ciencias Agropecuarias calle 65 N 26-10, Manizales. Teléfono 8781516. mario.cruz@ucaldas.edu.co*

¹ Universidad de Caldas, Facultad de Ciencias Agropecuarias, calle 65 N 26-10.

² Maestrando, Universidad de Caldas, Facultad de Ciencias Agropecuarias.

(Fecha de recibido: 31 de enero de 2011; fecha de aceptado: 14 de junio de 2011)

Abstract

It is described a clinic case of an equine that developed severe digestive lesions after taking high dosage of phenylbutazone to treat a lameness. At the moment of checking, it had nine days of evolution. Since its arriving to the hospital, it was seen an intense lameness of the four limbs, dehydration and fetid diarrhea. After the physic exam, the interrogatory and the diagnostic aids it was proposed a diagnosis of traumatic laminitis, ulcerative gastritis and colitis by intoxication with Non-steroidal anti-inflammatory drug (NSAIDs). The condition became worse despite the therapy and when the neurological signs were presented. It was suggested the euthanasia. During the necropsy, it was seen severe lesions in the gastrointestinal tract, hooves and brain. The objective of this article is to describe la symptomatology, therapy and evolution of the intoxicated patient with NSAIDs.

Key words

Colitis, intoxicated, non-steroidal anti-inflammatory drug, phenylbutazone, ulcerative gastritis.

*Para citar este artículo: Cruz Amaya JM, Montoya Flórez LM. 2011. Intoxicación con fenilbutazona en un equino: reporte de un caso. Rev CES Med Vet Zootec. Vol 6 (1): 65-71

Resumen

Se describe el caso de un equino que desarrolló graves lesiones digestivas después de recibir dosis altas de fenilbutazona (FBZ) para tratar una claudicación. Al momento de la consulta tenía 9 días de evolución. Desde su llegada al hospital, se observó cojera grave de las cuatro extremidades, deshidratación y diarrea fétida. Luego del examen físico, la anamnesis y las ayudas diagnósticas se propuso un dictamen de laminitis traumática, gastritis ulcerativa y colitis por intoxicación con antiinflamatorios no esteroides (AINES). La condición empeoró a pesar de la terapia y cuando se presentaron signos neurológicos se sugirió la eutanasia. Durante la necropsia se observaron lesiones graves en el tracto gastrointestinal, cascos y encéfalo. El objetivo de este artículo es describir la sintomatología, terapia y evolución de un paciente intoxicado con aines.

Palabras clave

Antiinflamatorios no esteroides, colitis, fenilbutazona, gastritis ulcerativa, intoxicación.

Resumo

Descreve-se o caso de um cavalo que desenvolveu lesões digestivas graves após receber altas doses de fenilbutazona (FBZ) para tratar uma claudicação. No momento da consulta havia 9 dias de evolução. Desde sua chegada ao hospital, observou-se manqueira grave nas quatro extremidades, desidratação e diarreia fétida. Após o exame físico, a anamnese e os meios diagnósticos concluiu-se se tratar de laminite traumática, gastrite ulcerativa e colite por intoxicação com anti-inflamatórios não esteróides (AINES). A condição piorou apesar do tratamento e, quando apresentou sinais neurológicos, sugeriu-se a eutanásia. Na necrópsia observaram-se lesões graves no trato gastrointestinal, cascos e encefalo. O objetivo deste trabalho é descrever os sintomas, o tratamento e a evolução de um paciente intoxicado com AINES.

Palavras-chave

Anti-inflamatórios não esteróides, colite, fenilbutazona, gastrite ulcerativa, intoxicação

Introducción

En equinos el uso indiscriminado de AINES para tratar afecciones músculo esqueléticas es común. Las lesiones por toxicidad debidas a estos fármacos aparecen con frecuencia a nivel gástrico, pero también, es posible observar colitis grave, insuficiencia renal o una combinación de estas condiciones^{2,9}.

Los AINES causan ulceración de la mucosa gástrica al inhibir la ciclooxigenasa y suprimir la producción de prostaglandinas, las cuales son vitales para mantener la

integridad de la mucosa intestinal y gástrica¹⁰. Los AINES causan disrupción de la barrera epitelial lo que resulta en una permeabilidad incrementada a las toxinas bacterianas^{2,5}.

La colitis del colon dorsal derecho esta asociada al suministro de AINES a dosis altas. La enfermedad ha sido inducida en caballos que reciben FBZ y una ración reducida de agua, lo que sugiere que la administración de este medicamento en un animal deshidratado es un

factor de riesgo². De otra parte, la condición también se observó en animales que reciben una dosis correcta de AINES, al parecer debido a una sensibilidad individual a los efectos tóxicos de estos fármacos².

Otras causas documentadas de colitis aguda en el caballo incluyen bacterias (*Salmonella spp*, *Clostridium spp*), rickettsias (*Neorickettsia risticii*), parásitos (Cyatostomas), y disbiosis bacteriana debido a la terapia con ciertos antibióticos⁹. La etiología más común de brotes de colitis es la salmonelosis, mientras que brotes debido a clostridium o rickettsias son raros¹³.

La colitis equina es una grave condición que pone en peligro la vida del animal, se caracteriza por diarrea profusa originada por una liberación abundante de mediadores de la inflamación e infiltración de neutrófilos en la mucosa y submucosa del órgano. Durante la enfermedad se produce mala absorción de ácidos grasos volátiles y alteraciones metabólicas que llevan a un balance energético negativo y catabolismo de los tejidos corporales⁹. Con frecuencia la severidad de la condición demanda varios días de terapia intensiva, donde deben considerarse el reemplazo de fluidos, electrolitos, proteínas plasmáticas, modificaciones en el estado inflamatorio y antibioterapia⁹.

Los signos clínicos de la colitis equina son el resultado de la respuesta inflamatoria y la endotoxemia. Fiebre o temperatura subnormal, taquicardia y taquipnea son consistentes con una respuesta inflamatoria sistémica⁵. Otros signos clínicos incluyen letargia, íleo o hipermotilidad, membranas mucosas congestionadas, deshidratación e hipovolemia por diarrea acuosa abundante. En forma paradójica algunos caballos presentan íleo adinámico y ausencia de defecación a pesar de la colitis grave, estos pacientes suelen mostrar dolor abdominal severo, lo que dificulta el diagnóstico con una lesión obstructiva o isquémica del intestino⁵.

Los pacientes con colitis pueden sufrir complicaciones como laminitis, tromboflebitis, infarto del colon y diseminación de bacterias a otros órganos⁹.

El objetivo de este reporte es describir la sintomatología, terapia y evolución de un equino que recibió dosis altas de AINES, desarrollando una colitis grave y otras lesiones digestivas.

Caso clínico

Anamnesis

Al Hospital Veterinario “Diego Villegas Toro” de la Universidad de Caldas fue presentado un equino macho, criollo colombiano, de 10 años de edad con historia de 9 días de enfermedad. El animal pesaba 263 kg, y su condición corporal era de 3.5 sobre 9.

El animal fue sometido a una dura cabalgata por caminos pavimentados, al otro día se rehusaba caminar y a partir de este momento no volvió a comer normalmente y prefería estar en decúbito. También se reportó diarrea fétida el día anterior a la consulta.

El propietario lo trató con FBZ 2 gr / cada 12 horas/ vía IV / 8 días y fluidos parenterales, pero su condición no mejoró. Igualmente se inyectó con flunixin meglumina, pero no fue posible precisar la cantidad y la frecuencia de las aplicaciones de este fármaco. Tampoco se pudo esclarecer como fue la terapia de fluidos.

Examen físico

Cuando el animal descendió del camión se hizo evidente una gran torpeza para caminar por dolor intenso en las cuatro extremidades. Las constantes vitales registradas fueron temperatura 38,4 °C, frecuencia respiratoria 24 por minuto, frecuencia cardíaca 88 por minuto, mucosas congestivas, tiempo de llenado capilar 3 segundos, hiperperistaltismo en los cuatro cuadrantes y pulso digital muy evidente al tacto en las cuatro extremidades. La palpación del surco coronario en las extremidades reveló hundimiento en las posteriores. Se calculó una deshidratación del 8%.

Plan diagnóstico

Se recomiendan radiografías laterales de los cascos en las cuatro extremidades, hemograma completo y química sanguínea (creatinina, BUN, ALT, AST, GGT y fosfatasa alcalina). Para la radiografías se procedió a colocar un alambre en el aspecto más dorsal de las pinzas y una tachuela en la punta de la ranilla, ambas marcas actúan como punto de referencia para determinar la posición de la tercera falange dentro del casco. En las radiografías se observó angulación entre el aspecto dorsal de la tercera falange y la pared del casco en las extremidades

posteriores, además se constató que la distancia entre la falange y la pared del casco era de 23 mm, lo que confirmó el diagnóstico de laminitis.

En el hemograma se encontró leucocitosis ($23400 \text{ células/mm}^3$) con bandas (11%), mientras que en la química sanguínea no se observaron anormalidades.

Sobre los hallazgos físicos, los datos de la anamnesis y los hallazgos radiográficos y de patología clínica se definió un diagnóstico presuntivo de laminitis traumática, gastritis ulcerativa y colitis, posiblemente por intoxicación con AINES.

Plan terapéutico y evolución

Desde su llegada al centro hospitalario la diarrea se tornó severa, fétida y hemorrágica. Se retiraron las herraduras y el animal se puso en una pesebrera con cama alta. El paciente no volvió a ingerir alimentos y sólo bebía cantidades pequeñas de agua. Se instauró terapia de hidratación con Ringer lactato, considerando un 8 % de deshidratación, más el mantenimiento (50 ml/kg/día) y las pérdidas adicionales. Se prescribieron antibióticos, ceftiofur ($2.2 \text{ mg/kg/ cada 12 horas/IV}$) y gentamicina ($4.4 \text{ mg/kg/ cada 24 horas/IV}$), ranitidina ($1.5 \text{ mg/kg/ cada 8 horas/IV}$), dimetil sulfóxido (25 ml en suero fisiológico hasta una concentración del 10%) y acepromacina ($10 \text{ mg/ animal/ cada 12 horas/IM}$).

No se observó mejoría clínica con el paso de los días y su estado fue deteriorándose progresivamente. Hacia el cuarto día se apreciaron signos de daño a nivel de sistema nervioso central como ceguera, marcha en círculo, déficit propioceptivo (Figura 1) y apoyo de la cabeza contra las paredes de la pesebrera. Posteriormente apareció edema en las extremidades posteriores y el prepucio (Figura 2).

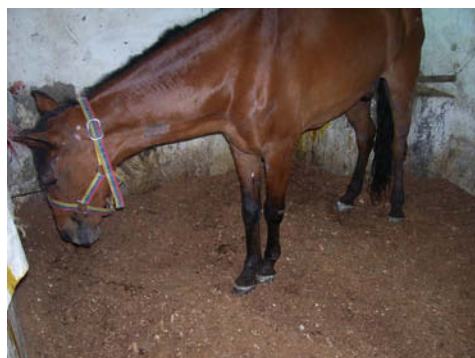


Figura 1. Fallos en la propiocepción que se evidencian por la estancia con las extremidades cruzadas.

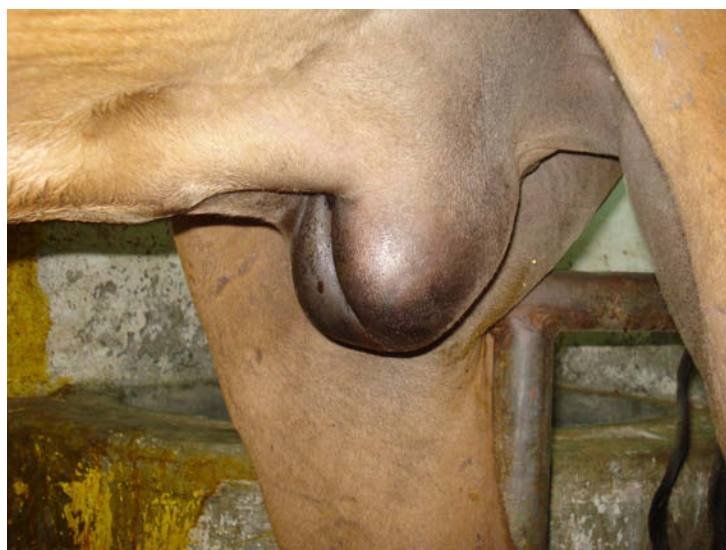

Figura 2. Edema del prepucio, abdomen y extremidades, que se produjo como consecuencia de la disminución en la presión oncótica, debido a pérdida intestinal de proteínas.

Hacia el día séptimo se presentó tromboflebitis en la yugular derecha, lo que obligó a canular una de la venas cefálicas para administrar los fluidos y los medicamentos.

La respiración se hizo disnéica y el animal no volvió a beber, se le pasó una sonda nasogástrica para suministrarle fluidos por vía oral. La pérdida de peso fue muy notoria (condición corporal 2) y ante los signos de enfermedad multisistémica se decidió la eutanasia el día nueve de su arribo al centro hospitalario.

Hallazgos de necropsia

Los hallazgos más significativos de la necropsia incluyeron gastritis generalizada, se encontró una úlcera de 5 centímetros de diámetro en la región glandular que casi perforaba la pared gástrica (Figura 3). Severa y generalizada inflamación en mucosa del intestino delgado y ciego, colitis severa muy extensa con áreas hemorrágicas, edematosas y necróticas multifocales (Figura 4). En riñones, se observaron áreas multifocales de infarto en la corteza renal. En pulmones se observó congestión y edema generalizado, áreas nodulares multifocales que al incidirlas contenían un material blanco caseificado. En cerebro se evidenció congestión moderada de las meninges y en la región frontal una zona

con hemorragia severa y malacia compatible con un absceso (Figura 5). Los cascos se cortaron con una sierra oscilante de manera paralela al eje podal, se descubrió rotación de la tercera falange en los cascos posteriores.

Durante la necropsia se recolectó contenido de intestino delgado y colon, al cual se le realizó cultivo bacteriológico, en este cultivo crecieron bacterias del género *Rhodococcus spp.*

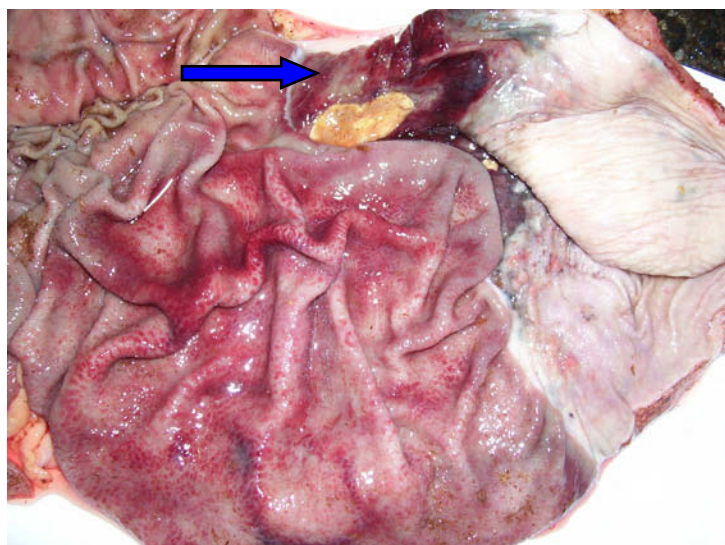


Figura 3. Gastritis severa y generalizada, con ulceración en la porción glandular del estómago (flecha azul).

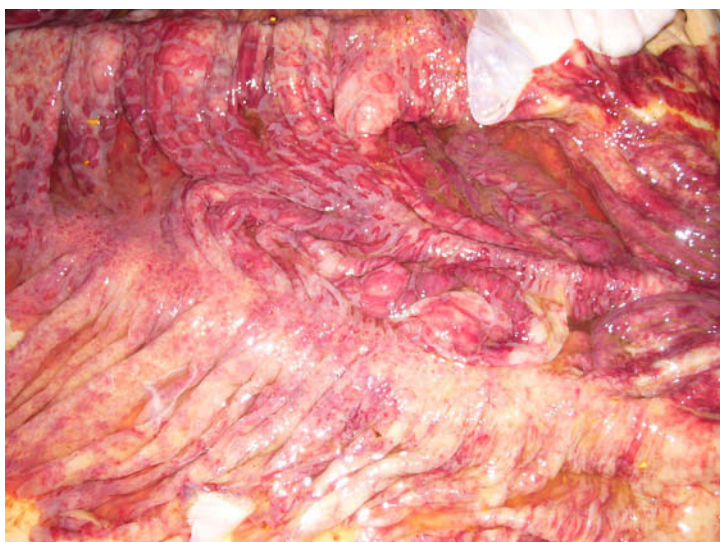

Figura 4. Mucosa del colon mayor inflamada, ulcerada y severamente edematizada.

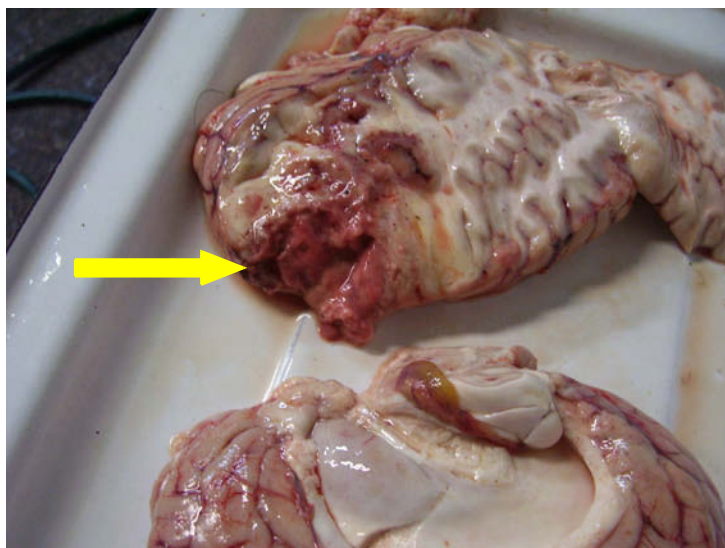


Figura 5. La flecha señala un área de malacia en la corteza cerebral, compatible con un absceso.

Hallazgos histopatológicos

Los hallazgos histopatológicos más importantes incluyeron, a nivel renal una severa y generalizada dilatación de la cápsula de bowman y de los túbulos, presencia intratubular de material compatible con proteína y cristales de urato. En el cerebro se halló una severa y generalizada infiltración de neutrófilos, tejido necrótico en la zona compatible con un absceso. A nivel de pulmón, se observaron granulomas multifocales y hemorragia de forma diseminada y moderada. En el estómago se encontró una área de cicatrización severa y células inflamatorias de forma diseminada; en el colon se observó la mucosa edematosa y una generalizada y severa presencia de células inflamatorias de tipo mononuclear.

Discusión

En este paciente la claudicación producida por la laminitis traumática motivó la aplicación de FBZ y otros AINES de manera inapropiada y produjo toxicosis a nivel gástrico y colónico. Los efectos tóxicos de la FBZ, se observan principalmente a nivel del tracto gastrointestinal en forma de úlceras gástricas y colitis necrotizante con pérdida de proteínas⁸, los hallazgos de lesiones compatibles durante la necropsia confirmaron el diagnóstico. El uso indebido de AINES para el tratamiento de condiciones ortopédicas resulta en toxicidad gastrointestinal y/o renal ^{2,7,9}. Aunque las lesiones en el riñón son más frecuentes si el animal esta deshidratado⁸.

La anorexia y la diarrea generaron deshidratación en este animal, y si bien, los niveles de creatinina y BUN estaban en límites normales durante el primer análisis sanguíneo, los hallazgos histopatológicos descubrieron que se desarrollaron daños renales varios días después, posiblemente como una consecuencia de la colitis grave, la cual se acompaña de septicemia, toxemia y mala perfusión tisular, condiciones que explicarían la aparición de las lesiones a nivel renal en los días que siguieron a la diarrea.

Los AINES causan nefropatías al inhibir la síntesis de prostaglandinas vasopresoras que regulan el flujo sanguíneo renal, la filtración glomerular, el transporte tubular de iones, la liberación de renina y el metabolismo del agua⁸. La aplicación de FBZ de manera inapropiada posiblemente creó en este paciente las condiciones adecuadas para que una vez, el estado inflamatorio del colon se hiciera grave, se desarrollara daño renal varios días después del arribo al hospital.

Las lesiones gástricas e intestinales que induce la FBZ son el resultado de la injuria microvascular y la disminución en la producción de moco por bajas concentraciones de prostaglandinas³. Además, al inhibirse la vía metabólica del ácido araquidónico a través del bloqueo en la ciclooxigenasa, se incrementa la vía de la lipooxigenasa, lo que aumenta los leucotrienos, ácidos hidroxiperoxi-eicosatetranoicos y radicales libres que a su vez también son gastrolesivos¹².

La toxicidad de los AINES depende de su acción selectiva sobre la ciclooxigenasa 1 y 2, como ambas enzimas están presentes en el tracto gastrointestinal y en el riñón, todos los AINES pueden causar en mayor o menor grado lesiones en esos órganos⁶, si bien, es más difícil causar toxicidad si se utilizan AINES COX 2 selectivos, desafortunadamente su uso en grandes animales es prohibitivo por el costo¹¹.

Los equinos están predispuestos a sufrir de úlcera gástrica cuando se medican con AINES, principalmente si el animal está anoréxico, debido a que en el estómago vacío el pH gástrico es muy ácido¹⁰. En este paciente el diagnóstico de gastritis ulcerativa se confirmó durante la necropsia, cuando se tiene acceso al endoscopio, esta ayuda permite confirmar el daño a la mucosa gástrica de manera rápida y no invasiva.

La colitis inducida por AINES casi siempre se limita al

colon dorsal derecho, ocasionalmente también se observa colitis generalizada². Los hallazgos de necropsia en este animal demostraron que todo el colon se afectó (Figura 4) y también fue evidente una gran úlcera a nivel de la porción glandular del estómago (Figura 3). La toxicidad por AINES a nivel gástrico generalmente afecta la porción glandular del estómago¹⁰, mientras las úlceras espontáneas suelen producirse cerca al *margo plicatus* en la porción no glandular^{10,11}.

Como el paciente de este reporte resultó gravemente cojo después de un trabajo excesivo en suelos duros, es posible suponer que el estrés mecánico al que fue sometido originó laminitis traumática. Mediante el examen físico del animal al momento del arribo al hospital se estableció que existía pulso digital más evidente al tacto en las cuatro extremidades y gran dificultad para deambular, el estudio radiográfico permitió confirmar el diagnóstico, debido a que en las extremidades posteriores se observó rotación de la tercera falange, signo típico de la enfermedad.

Una vez se presentó la claudicación, el animal se trató con inyecciones de FBZ, y flunixin meglumina. La susceptibilidad al cuadro de intoxicación por FBZ varía de acuerdo a la raza, duración del tratamiento, vía de administración y la dosis; Incluso, algunos equinos pueden desarrollarla con las dosis terapéuticas^{2,6}.

Posterior al inicio del tratamiento con FBZ la anorexia se hizo pronunciada y aparecieron los signos de diarrea fétida y severa. Datos que concuerdan con los reportes de literatura donde se describe que los signos iniciales de toxicidad gastrointestinal por FBZ incluyen inapetencia, depresión, diarrea, pérdida de peso y a veces cólico¹.

Cuando el paciente ingreso al hospital la diarrea empeoró, lo que impuso aumentar la terapia de fluidos, el propietario fue advertido de la necesidad de transfusiones de plasma o aplicaciones de coloides para prevenir la aparición de hipoproteínemia, y la subsecuente ocurrencia de edemas, pero las restricciones económicas impidieron implementar este tratamiento. Se observó entonces edema periférico varios días después, más intenso en el prepucio.

La literatura refiere que en la colitis, ocurre una infiltración de células inflamatorias y un aumento de la permeabilidad capilar a nivel de la mucosa y submucosa

que conduce a edema, por pérdida de proteínas a la luz intestinal, con reducción considerablemente de la presión oncótica del plasma¹.

Siete días después del ingreso al hospital, el paciente desarrolló una tromboflebitis que obligó, a utilizar otras venas para medicar el animal. La tromboflebitis es una condición frecuente en los equinos, puede tener diversas etiologías, pero es muy notoria en animales toxémicos, también puede originarse cuando se medican fármacos irritantes por vía intravenosa como la FBZ⁶.

Los hallazgos de necropsia e histopatología dan cuenta de lesiones pulmonares de carácter granulomatoso, este tipo de lesión es típico de procesos crónicos, posiblemente el animal presentaba una lesión compensada en el pulmón de carácter insidioso que se descompensó durante la crisis de septicemia y toxemia propias de la colitis, lo que explicaría la disnea que se observó hacia el día séptimo de hospitalización.

Con respecto a la presencia del *Rhodococcus equi* en el cultivo tomado del contenido intestinal, debe interpretarse con cautela, ya que esta bacteria es un habitante normal del intestino del equino, sin embargo, en condiciones de inmunodepresión puede causar colitis⁴. Los signos neurológicos como: aparente ceguera, marcha en círculo, apoyo de la cabeza contra los muros y fallos en la propiocepción hicieron pensar en un émbolo séptico a nivel del SNC originado posiblemente en el colon inflamado, la necropsia y posterior examen histopatológico confirmaron esta sospecha, en otros reportes la metástasis bacteriana desde el colon a órganos distantes se ha descrito¹⁰.

Por último, es importante que la formulación de AINES se realice de manera juiciosa, sin exceder no sólo la dosis, si no también el número de días que pueden aplicarse estos fármacos sin causar toxicidad. En general la FBZ se recomienda a una dosis de 4.4 mg/kg/IV, cada 12 horas el primer día, para continuar con 2.2 mg/kg/IV, durante cuatro días más como máximo. No se considera razonable medicar dos AINES al mismo tiempo, sin aumentar el riesgo de intoxicación.

Referencias

1. Dowling P. 2002. Adverse Drug Reactions in Horses. Clin Tech Equine Pract, 1. (2): p 58-67.
2. Jones S. Right dorsal colitis. In: Robinson N. 2003. Current Therapy in Equine Medicine. 5 ed. Philadelphia. Saunders; p 141-143.
3. MacAllister C, Morgan J, Borne T, Pollet A. 1993. Comparasion of adverse effects of phenylbutazone, flunixin meglumine, and ketoprofen in horse. JAVMA; 202: 71-77.
4. MacGavin M, Zachary J. 2007. Phatologic basis of veterinary diseases. 4ed. London. Mosby Elsevier.
5. Magdesian K. Clostridium difficile infection. In: Robinson N. (2003). Current Therapy in Equine Medicine. 5 ed. Philadelphia. Saunders; p 166-169.
6. Pereira M, Fiório R, Souza A, Ferreira C, Mocaiber S. 2009. Intoxicação por fenilbutazona em equino: relato do caso. Acta Veterinaria Brasilica 2(3): 111-116.
7. Mitten L, Hinchcliff K. Nonsteroidal anti-inflamtory drugs. In: Robinson N. (1997). Current Therapy in Equine Medicine. 4 ed. Philadelphia. Saunders; p 724-726.
8. Monreal D, Sabat D, Segura I, Mayós H. 2004. Lower gastric ulcerogenic effect of suxibuzone compared to phenylbutazone when administered orally to horses. Research in Veterinary Science (76): 145-149.
9. Murray M. Acute colitis. In: Robinson N. (1997). Current Therapy in Equine Medicine. 4 ed. Philadelphia. Saunders; p 197-203.
10. Murray M. Diseases of the stomach. In: Mair T, Divers T, Ducharme N. 2002. Manual of Equine Gastroenterogy. London. Saunders; p 241-248.
11. Nadeau J, Andrews F. Gastric Ulcers Syndrome. Robinson N. 2003. Current Therapy in Equine Medicine. 5 ed. Philadelphia. Saunders; p 94-100.
12. Kumar V, Abbas A, Fausto N: En Robbins y Cotran. 2005. Patología estructural y funcional. 7 ed. Elsevier: p 47-119.
13. Sánchez C. Gastrointestinal and peritoneal infections. In: Sellon D, Maureen T. 2007. Equine Infectious Diseases. St.Louis. Saunders: p 39-46.