



MEDISAN

E-ISSN: 1029-3019

comite.medisan@infomed.sld.cu

Centro Provincial de Información de
Ciencias Médicas de Camagüey
Cuba

Marrero Rodríguez, Haidee; Quintero Salcedo, Sahily; del Campo Mulet, Ernestina; López
Soria, Odalys; López González, Joaquín
Tuberculosis genital en un adulto joven
MEDISAN, vol. 17, núm. 6, 2013, pp. 1008-1011
Centro Provincial de Información de Ciencias Médicas de Camagüey
Santiago de Cuba, Cuba

Disponible en: <http://www.redalyc.org/articulo.oa?id=368444993016>

- Cómo citar el artículo
- Número completo
- Más información del artículo
- Página de la revista en redalyc.org

redalyc.org

Sistema de Información Científica
Red de Revistas Científicas de América Latina, el Caribe, España y Portugal
Proyecto académico sin fines de lucro, desarrollado bajo la iniciativa de acceso abierto

CASO CLÍNICO

Tuberculosis genital en un adulto joven

Genital tuberculosis in a young adult

MsC. Haidee Marrero Rodríguez, MsC. Sahily Quintero Salcedo, MsC. Ernestina del Campo Mulet, MsC. Odalys López Soria y Dr. Joaquín López González

Hospital General Docente "Dr. Juan Bruno Zayas Alfonso", Santiago de Cuba, Cuba.

RESUMEN

Se describe el caso clínico de un paciente de 31 años de edad (bisexual y exrecluso), con antecedentes de hipertensión arterial, atendido de forma ambulatoria en la consulta de Urología del Hospital Clínicoquirúrgico Universitario "Dr. Ambrosio Grillo Portuondo" de Santiago de Cuba, por presentar cuadros repetidos de orquiepididimitis, sin experimentar la mejoría deseada, a pesar del tratamiento con antibióticos. Al examen físico se detectó un tumor en la cabeza del epidídimo, de modo que se realizó la resección quirúrgica de este. El resultado del estudio anatomopatológico informó que se trataba de una epididimitis granulomatosa de causa tuberculosa. Teniendo en cuenta los antecedentes patológicos personales antes descritos, así como la valoración del colectivo de neumólogos se concluyó el caso como una tuberculosis extrapulmonar genital, para lo cual se indicó el tratamiento específico.

Palabras clave: adulto joven, tuberculosis genital, tuberculosis extrapulmonar, atención secundaria de salud.

ABSTRACT

The case report of a 31-year-old patient (a bisexual and ex convict man) is described, with a history of hypertension, who was attended in the outpatient Urology service of "Dr. Ambrosio Grillo Portuondo" Clinical Surgical University Hospital from Santiago de Cuba, for presenting repeated clinical patterns of orchiepididimitis, without experiencing the expected improvement, in spite of the treatment with antibiotics. With the physical exam a tumor was detected in the head of the epididymis, so its surgical resection was carried out. The result of the pathological study confirmed that it was a granulomatous epididymitis of tuberculous cause. Keeping in mind the personal pathological history described, as well as the evaluation of the pneumologists, the case was concluded as an extrapulmonary genital tuberculosis, for which the specific treatment was indicated.

Key word: young adult, genital tuberculosis, extrapulmonary tuberculosis, secondary health care.

INTRODUCCIÓN

La tuberculosis genital en el sexo masculino se presenta en individuos jóvenes, en pleno período de actividad sexual. Afecta la próstata, las vesículas seminales, el epidídimo (localización muy frecuente en adultos) y con menor incidencia los testículos (diagnosticadas generalmente en niños). Puede ser ocasionada por una tuberculosis renal antigua o reciente o a una extensión linfohematógena. El diagnóstico se establece por biopsia, pero en algunos pacientes suele descubrirse cuando no cicatriza una herida o se forma una fístula después de una intervención quirúrgica de próstata o de escroto.¹⁻⁵

En ocasiones, se presenta de forma brusca, con dolor intenso en los testículos, con el escroto rojo violáceo y edematoso, así como extremada sensibilidad en el epidídimo y conducto deferente correspondiente, los síntomas generales suelen estar presentes.

Lo más común es el comienzo insidioso, indoloro, con sensación de pesantez y malestar en una de las glándulas sexuales; asimismo, el testículo puede estar voluminoso, con superficie y consistencia desigual. Por otra parte, el epidídimo aumenta de tamaño, se torna irregular, con nudosidades duras o reblandecidas en toda su extensión o en su cola y el conducto deferente se encuentra infiltrado irregularmente, que recuerda las cuentas de un rosario; lesiones que comprometen la pared escrotal y ocasionan fístulas de bordes violáceos e irregulares, situadas corrientemente en la región posteroinferior del escroto.¹⁻⁵

Estas formas clínicas genitales son realmente poco frecuentes, pero deben tenerse presente en lugares donde la prevalencia es elevada.⁴

CASO CLÍNICO

Se presenta el caso clínico de un paciente de 31 años de edad (bisexual y exrecluso), mestizo, de procedencia rural, con antecedentes de hipertensión arterial para lo cual llevaba tratamiento de forma irregular con Corinfar, quien fue atendido ambulatoria en la consulta de Urología del Hospital Clínicoquirúrgico Universitario "Dr. Ambrosio Grillo Portuondo" de Santiago de Cuba, por presentar cuadros repetidos de orquiepididimitis, sin experimentar la mejoría deseada, a pesar del tratamiento con antibióticos.

- Examen físico genitourinario: se palpó un tumor en la cabeza del epidídimo, de 1 cm aproximadamente.
- Conducta a seguir: resección del tumor y biopsia.
- Exámenes complementarios
 - Hemograma completo: hemoglobina: 123 g/L; hematocrito: 0,41 L/L; leucocitos: $11,3 \times 10^9/L$; segmentados: 0,60 %; linfocitos: 0,30 %; monocitos: 0,10 %
 - Eritrosedimentación: 40 mm/h
 - Radiografía anteroposterior de tórax: se observó área cardíaca normal, sin alteraciones pleuropulmonares.
- Biopsia del epidídimo: El resultado informó una epididimitis granulomatosa de causa tuberculosa (figura).

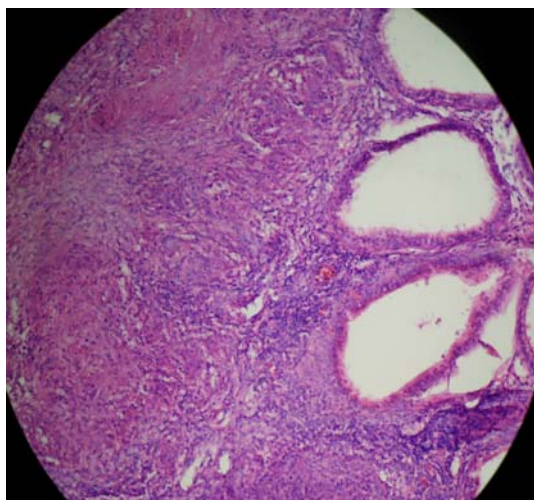


Fig. Biopsia del epidídimo, donde se visualizan granulomas y necrosis caseosa

Luego de los resultados anteriores se indicó interconsulta en el servicio de Neumología donde se notificó una tuberculosis extrapulmonar genital, específicamente del epidídimo, previo análisis de la clínica del paciente, los elementos epidemiológicos, el examen físico y sobre todo el informe anatomopatológico.

Se incluyó en la categoría 1 de tratamiento por considerarse, según el Programa Nacional de Tuberculosis, una localización grave.⁶

COMENTARIOS

La tuberculosis genitourinaria es la forma más tardía de la enfermedad y se observa con frecuencia en los países en vías de desarrollo, pues es en estas naciones donde primero se ha logrado disminuir las siembras posprimarias más tempranas.⁷⁻⁹

En este medio se trata de una forma rara de tuberculosis extrapulmonar,¹⁰ que de no realizarse un diagnóstico precoz se corre el riesgo de que existan lesiones extensas y toma del resto del aparato genital, con secuelas permanentes y daño de su función normal.

REFERENCIAS BIBLIOGRÁFICAS

1. Iseman MD. Tuberculosis. En: Arthur Ausiello D, Goldman L. Cecil. Tratado de medicina interna. 23 ed. Madrid: Elsevier; 2009. p. 1724-32
2. Farreras R, Rozman C. Tratado de medicina interna. 14 ed. Madrid: Harcourt-Brace; 1996. p. 292.
3. American Thoracic Society. Diagnostic standards and classification of tuberculosis. Am Rev Respir Dis. 2009; 142:725-35.
4. Farga V. Tuberculosis. 2 ed. Santiago de Chile: Editorial Mediterráneo; 2006.

5. Enarson D, Jentgens H, Oberhoffer M. Guía de la tuberculosis para países de alta prevalencia. París: UICter; 1993.p. 43– 9.
6. Cuba. Ministerio de Salud Pública. Programa Nacional de Control de la Tuberculosis en Cuba. La Habana: Editorial Ciencias Médicas; 2010.
7. Cayla JA, Jansa JM. Sida y tuberculosis: confluencia de una nueva epidemia y una vieja endemia. Arch Bonconeumol. 1992; 28:21-6.
8. Kessler C. Epidemiology of tuberculosis. Atlanta: Centers for Disease Control and Prevention Division of Tuberculosis; 2008.
9. Armas Pérez L, González Ochoa E. Manejo de la tuberculosis en la República de Cuba. Revista cubana de medicina tropical. 1998; 50(2): 150-8.
10. Cuba. Ministerio de Salud Pública. Informe anual sobre tuberculosis pulmonar y extrapulmonar. Dirección Nacional de Higiene y Epidemiología. La Habana: MINSAP; 2008.p.58-62.

Recibido: 20 de junio de 2011.

Aprobado: 29 de junio de 2011.

Haidee Marrero Rodríguez. Hospital General Docente "Dr. Juan Bruno Zayas Alfonso", avenida Cebreco, km 1½, reparto Pastorita, Santiago de Cuba. Correo electrónico: hamarrero@hospclin.scu.sld.cu