



Revista Argentina de Radiología

ISSN: 0048-7619

rar@sar.org.ar

Sociedad Argentina de Radiología
Argentina

Batallés, Stella Maris; Capomasi, Mauricio; Longo, Gabriela; Villavicencio, Roberto
¿Es posible descubrir microcarcinomas tiroideos con la ecografía bidimensional y
Doppler?

Revista Argentina de Radiología, vol. 72, núm. 1, enero-marzo, 2008, pp. 47-50
Sociedad Argentina de Radiología
Buenos Aires, Argentina

Disponible en: <http://www.redalyc.org/articulo.oa?id=382538460004>

- Cómo citar el artículo
- Número completo
- Más información del artículo
- Página de la revista en redalyc.org

redalyc.org

Sistema de Información Científica

Red de Revistas Científicas de América Latina, el Caribe, España y Portugal

Proyecto académico sin fines de lucro, desarrollado bajo la iniciativa de acceso abierto

¿Es posible descubrir microcarcinomas tiroideos con la ecografía bidimensional y Doppler?

Stella Maris Batallés, Mauricio Capomasi, Gabriela Longo, Roberto Villavicencio

Segundo Premio - Presentación oral - 53º Congreso Argentino de Radiología - Septiembre 2007

Resumen

Introducción: El bocio nodular es la patología más frecuente de la glándula tiroidea. Ecógrafos de mayor resolución han permitido pesquisar nódulos de hasta 2 mm de diámetro. ¿Existen características distintivas de los nódulos tiroideos que los convierten en sospechosos de malignidad, tanto en la ecografía bidimensional como en el Doppler color y angio power?

Objetivo: Estimar si las características ecográficas halladas en los nódulos ≤ 10 mm fueron de utilidad para individualizar microcarcinomas tiroideos (MCT).

Material y métodos: Se incluyeron 201 pacientes sometidos a tiroidectomía entre enero de 2005 y enero de 2007, en los cuales se registró la presentación clínica y los caracteres ecográficos sospechosos de malignidad de los nódulos: naturaleza sólida, microcalcificaciones y vascularización intranodular en la secuencia Doppler. Estudio cuali-cuantitativo observacional, con un diseño descriptivo (reporte de serie de casos).

Resultados: Se identificaron 20 MCT en 18 mujeres y 2 hombres de edades similares: 48.2 ± 3.4 años (\pm ESM); mediana: 53 años; rango: 19-69 años. Clínicamente los MCT se presentaron: 5 como bocios uninodulares y 15 como bocios multinodulares. Los 5 bocios uninodulares y 7/15 bocios multinodulares presentaron uno o más factores de sospecha de malignidad que fueron ratificados en el preoperatorio por una punción citológica sospechosa o positiva para carcinoma y luego confirmado por el estudio anatomopatológico de la pieza quirúrgica. Los otros 8/15 bocios multinodulares fueron hallazgos histológicos.

Conclusión: La capacidad diagnóstica de la ecografía bidimensional y del Doppler en la determinación prequirúrgica del riesgo de malignidad de los nódulos tiroideos ≤ 10 mm de diámetro estuvo limitada a los bocios uninodulares y al 50% de los multinodulares. La indicación del tratamiento quirúrgico de los nódulos con factores ecográficos sospechosos de malignidad siempre fue ratificada con el diagnóstico citológico.

Palabras clave: Ecografía. Doppler color. Microcarcinoma tiroideo.

Abstract

Is possible to detect thyroid microcarcinomas with 2D ultrasound and Doppler study?

Introduction: High resolution ultrasound has allowed the detection of increasingly smaller thyroid nodules. Are there any distinctive features in thyroid nodules that become them suspicious of malignity at 2D ultrasound and color Doppler studies?

Objective: To evaluate if the ultrasound characteristics found in the 10 mm nodules were useful to detect thyroid microcarcinomas (TMC).

Materials and Methods: 201 patients subjected to thyroidectomy between January 2005 and January 2007. Information was gathered about the clinical characteristics and the ultrasound factors suspicious of malignancy: solid nodules, micro calcifications and intranodular vascularization. A qualitative and quantitative observational study was performed using a descriptive design (report of a series of cases).

Results: 20 TMCs were found in 18 women and 2 men of similar ages: 48.2 ± 3.4 years (\pm SEM), median: 53 years, range: 19-69 years. TMC's clinical presentation was 5 solitary nodule goiters and 15 multinodular goiters. All solitary nodule goiters and 7/15 multinodular goiters presented one or more clinical factors suspicious of malignancy that were verified at the preoperative stage through a cytological fine needle aspiration suspicious or positive for carcinoma and then confirmed by the histo-pathological exam of the surgical specimen. The other 8/15 TMCs were findings of the frozen section biopsy or the histology study done later.

Conclusion: The diagnostic capability of the 2D ultrasound and color Doppler studies in the pre-surgical determination of the malignancy risk of thyroid nodules ≤ 10 mm in diameter was limited, in our experience, to the solitary nodule goiters and to 50% of the multinodular goiters. The indication of surgical treatment of the nodules with suspicious ultrasound factors of malignancy was always confirmed by cytology.

Key words: Ultrasound. Color Doppler. Thyroid microcarcinomas.

INTRODUCCIÓN

El bocio nodular es la patología más frecuente de la glándula tiroidea; alrededor del 67% de la población general asintomática posee nódulos tiroideos no palpables ⁽¹⁾.

Ecógrafos de mayor resolución de imágenes han permitido identificar nódulos de hasta 2 mm de diámetro ⁽²⁾. Entre el 5 y el 24% de los nódulos hallados son microcarcinomas de tiroides (MCT) ⁽³⁾ y en el 1 a 36% de las autopsias realizadas en pacientes fallecidos por cualquier causa también se han encontrado MCT ⁽⁴⁾.

Al ponerse en evidencia una mayor cantidad de MCT con la ecografía de alta resolución, el manejo terapéutico de micronódulos que antes se controlaban clínicamente ha cambiado ⁽⁵⁾.

La pregunta que se plantea es: ¿cuáles micromódulos deben ser tratados quirúrgicamente y cuáles solo controlados?

Existen ciertas características distintivas de los nódulos tiroideos, tanto en ecografía bidimensional en escala de grises como en la secuencia Doppler color, que los convierten en sospechosos de malignidad ⁽⁶⁾.

El objetivo de este trabajo fue evaluar si las características ecográficas halladas preoperatoriamente en los nódulos ≤ 10 mm fueron útiles para detectar los MCT.

MATERIAL Y MÉTODOS

Se llevó a cabo un estudio cuali-cuantitativo observacional, empleando un diseño de tipo descriptivo (reporte de una serie de casos).

Fueron analizadas retrospectivamente las historias clínicas de 201 pacientes sometidos a tiroidectomía entre enero de 2005 y enero de 2007, cuyos informes finales de Anatomía Patológica indicaban la presencia de MCT. Todos los pacientes fueron operados por el mismo cirujano.

En este estudio se definió como MCT a todo tumor maligno de la glándula tiroidea que no superara el centímetro de diámetro (≤ 10 mm) ^(3, 7-9).

Se empleó un equipo de ecografía Philips HD11 para realizar los exámenes ultrasonográficos, con transductor de banda ancha, de alta resolución, de 3 a 12 MHz. Los nódulos de tiroides fueron evaluados en forma bidimensional con escalas de grises y con secuencia vascular Doppler color.

Los nódulos de tiroides se presentaron clínicamente en forma uninodular o multinodular.

Los criterios de sospecha de malignidad de los nódulos estudiados en el preoperatorio, tanto en la ecografía bidimensional como en el Doppler tiroideo,

fueron:

- Nódulo sólido (hipoecoico).
- Presencia de microcalcificaciones (definidas como calcificaciones menores de 2 mm de diámetro) en el nódulo.
- Flujo intranodular en la secuencia vascular Doppler (Fig. 1).

Para este estudio, estos criterios pudieron presentarse en forma única o en simultáneo. La presencia de estos factores indicó la realización de una punción aspirativa con aguja fina (PAAF) guiada por ecografía (Fig. 2). No se realizó PAAF en todos los pacientes.

En los bocios multinodulares, cuando el factor de sospecha fue sólo su característica de nódulo sólido, éste mostró rasgos morfológicos que lo distinguieron de los otros nódulos (borde irregular y márgenes difusos).

Se constató la asociación de patología benigna: tiroiditis crónica, hipertiroidismo, quistes, hiperplasia nodular, adenoma folicular, adenoma de paratiroides.

Dada la naturaleza del estudio, no se llevaron a cabo pruebas de significancia estadística.

RESULTADOS

En los 201 pacientes operados entre enero de 2005 y enero de 2007 se identificaron histológicamente 54 pacientes portadores de tumores ≤ 10 mm; de ellos, 21 fueron cánceres (MCT) (40.4%), representando el 10.6% del total de las cirugías tiroideas del período; 1 caso fue excluido por presentarse clínicamente con metástasis en el cuello.

El grupo en estudio incluyó 18 mujeres y 2 hombres, de edades similares: 48.2 ± 3.4 años (\pm ESM); mediana: 53 años; rango: 19-69 años.

Los MCT se presentaron clínicamente como 5 bocios uninodulares y 15 bocios multinodulares.

En los casos de bocios uninodulares ($n=5$), todos fueron diagnosticados preoperatoriamente por algún factor suministrado por la ecografía (bidimensional y/o Doppler): 1 paciente presentó un sólo factor de sospecha de malignidad, 3 pacientes mostraron dos, y 1 paciente los tres factores simultáneamente. Todos tenían PAAF preoperatoria sospechosa o positiva para carcinoma y todos fueron confirmados en la biopsia anatomopatológica diferida de la pieza quirúrgica.

En los casos de bocios multinodulares ($n=15$), en 8 pacientes los MCT fueron hallazgos en la biopsia anatomopatológica por congelación o en el estudio seriado diferido. De los 7 pacientes restantes, 2 evidenciaron un solo factor de sospecha de malignidad (nódulo sólido e irregular que se distinguía de los otros nódulos tiroideos), 4 presentaron dos factores y 1 paciente, los tres factores simultáneamente. La totalidad de los MCT fueron ecográficamente nódulos sólidos, y a todos se les realizó una PAAF bajo guía ecográfica, resultando sospechosos o positivos para carcinoma; todos fueron confirmados en la biopsia anatomopatológica diferida de la pieza quirúrgica.

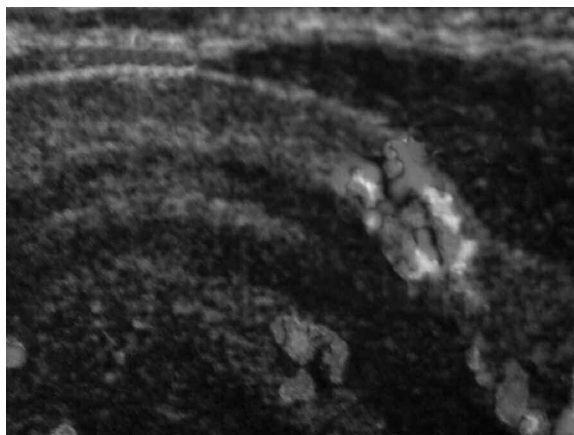


Fig. 1. Micronódulo del lóbulo izquierdo tiroideo. Flujo intranodular en la secuencia Doppler vascular.

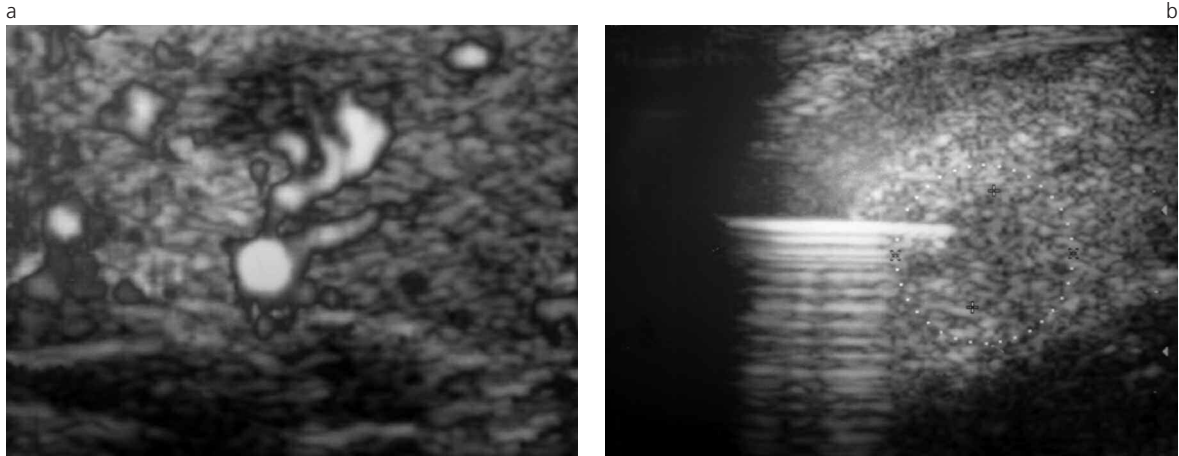


Fig. 2. a) Paciente femenina, de 22 años de edad. Micronódulo con flujo intranodular en la secuencia vascular Doppler. b) Punción citología con aguja fina guiada por ecografía.

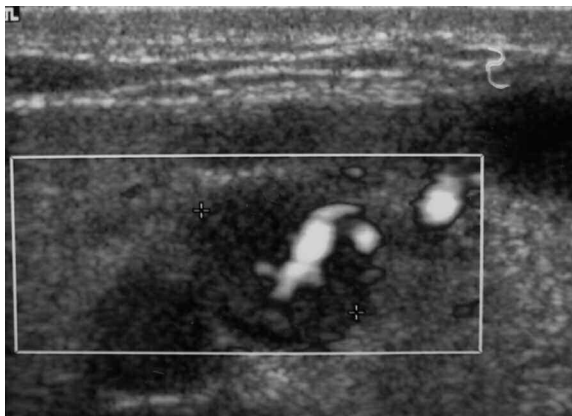


Fig. 3. Micronódulo del lóbulo derecho tiroideo. Flujo intranodular en la secuencia Doppler vascular.

DISCUSIÓN

La ecografía tiroidea, cuando se emplean transductores de alta frecuencia (7 a 12 MHz), permite el diagnóstico temprano de las lesiones nodulares no palpables^(10,11). Existen características distintivas en los exámenes ultrasonográficos (en escala de grises y en secuencia Doppler) que nos permiten sospechar la naturaleza maligna de la lesión: nódulo hipoeoico (sólido), microcalcificaciones y patrón de circulación intranodular en la secuencia Doppler color^(4,12-14). En nuestros pacientes con MCT se registraron uno o varios de estos factores de sospecha de malignidad, lo que nos indujo a realizar una PAAF.

Los nódulos que resultaron ser MCT fueron todos tumores sólidos por ecografía, pero este elemento de sospecha, en los casos que se presentó como único factor, tenía características morfológicas especiales (borde irregular y márgenes difusos).

Se ha reportado en distintas investigaciones que las microcalcificaciones son altamente específicas de malignidad; algunas elevan el porcentaje al 80% de los

carcinomas papilares^(7,15,16); en la presente, este factor estuvo en el 25% (5/20) de los MCT.

En este trabajo, la vascularización intranodular hizo sospechar malignidad en el 75% (6/8) de los MCT con informe de Doppler color (Fig. 3).

En diversos estudios se ha demostrado que no existen hallazgos ecográficos que por sí mismos sean patognomónicos de malignidad^(12,17); sin embargo, la combinación de información brindada por la ecografía (sólidos, microcalcificaciones) y el Doppler color (alta vascularización) juegan un rol manifiesto para la indicación de una PAAF bajo guía ecográfica o para tratarlos quirúrgicamente⁽⁷⁾.

Es importante destacar que en 8/15 MCT en bocios multinodulares de nuestro estudio, la ecografía y el Doppler color no sugirieron patología maligna. Se les realizó cirugía por la patología tiroidea asociada, resultando hallazgos de la congelación o del estudio seriado anatomopatológico diferido.

En esta experiencia, la ecografía aportó factores de sospecha de malignidad en los bocios uninodulares, que luego fue constatada con la PAAF y la biopsia diferida. No se obtuvieron los mismos resultados en los casos de bocios multinodulares y solamente la ecografía aportó sospecha de malignidad en casi el 50% de los casos (7/15).

CONCLUSIÓN

La capacidad diagnóstica de la ecografía bidimensional y del Doppler color en la determinación prequirúrgica del riesgo de malignidad de los nódulos tiroideos ≤ 10 mm de diámetro estuvo limitada, en nuestra experiencia, a los bocios uninodulares y al 50% de los bocios multinodulares.

La indicación de tratamiento quirúrgico de los nódulos con factores ecográficos sospechosos de malignidad siempre fue ratificada por el diagnóstico citológico.

Agradecimientos

- Dr. José Luis Novelli
(Director del Centro de Tiroides y Paratiroides - Rosario)
- Bioestadística Marta Alarcón
(Centro de Tiroides y Paratiroides - Rosario)

Bibliografía

1. Pearce E, Braverman L. Editorial: Papillary Thyroid Microcarcinoma Outcomes and Implications for Treatment. *J Clin Endocrinol Metab.* 2004;89(8):3710-3712.
2. Mosso G, Jiménez M, González DH, et al. Microcarcinoma tiroideo de evolución agresiva: Reporte de un caso. *Rev. Méd. Chile.* 2005;3:323-326.
3. Schlumberger M, Pacini F. Thyroid tumors. Chapter 2: Pathology of thyroid tumors. París: Editions Nucléon; 1999. p. 33-46.
4. Yasuhiro I, Kobayashi K, Tomoda C, et al. Ill-defined edge on ultrasonographic examination can be a marker of aggressive characteristic of papillary thyroid microcarcinoma. *World J Surg.* 2005;29:1007-1012.
5. Yasuhiro I, Tomoda C, Uruno T, et al. Papillary microcarcinoma of the thyroid: How should it be treated?. *World J Surg.* 2004;28:1115-1121.
6. Lanfranchi M. Ecografía de tiroides. Capítulo 8: Tumores malignos tiroideos. Madrid: Marbán Libros; 2001. p.101-136.
7. Sánchez N, Gianguzzo M, Ponce G. Ecografía en el seguimiento del cáncer de tiroides. En: Novelli JL, Sánchez A. eds. Seguimiento en el cáncer de tiroides. Rosario: UNR Editora; 2007. p.111-132.
8. Fardella B, Jiménez M, González, et al. Características de presentación del microcarcinoma papilar del tiroides: Experiencia retrospectiva de los últimos 12 años. *Rev. Méd. Chile.* 2005;133(11):1305-1310.
9. Galano Stivens E, Cruz Elegía M. Neoplasmas de tiroides. *MEDISAN.* 2003;7(4):61-68.
10. Blando A. Ultrasonografía tiroidea. Revisión y actualización (Parte 1). *Ultrasonus.* 2000;1:1-23.
11. Wei-Hsin Y, Hong-Jen C, Yi-Hong C, et al. Gray-scale and color Doppler ultrasonographic manifestations of papillary thyroid carcinoma: analysis of 51 cases. *Clinical Imaging.* 2006;30:394-401.
12. Appetecchia M, Solivetti F. The association of colour flow Doppler sonography and conventional ultrasonography improves the diagnosis of thyroid carcinoma. *Horm Res.* 2006;66:249-256.
13. Frates M, Benson C, Doubilet P, Cibas E, Marqusee E. Can color Doppler sonography aid in the prediction of malignancy of thyroid nodules? *J Ultrasound Med.* 2003;22:127-131.
14. Blando A. Paratiroides: ecografía de alta resolución y Doppler color. *Glánd Tir Paratir.* 2004;12:29-33.
15. Giménez C, Stur M, Soler R, Sánchez N, Villavicencio R. Diagnóstico por Imágenes en carcinoma de tiroides. En: Novelli JL, Piazza M, Sánchez A. eds. Patología quirúrgica de la glándula tiroides. Rosario: UNR Editora; 1997. p.97-121.
16. Bianek - Bodzak A, Zaleski K, Studniarek M, Mechlińska - Baczkowska J. Letters to the editor: Color Doppler sonography in malignancy of thyroid nodules. *J Ultrasound Med.* 2003;22:753-758.
17. Blando A. Ultrasonografía tiroidea. Revisión y actualización (Parte 2). *Ultrasonus.* 2000;1:79-107.