



REVISTA ARGENTINA DE RADIOLOGÍA

Revista Argentina de Radiología

ISSN: 0048-7619

rar@sar.org.ar

Sociedad Argentina de Radiología
Argentina

San Román, José

Rol del CA 125 y del PET/TC en el cáncer de ovario

Revista Argentina de Radiología, vol. 74, núm. 3, julio-septiembre, 2010, pp. 261-263

Sociedad Argentina de Radiología

Buenos Aires, Argentina

Disponible en: <http://www.redalyc.org/articulo.oa?id=382538484008>

- Cómo citar el artículo
- Número completo
- Más información del artículo
- Página de la revista en redalyc.org

redalyc.org

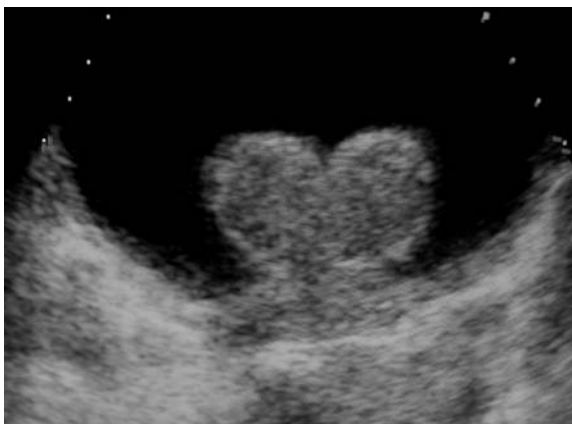
Sistema de Información Científica

Red de Revistas Científicas de América Latina, el Caribe, España y Portugal

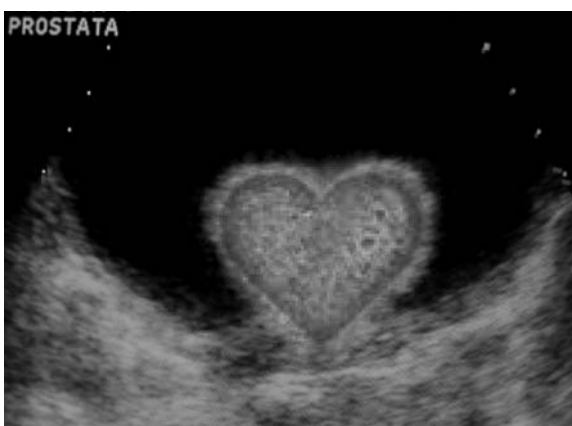Proyecto académico sin fines de lucro, desarrollado bajo la iniciativa de acceso abierto

ImaginARTE

Paciente de 72 años que refiere dificultad para orinar, nicturia y sensación de vaciamiento incompleto de la vejiga.



Ecografía vésico-prostática. Hipertrofia prostática.



José Antonio Remis, Silvina Zarlenga, Marcelo Amarillo, José Federico Remis

Centro de Ecografía y Radiología. Salta 793 (4000). San Miguel de Tucumán – República Argentina.

Quienes deseen enviar imágenes para esta sección, pueden hacerlo remitiéndolas por correo postal a la sede de la SAR Arenales 1985 P.B. (al fondo) (C1124AAC) C.A.B.A. República Argentina, o por mail a la dirección: florencia@sar.org.ar; colocando en asunto: Sección ImaginARTE. El encargado de la sección es el Dr. José Lehmann.

Rol del CA 125 y del PET/TC en el cáncer de ovario

José San Román

INTRODUCCIÓN

El cáncer de ovario es un caso particular dentro de las neoplasias ginecológicas; si bien no es el más frecuente, es uno de los que causa mayor mortalidad.

La mayoría de los casos se observan en pacientes perimenopáusicas y post menopáusicas. Puede asociarse al cáncer de mama, de endometrio y de colon.

Aproximadamente el 80% corresponde a neoplasias de origen epitelial de la superficie de los ovarios, particularmente el cistoadenocarcinoma; el 20% restante, a tumores de células germinales, estromales u otros más raros.

A pesar de los avances en oncología, el pronóstico del cáncer de ovario sigue siendo malo por varias razones. En primer lugar, en las etapas iniciales de la enfermedad no hay síntomas o estos son mínimos e inespecíficos, haciendo muy difícil el diagnóstico clínico. Pueden ser encontrados de manera incidental durante un examen ginecológico o ecográfico de rutina, e incluso en estadios avanzados los síntomas suelen ser inespecíficos (molestias o cambios de hábito intestinal, dolor abdominal, etc.). En segundo lugar, cuando se diagnostica el tumor, la mayoría de las pacientes están en un estadio avanzado: el 71% con extensión regional y el 30% con metástasis a distancia ⁽¹⁾. En tercer lugar, este tumor se disemina tempranamente por exfoliación celular y siembra peritoneal, con implantes peritoneales incluso antes de afectar los ganglios linfáticos. En cuarto lugar, el tratamiento aceptado es la cirugía seguida de quimioterapia, pero la recaída es muy frecuente.

Durante esta revisión analizaremos, entre otros aspectos, el rol creciente del marcador tumoral CA 125 y del PET/TC (equipo híbrido de tomografía por emisión de positrones y tomografía computada) en el cáncer de ovario de tipo cistoadenocarcinoma, que es el más frecuente.

DIAGNÓSTICO, ESTADIFICACIÓN Y SEGUIMIENTO

La estadificación oncológica varía según el tumor esté delimitado al ovario, se extienda a la pelvis, al

peritoneo y ganglios linfáticos pelvianos y retroperitoneales o haya metástasis a distancia.

La exploración quirúrgica permanece como el estándar de referencia para la estadificación inicial del cáncer de ovario y se realiza durante la resección del tumor primario.

En este punto, conviene aclarar que el PET/TC con fluor-18 deoxiglucosa (FDG) no es el método recomendado para caracterizar una masa anexial como benigna o maligna ni para el diagnóstico inicial del cáncer de ovario. El método indicado sigue siendo la ecografía ginecológica con Doppler, especialmente con transductor transvaginal, que muestra al ovario con mayor detalle. La resonancia magnética se está utilizando de manera creciente como siguiente examen en los casos dudosos para ayudar a caracterizar una masa anexial y mejorar la selección de las pacientes que pueden beneficiarse con la cirugía.

Una vez realizado el diagnóstico, los oncólogos y cirujanos utilizan para la estadificación preoperatoria a la tomografía computada (TC) o a la resonancia magnética (RM) de abdomen y pelvis, en búsqueda de adenopatías y metástasis. Para la estadificación del cáncer de ovario también podría ser útil el examen con PET/TC, pero aún la evidencia no es suficiente.

El tratamiento estándar luego de la cirugía es la quimioterapia. A pesar de una buena respuesta inicial, la progresión de la enfermedad ocurre en la mayoría de las pacientes. Como sucede con otros tumores, tanto la TC como la RM son métodos limitados para detectar si hay o no respuesta al tratamiento quimioterápico, principalmente porque los cambios anatómicos llevan tiempo. En la actualidad, se está empleando de manera creciente el PET/TC para diferenciar a las pacientes respondedoras de aquellas que no responden, luego de un determinado esquema de quimioterapia ⁽¹⁾.

Tradicionalmente se utiliza una segunda cirugía para un "second look", teniendo en cuenta la frecuencia de la recurrencia de la enfermedad, en particular en forma de carcinomatosis peritoneal. El examen con PET/TC no es lo suficientemente sensible como para detectar una siembra peritoneal microscópica o muy pequeña (menor de 7-8 mm con los equipos híbridos), aunque, si las lesiones son de mayor tamaño -como es

Médico especialista en Diagnóstico por Imágenes.
Prof. Titular de la UBA.
Jefe del Servicio de PET/TC de TCBA.
©SAR-FAARDIT 2010

lo habitual-, el examen tiene alta sensibilidad y especificidad para la detección de enfermedad neoplásica activa, tanto en el peritoneo como en otros órganos, que pueden estar fuera del alcance de la laparoscopia o laparotomía con *second look*. Pero, si bien un *second look* negativo indica buen pronóstico, la tasa de recurrencia a los 5 años es del 50%.

ROL DEL MARCADOR TUMORAL CA 125

Los marcadores tumorales son sustancias generalmente antigénicas u hormonales producidas por las células tumorales y que se detectan mediante análisis de sangre. Algunos de los más conocidos son: el PSA (prostatic specific antigen), el AFP (alpha-fetoprotein), el CEA (carcinoembrionyc antigen), el CA 19-9 (carbohydrate or cancer antigen 19-9) y el CA 125 (carbohydrate or cancer antigen 125), el que está elevado en más del 80% de las pacientes con cáncer de ovario.

Los valores normales de CA 125 dependen del laboratorio que realice el examen, pero -en general- un valor sérico superior a 35 U/ml se considera anormal.

El CA 125 es una glucoproteína (mucina) que se sintetiza en el epitelio celómico y que puede ser producida por las serosas (pleura, peritoneo y pericardio) y por las estructuras derivadas de los conductos de Müller (trompa de Falopio, endocérnix y fondo vaginal). No es un antígeno específico tumoral y puede estar elevado tanto en procesos benignos (endometriosis, cirrosis y ascitis, derrame pleural, cirugía abdominal reciente, etc.) como en malignos (útero, mama, pulmón, etc.), lo que limita su sensibilidad y especificidad ^(3, 4).

Sin embargo, a pesar de todas estas limitaciones, en el grupo de máximo riesgo, que corresponde a las mujeres peri y post menopáusicas, este marcador tumoral es útil. Se ha reportado que en este grupo una masa palpable asintomática con niveles de CA 125 superiores a 65U/ml tiene un valor predictivo positivo del 98% para cáncer de ovario ⁽³⁾. En las mujeres premenopáusicas es menos confiable porque existen otras causas benignas de elevación del marcador.

Un trabajo de Lu y cols. ⁽⁴⁾ de junio de 2010 realizado sobre 3.200 pacientes post menopáusicas de entre 50 y 74 años de edad muestra la utilidad de la medición periódica del CA 125 como método de *screening* del cáncer de ovario para identificar grupos de riesgo, que denominaron algoritmo ROCA (*Risk of Ovarian Cancer Algorithm*), con un 99.7% de especificidad. Estos datos están siendo verificados en otros trabajos en progreso.

Desde el punto de vista oncológico, la principal utilidad clínica del CA 125 reside en el seguimiento clínico de las pacientes con carcinoma de ovario operado o tratado con quimioterapia para detectar precozmente una recaída. Generalmente, los análisis se realizan cada 3 meses durante al menos 2 años, dependiendo de la evolución.

El aumento del nivel sérico de un marcador tumoral, sobre todo si se repite en exámenes seriados mostrando una curva ascendente, tiene mucho valor diagnóstico y pronóstico. En estas circunstancias, no es raro que el radiólogo se enfrente a una paciente con aumento de marcadores tumorales con imágenes convencionales (TC, ecografía, etc.) negativas y sin síntomas o signos clínicos que permitan confirmar o localizar la enfermedad.

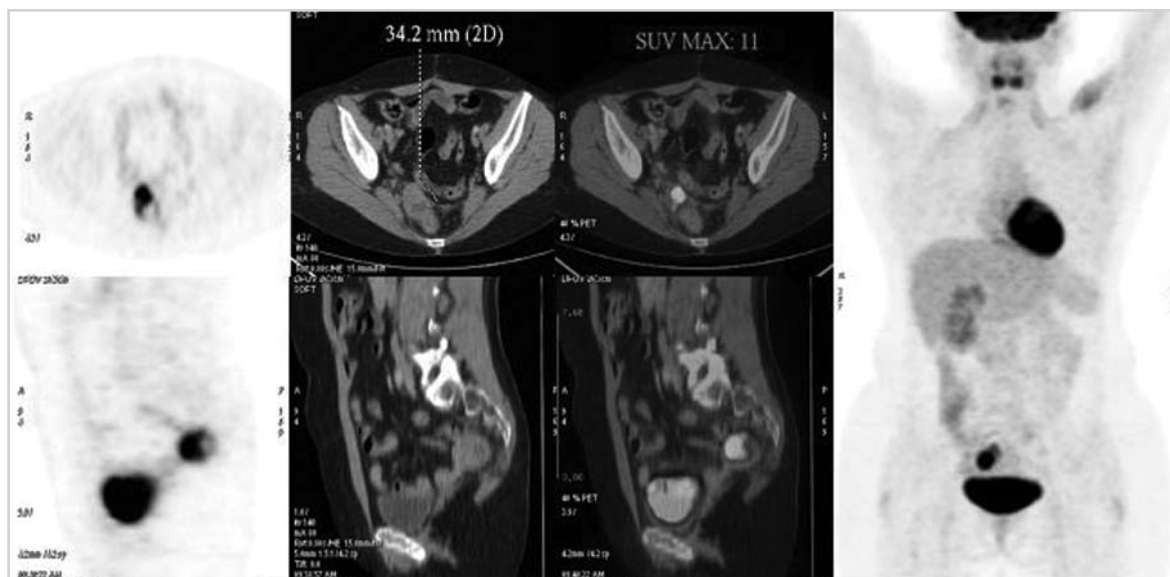


Fig. 1. Mujer de 45 años de edad con cáncer de ovario operado que muestra aumento del CA 125 e imagen dudosa en TC previa. En el examen PET/TC se observa un foco hipermetabólico en la región recto-sigmoidea derecha, que corresponde a un implante peritoneal.

ROL DEL PET/TC PARA LA DETECCIÓN DE RECAÍDA Y METÁSTASIS

Aproximadamente el 20 a 30% de las pacientes con cáncer de ovario en estadio temprano y el 50 a 75% en estadio avanzado con respuesta luego de la primera línea de quimioterapia recaen más tarde o más temprano, generalmente en la cavidad abdómino-pelviana.

El seguimiento de las pacientes asintomáticas incluye la historia clínica, el examen físico, la evaluación del CA 125, una ecografía abdómino-pelviana y, eventualmente, una tomografía computada.

Si bien el aumento del marcador tumoral alerta sobre la posibilidad de recurrencia o metástasis, no indica dónde ni cuánto. Por otra parte, un marcador negativo no descarta de manera absoluta la existencia de enfermedad. Es necesario un examen por imágenes que compruebe y localice los focos neoplásicos.

La detección del cáncer de ovario recurrente puede ser difícil, especialmente cuando hay aumento del CA 125, con tomografía u otras imágenes convencionales negativas o dudosas. En esta situación, está claramente indicado el examen PET/TC con el radiofármaco F-18 deoxiglucosa (FDG). Varios trabajos han demostrado la superioridad de este método con respecto a las imágenes convencionales y al CA 125 para detectar recurrencia y/o metástasis a distancia ^(1, 2, 5, 6).

En su revisión del año 2005, Havrilesky y cols. ⁽⁵⁾ observaron una sensibilidad del 90% y una especificidad del 86% del PET en pacientes con sospecha de recurrencia, en comparación con las imágenes convencionales (68 y 58%, respectivamente) y el marcador CA 125 (81 y 83%, respectivamente). El examen PET mostró resultados superiores cuando el marcador CA 125 estaba elevado y las imágenes convencionales eran negativas.

Un trabajo publicado en 2007 por Garcia-Velloso y cols. ⁽⁶⁾ comparó el examen PET con la tomografía computada y el CA 125 para la detección de recurrencia, resultando el PET el método más efectivo, con una sensibilidad, especificidad y precisión del 87, 79 y 85%, respectivamente, comparando con las imágenes convencionales (53, 82 y 61%, respectivamente) y con el CA 125 (58, 94 y 67%, respectivamente). También observaron hallazgos positivos en PET en algunas pacientes con CA 125 negativo y tomografías negativas. Los equipos PET/TC integrados (híbridos) tienen un rendimiento similar o superior ⁽¹⁾.

En los exámenes PET/TC, las localizaciones de cáncer de ovario activo se manifiestan por focos hipermetabólicos (calientes) que coinciden en muchos casos con nódulos en el peritoneo, en ganglio, en el pulmón o en otros órganos. En nuestra experiencia práctica, el PET/TC fue particularmente útil para identificar implantes peritoneales que pueden pasar fácilmente inadvertidos en la TC por la superposición de asas intestinales o colon (Fig. 1), y su localización en recesos

peritoneales, debajo del diafragma o sobre la superficie de órganos sólidos como el hígado y el bazo.

El PET/TC ha producido un cambio en el manejo o la conducta en el 44 a 58% de los casos, reduciendo costos innecesarios y detectando mayor número de recaídas que la TC, tradicionalmente el método más utilizado por los oncólogos ⁽¹⁾.

CONCLUSIONES

La ecografía ginecológica transvaginal sigue siendo el primer examen para el diagnóstico inicial y para caracterizar una masa anexial como benigna o maligna. Eventualmente, se recurre a la RM en casos difíciles.

La TC es el método tradicionalmente usado por los oncólogos para la estadificación inicial, aunque también se recurre en la actualidad de manera creciente a la RM y al PET/TC, examen, éste último, que está comenzando a emplearse para predecir precozmente la respuesta a la quimioterapia.

La principal indicación del PET-TC son las pacientes con sospecha de recurrencia, especialmente cuando el marcador CA 125 se encuentra elevado y la TC u otros estudios convencionales son negativos o dudosos. Es frecuente descubrir implantes peritoneales o metástasis en distintos órganos y que han pasado desapercibidos en otros exámenes. En pacientes sin elevación del CA 125 pero con sospecha de recaída el PET/TC también ha demostrado su utilidad.

De manera general, el examen PET/TC ha cambiado el manejo en aproximadamente un tercio de los casos y puede reducir costos identificando a las pacientes que pueden beneficiarse o no con cirugía o con un determinado esquema de quimioterapia.

Bibliografía

1. Schwarz JK, Grigsby PW, Dehdashti F, Delbeke B. The role of 18F-FDG PET in assessing therapy response in cancer of the cervix and ovaries. *J Nucl Med* 2009;50 Suppl 1:64s-73s
2. Yoshida Y, Korokawa T, Kawahara K, et al. Incremental benefits of FDG PET over CT alone for the preoperative staging of ovarian cancer. *AJR Am J Roentgenol* 2004;182(1):227-33.
3. Malkasian GD Jr, Knapp RC, Lavin PT, et al. Preoperative evaluation of serum CA 125 levels in premenopausal and postmenopausal patients with pelvic masses: discrimination of benign from malignant disease. *Am J Obstet Gynecol* 1988;159(2):341-6.
4. Lu K, Skates S, Bevers T, et al. A prospective U.S. ovarian cancer screening study using the risk of ovarian cancer algorithm (ROCA). *J Clin Oncol* 2010;28:15s(suppl; abstr 5003)
5. Havrilesky LJ, Kulasingam SL, Matchar DB, Myers ER. FDG-PET for management of cervical and ovarian cancer. *Gynecol Oncol* 2005;97(1):183-91.
6. García-Velloso MJ, Jurado M, Ceamanos C, et al. Diagnostic accuracy of FDG PET in the follow-up of platinum-sensitive epithelial ovarian carcinoma. *Eur J Nucl Med Mol Imaging*. 2007;34(9):1396-405.