



Revista de la Facultad de Medicina
Veterinaria y de Zootecnia

ISSN: 0120-2952

rev_fmzbog@unal.edu.co

Universidad Nacional de Colombia Sede
Bogotá
Colombia

Gómez, DE; Oliver, OJ; Botero, L
COLANGIOCARCINOMA EN UN EQUINO

Revista de la Facultad de Medicina Veterinaria y de Zootecnia, vol. 55, núm. II, 2008, pp.
127-133

Universidad Nacional de Colombia Sede Bogotá
Bogotá, Colombia

Disponible en: <http://www.redalyc.org/articulo.oa?id=407639218007>

- Cómo citar el artículo
- Número completo
- Más información del artículo
- Página de la revista en redalyc.org

redalyc.org

Sistema de Información Científica
Red de Revistas Científicas de América Latina, el Caribe, España y Portugal
Proyecto académico sin fines de lucro, desarrollado bajo la iniciativa de acceso abierto

COLANGIOCARCINOMA EN UN EQUINO

Gómez DE¹, Oliver OJ², Botero L³

Universidad Nacional de Colombia, Facultad de Medicina Veterinaria y de Zootecnia,
Clínica de Grandes Animales, Laboratorio de Patología Animal. Bogotá, Colombia.

RESUMEN

Este artículo representa el primer reporte de colangiocarcinoma en un equino en Colombia. Esta neoplasia fue diagnosticada en un equino de 14 años de edad remitido a la Clínica de Grandes Animales de la Universidad Nacional de Colombia, con historia de pérdida de peso crónica. En la evaluación clínica se encontraron como hallazgos más relevantes depresión, condición corporal pobre, distensión abdominal severa y edema ventral; se planteó como diagnóstico diferencial más probable tumor hepático; los resultados de laboratorio revelaron severo compromiso de conductos biliares y hepatocitos. En la necropsia e histopatología se confirmó el diagnóstico de colangiocarcinoma.

Palabras clave: equino, colangiocarcinoma, hepático, pérdida de peso.

CHOLANGIOCARCINOMA IN A HORSE

ABSTRACT

This article is the first report of equine cholangiocarcinoma in Colombia. A 14 years old horse was referred to the Large Animal Clinic at the National University of Colombia, with history of weight loss; on examination, the horse was lethargic, in poor body condition, with abdominal distention and ventral edema. The clinical examination suggested a hepatic tumor as a very probable diagnosis; the clinical pathology results showed severe involvement of biliary ducts and hepatic cells. The necropsy and the microscopic examen revealed cholangiocarcinoma.

Key words: equine, cholangiocarcinoma, hepatic, weith loss.

INTRODUCCIÓN

Los tumores hepáticos son poco comunes en la práctica equina y ocurren solamente en el 0,82% de los animales con neoplasias (1); el más común de los tumores primarios de hígado es el carcinoma colangiocelular (2). La presentación de la enfermedad es más frecuente en equinos mayores de 10 años (3). Los signos clínicos más comunes de la enfermedad son

depresión, pérdida de peso progresiva, distensión abdominal, diarrea y fiebre (4). El colangiocarcinoma raramente se diagnostica ante mórtem (3). Los hallazgos más frecuentes en patología clínica son el aumento de las enzimas hepáticas e hipoalbuminemia (4). No se encuentran reportes en la literatura sobre el tratamiento para esta entidad, que resulta ser de mal pronóstico para los pacientes (5).

Este reporte constituye un primer caso de colangiocarcinoma en un equino en Colombia.

1 degomezn@unal.edu.co

2 ojolivere@unal.edu.co

3 lboteroe@unal.edu.co

HISTORIA

Un equino de 14 años, macho, castrado, 7/8 PSI y 1/8 criollo fue remitido a la Clínica de Grandes Animales de la Universidad Nacional de Colombia (CGA), con historia de pérdida de peso, distensión abdominal progresiva, edema del escroto, aumento marcado de los sonidos pulmonares y alta actividad de las enzimas hepáticas en el suero. Cuatro semanas antes de la admisión el caballo fue tratado con sulfatrimetropim 30 mg/kg SID, PO, e ivermectina 200 µg/kg PO única dosis, debido al aumento de los sonidos pulmonares y la pérdida de peso; el caballo no tuvo mejoría y continuó con la pérdida de peso y aumentó la distensión abdominal a pesar del tratamiento. Los exámenes de laboratorio realizados antes de la remisión a la CGA fueron: cuadro hemático: presentaba el RGB en el límite inferior 5,300 cel/µL (5200-11000 cel/µL), la amino aspartato transferasa (AST) se encontraba elevada 593 U/L (226-366), alanino-amino transferasa (ALT) 7 U/L y fibrinógeno en 700 mg/dL (100-300). Otras pruebas de laboratorio se encontraron dentro de los rangos normales.

EXAMEN CLÍNICO

En el examen clínico en la CGA se encontró un animal moderadamente deprimido, mala condición corporal 2/5, pelaje hirsuto, distensión abdominal ventral bilateral (figura 1), edema de la línea media ventral leve y edema marcado del prepucio. En el examen clínico del sistema respiratorio se detectó disminución del campo pulmonar en un 40%; en un tercio del campo pulmonar derecho y en un cuarto del campo pulmonar izquierdo de la zona cráneo-ventral no se auscultó la entrada de aire; igualmente en esta área hubo matidez a la percusión; en la porción dorsal del pulmón se auscultaron los sonidos bronquiales aumentados. En la evaluación del sistema digestivo se encon-

traron heces diarreicas; en la percusión y la palpación de la zona hepática hubo un aparente aumento de tamaño del hígado, hipomotilidad del cuadrante superior izquierdo, y la palpación rectal reveló un incremento marcado de fluido en la cavidad abdominal.

Con base en la historia y el examen clínico se plantearon como diagnósticos diferenciales: neoplasia hepática (carcinoma colangiocelular, carcinoma hepatocelular, metástasis hepática) hepatosis-hepatitis por alcaloides pirrolizidínicos, coleditiasis, falla cardíaca congestiva derecha y ruptura vesical.




Figura 1. Distension abdominal ventral severa (flechas).

EXÁMENES DE LABORATORIO Y PRUEBAS DIAGNÓSTICAS

Los resultados de laboratorio iniciales revelaron hemoconcentración (RGR 53%), hiperproteinemia 8,2 g/dl (6,5-7,5 g/dl), el RGB se encontró dentro de los rangos de referencia, el fibrinógeno levemente aumentado, hipoalbuminemia 2,4 mg/dl (3-3,8 g/L)

e hipergama-globulinemia 5,4 g/dl (2,1-3,8 g/dl). Se realizó la relación albúmina/globulina, que se encontró aumentada; en la bioquímica sanguínea se detectó un moderado aumento de AST 576 μ /L (226-366 μ /L) y GGT 1706 u/L (5-28 μ /L); las enzimas renales estuvieron dentro de los rangos normales; la bilirrubina total se encontró aumentada 5,8 mg/dl (0,5-2,1 mg/dl), este aumento fue dado por el incremento de la bilirrubina indirecta 4,71 mg/dl (0,2-2 mg/dl); también se realizó tiempo de trombina (PT) y de tromboplastina (PTT), los cuales presentaron leve aumento: PT 12,4 s (12 s) y PPT 66,6 s (50-60 s).

Los resultados de la abdominocentesis indicaron un líquido trasudado. Los resultados de las pruebas de laboratorio, en especial las enzimas hepáticas, mostraron enfermedad severa de canalículos con moderado compromiso de la función hepato-celular.

Se realizó ecografía transabdominal donde se encontró aumento marcado del líquido peritoneal (figura 2, derecha); el hígado se hallaba aparentemente aumentado de tamaño, fácilmente visible en los espacios intercostales 15-17, con aumento del patrón glanular (figura 2, izquierda); la ecografía transrectal reveló vejiga normal, aumento del líquido peritoneal y en la ecografía de tórax se encontró aumento del líquido torácico.

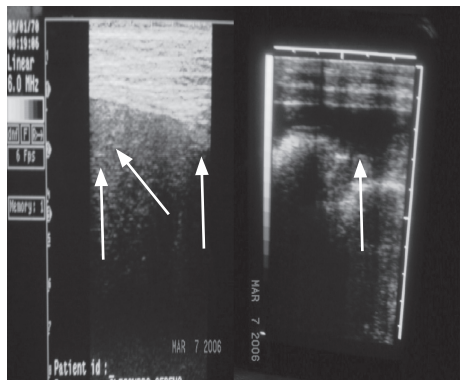


Figura 2. Ecografía transabdominal. Izquierda, áreas hiperecogénicas en hígado (flechas). Derecha, aumento marcado del líquido peritoneal (flecha).

MANEJO DEL CASO

No se instauraron tratamientos el día de admisión, por decisión del propietario. Dada la severidad del proceso hepático y el pronóstico malo, se le recomendó al propietario la eutanasia, pero este se rehusó. El día 2 de la admisión en la CGA el animal continuó deprimido y el examen clínico mostró los mismos hallazgos del día anterior.

Continuaron los mismos diagnósticos diferenciales planteados; este día se realizaron como planes diagnósticos una prueba de Dennis, para fasciola hepática, que resultó negativa, y se procedió a realizar una biopsia hepática (figura 3) con aguja Tru-Cut, como describen Radostits *et al.* (9).

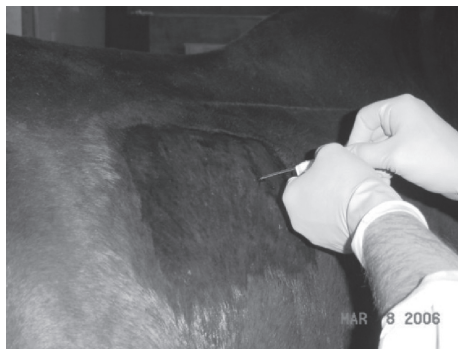

Figura 3. Biopsia hepática.

En horas de la noche el animal presentó signos de cólico, distrés respiratorio, taquicardia, taquipnea, membranas mucosas cianóticas; se instauró terapia con solución salina hipertónica al 7,5%, 7 ml/kg, lactato de Ringer 100 ml/kg/día, furosemida 0,5 mg/kg, Clembuterol 30 μ g/kg y flunixin Meglumine 1 mg/kg. El animal se estabilizó durante dos horas, luego presentó signos de *shock* y murió.

NECROPSIA E HISTOPATOLOGÍA

La necropsia reveló distensión abdominal severa, cavidad con abundante líquido peritoneal de coloración amarilla translúcida (figura 4), cadenas ganglionares

severamente aumentadas de tamaño. Severa hepatomegalia, hígado duro al corte, coloración amarilla ocre generalizada y múltiples focos blanquecinos de diversos tamaños que sobresalían del parénquima y que se profundizan en este (figura 5). En el píloro se evidenció una masa blanquecina que lo rodeaba completamente.

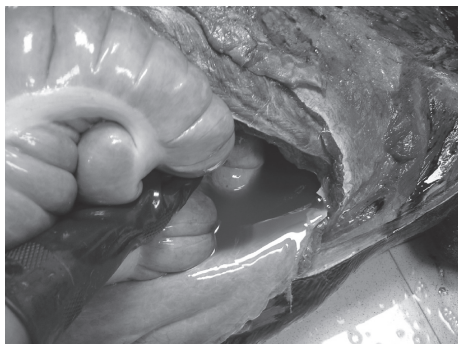


Figura 4. Cavidad abdominal del equino. Se observa el líquido amarillo translúcido en la cavidad.

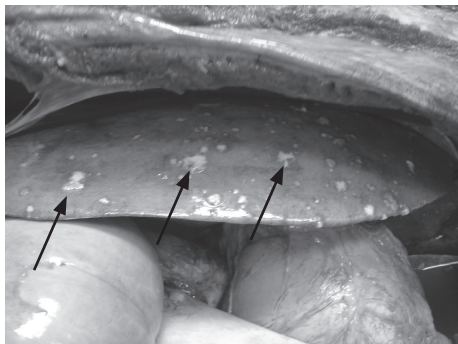


Figura 5. Hígado. Se observan múltiples focos blanquecinos que protruyen del parénquima (flechas).

Las lesiones histopatológicas revelaron en hígado grandes focos de necrosis (figura 6) y severa proliferación multifocal de células epiteliales que se organizaban formando conductos. Estas células eran cúbicas a cilíndricas, de citoplasma claro y núcleos redondos a ovalados grandes con severa anisocariosis y anisocitosis (figura 7). En el píloro había evidencia clara de metástasis del tumor descrito en el hígado. El diagnóstico final fue carcinoma a colangiocelular.

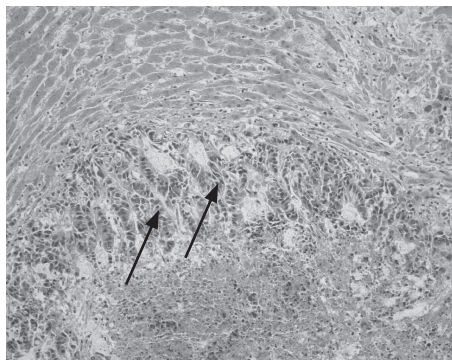


Figura 6. Hígado. Obsérvese la proliferación de células epiteliales formando conductos (flechas) y áreas de necrosis (*). Hepatocitos (H). Coloración de H. E. 100 X aprox.

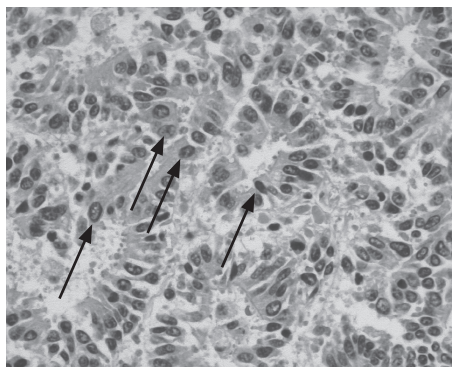


Figura 7. Detalle de la figura anterior. Se aprecia claramente la proliferación de células epiteliales cúbicas a cilíndricas formando conductos; nótese la anisocariosis (flechas) y el pleomorfismo nuclear. Coloración de H. E. 400 X aprox.

DISCUSIÓN

En un estudio realizado por Tamachke (1), donde se incluyeron 1.222 equinos con cáncer, las neoplasias primarias hepáticas se presentaron en el 0,82% de los pacientes; el más común de los tumores que se encontraron en el estudio fue el colangiocarcinoma celular; además se hallaron carcinoma hepatocelular, hamartoma mixto y hepatoblastoma. El colangiocarcinoma es una entidad de presentación más común en caballos adultos mayores de 10 años; en humanos el colangiocarcinoma constituye del 5 al 30% de cáncer primario (1).

Los pacientes con neoplasias sufren frecuentemente pérdida progresiva de peso y de la grasa acompañada de debilidad y anorexia (4); este síndrome se conoce como caquexia cancerosa; además se presenta una disminución en la síntesis y almacenamiento de grasas, alteraciones del gusto y del control central del apetito como parte del síndrome de caquexia cancerosa, y se han propuesto en humanos y animales como los responsables de la mala condición corporal de los pacientes (6). La producción de FNT y de IL1 producido por macrófagos o algunas células tumorales puede contribuir a la pérdida de peso; este fenómeno ha sido propuesto para enfermedades de proceso crónico (7).

Cuando se destruyen las células parenquimatosas del hígado y se reemplazan por tejido fibroso, este tejido presiona y ocluye los vasos sanguíneos; sin embargo, este caso no se observó en el examen microscópico (8), esto dificulta enormemente la circulación de sangre del intestino y del bazo por el sistema portal hepático y se produce hipertensión portal y la presión capilar dentro de la pared intestinal se eleva 15-20 mmHg por encima de lo normal y se produce pérdida de líquido desde los capilares sanguíneos hacia la luz y paredes del intestino, lo cual resulta en signos clínicos como diarrea y ascitis que llevan a la distensión abdominal ventral (8, 9). En este caso la hipertensión portal pudo generarse como consecuencia de la oclusión de los vasos directamente por proliferación celular.

El reemplazo de las células hepáticas por tejido fibroso o la invasión de tejido neoplásico lleva a disminución en la producción de proteínas debido a que en este órgano se produce cerca del 90% de las proteínas totales (4); además, en pacientes con enfermedad tumoral crónica y severa, como al que aquí nos referimos, se produce hipoalbuminemia e hipofibrinogenemia, de-

bido principalmente a la invasión del tejido neoplásico en el parénquima hepático, además porque estas proteínas proveen aminoácidos que colaboran con la formación de inmunoglobulinas (8). La hipoalbuminemia causa alteraciones en la presión oncótica que resultan en edema pulmonar o en tejido subcutáneo (4, 8). Las coagulopatías son un signo clínico que se puede encontrar en pacientes con enfermedad hepática crónica; el leve aumento de PT y PTT en este paciente se produce por la incapacidad del hígado de sintetizar factores de coagulación debido al gran daño del hepatocito (3).

El aumento de las proteínas plasmáticas totales y de la relación albúmina/globulina es consecuencia de la elevación de inmunoglobulinas, formadas en principio en células plasmáticas en tejido linfóide, que se produce por el continuo estímulo inmune generado por la neoplasia (7). En este caso el aumento de la GGT ocurre por la destrucción de las células del conducto biliar como causa de la expansión de la neoplasia; el aumento de la AST es el resultado de la expansión neoplásica a nivel del parénquima hepático que produce muerte del hepatocito (10). En 1992 Mueller reportó un carcinoma colangiocelular en un equino, con aumento marcado de la GGT, sin aumento de la L-iditol deshidrogenasa como resultado de estasis hepático sin enfermedad hepatocelular.

Como en reportes anteriores, la citología del líquido peritoneal y pleural son poco sensibles para la detección de células tumorales; en este caso el fluido se clasificó como un trasudado, producto de la hipertensión portal e hipoalbuminemia (11).

La metástasis es producto de la diseminación de células tumorales a través de vasos sanguíneos, linfáticos y cavidades corporales (7); se cree que la metástasis al peritoneo, intestino delgado y estómago se debe a la interacción de estas tres formas de diseminación (12).

Se han descrito reportes de caso en la literatura sobre aparición de fasciola hepática en equinos, debido a que en la historia clínica se encontraron factores de riesgo para la presentación de la enfermedad; además, por la sintomatología de daño canalicular, se tuvo en cuenta como diagnóstico diferencial y se solicitó prueba de Dennis donde se descartó este diferencial (13).

Los resultados de la ecografía concuerdan con estudios anteriores (14, 15) donde se reporta un patrón granular y aumento de tamaño del hígado en animales con neoplasias hepáticas. En humanos los resultados de la biopsia modifican alrededor del 15% de los diagnósticos prebiopsia; asimismo, estos resultados pueden establecer la presencia de enfermedad hepática, proveen diagnóstico específico, guían el diagnóstico y ayudan a determinar el pronóstico de la enfermedad hepática (16). Aunque en este paciente se realizó la biopsia, la muestra no se procesó debido a que ese día ocurrió la muerte del paciente; entonces se seleccionaron para el diagnóstico las muestras tomadas en necropsia, en el examen microscópico del tejido hepático y de los órganos con metástasis; los hallazgos son característicos de colangiocarcinoma celular y son similares a los reportados previamente (3).

Los equinos que manifiestan sintomatología clínica de enfermedad hepática tienen 38 veces más riesgo de morir que los que no la presentan; además, caballos con anomalías en la ecografía de hígado tienen 4 veces más riesgo de morir que aquellos en los que no se detectan. Aumento de la GGT, eritrocitosis y leucocitosis también son indicadores significativos de pobre pronóstico en caballos con sospecha de enfermedad hepática (17); en nuestro paciente todos estos hallazgos se tuvieron en cuenta desde la evaluación inicial del animal y el propietario fue advertido del mal pronóstico

del paciente, pero nunca contempló la posibilidad de eutanasia.

REFERENCIAS

1. Lennox T, Wilson J, Hayden D, Bouljihad M, Sage A, Walter M, Manivel C. Hepatoblastoma with eritrocitosis in young female horse. *J Am Vet Med Assoc* 2000; 216:718-21.
2. Bertone J. Equine geriatric medicine and surgery. Missouri: WB Saunders Co; 2006.
3. Mueller P, Morris D, Carmichael P, Henry M, Baker J. Antemortem diagnosis of cholangiocellular carcinoma in a horse. *J Am Vet Med Assoc* 1992; 201:899-901.
4. West H. Clinical and pathological studies in horses with hepatic disease. *Equine Vet J* 1996; 28:146-56.
5. Durham A, Smith K, Newton J, Hillyer M, Hillyer L, Smith M, Marr C. Development and application of scoring system for prognostic evaluation of equine liver biopsies. *Equine Vet J* 2003; 35(6):534-40.
6. Kumar V, Abbas A, Fausto N. Pathologic basis of disease. 7th ed. Philadelphia (PA): Elsevier; 2005.
7. Meuten D. Tumors in domestic animal. 4th ed. Ames Iowa: Iowa State Press; 2002.
8. Guyton A, Hall J. Tratado de fisiología médica. 11^a ed. España: McGraw-Hill Interamericana; 2006.
9. Radostits O, Mayhew J, Houston D. Examen y diagnóstico en medicina veterinaria. Madrid, España: Harcourt; 2002.
10. Elgelking L, Paradis M. Evaluation of hepatobiliary disorders in the horse. *Vet Clin North Am Equine Pract* 1987; 3:563-83.
11. Zicker SC, Wilson W, Medearis I. Differentiation between intra-abdominal neoplasms and abscess in horses, using clinical and laboratory data: 40 cases (1973-1988). *J Am Vet Med Assoc* 1990; 196:1130-34.
12. Moulton JE. Tumors in domestic animals. 2nd ed. Berkeley (CA): University of California Press; 1978.

13. Smith B. Large animal internal medicine. St Louis, Missouri: Mosby Elsevier; 2008.
14. Rantanen N. Disease of the liver. Vet Clin North Am Equine Pract 1986; 2:105-14.
15. Chaffin K, Schmitz D, Brumbaugh G, Hall G. Ultrasonographic characteristics of splenic and hepatic lymphosarcoma in three horses. J Am Vet Med Assoc 1992; 201:743-46.
16. Durham A, Smith K, Newton J. Evaluation of diagnostic data in comparison to the results of liver. Biopsies in mature horse. Equine Vet J 2003; 6:554-59.
17. Durham A, Smith K, Newton J, Hillyer M, Hillyer L, Smith M, Marr C. Retrospective analysis of historical, clinical, ultrasonographic, serum biochemical, and haematological data in prognostic evaluation of equine liver disease. Equine Vet J 2003; 6:542-47.