



Veterinaria México

ISSN: 0301-5092

[rmp@servidor.unam.mx](mailto:rmp@servidor.unam.mx)

Universidad Nacional Autónoma de México  
México

Gámez Vivaldo, Susana; García Márquez, Luis Jorge; Osorio Sarabia, David; Vázquez García, José Luis; Constantino Casas, Fernando

Pathology in the Olive Ridley turtles (*Lepidochelys olivacea*) that arrived to the shores of Cuyutlan, Colima, Mexico

Veterinaria México, vol. 40, núm. 1, enero-marzo, 2009, pp. 69-78

Universidad Nacional Autónoma de México  
Distrito Federal, México

Available in: <http://www.redalyc.org/articulo.oa?id=42311566007>

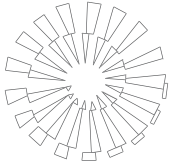
- How to cite
- Complete issue
- More information about this article
- Journal's homepage in [redalyc.org](http://redalyc.org)

[redalyc.org](http://redalyc.org)

Scientific Information System

Network of Scientific Journals from Latin America, the Caribbean, Spain and Portugal

Non-profit academic project, developed under the open access initiative



# Patología de las tortugas marinas (*Lepidochelys olivacea*) que arribaron a las playas de Cuyutlán, Colima, México

## Pathology in the Olive Ridley turtles (*Lepidochelys olivacea*) that arrived to the shores of Cuyutlan, Colima, Mexico

Susana Gámez Vivaldo\* Luis Jorge García Márquez\*\* David Osorio Sarabia\*\*\*  
José Luis Vázquez García† Fernando Constantino Casas‡

---

### Abstract

The purpose of this work was to report the causes of mortality of eleven Olive Ridley Turtle (*Lepidochelys olivacea*) that arrived to the shore of Cuyutlan, Colima, Mexico, in a critical health condition between the months of June and September of 2006. The signs presented were: inability to swim, weakness, loss of weight, sunken eyes, lethargy and mesh lesions in fins and shell. The necropsy was carried out. Representative lesion samples were collected from the main organs and they were fixed in 10% buffered formalin pH 7.2 using the histological technique and the hematoxylin-eosine tint. The results were: six cases (60%) presented multifocal hepatic haemochromatosis, three (30%) presented multifocal non suppurative myocarditis, two (20%), multifocal granulomatous nephritis associated with *Paecilomyces* sp with calcification. Intestinal lymphangiectasia and heterophilic diffuse perihepatitis. Other pathologies included: one case (10%) presented cutaneous fibropapillomas, bacterial necrotic ulcerative dermatitis; one more presented multifocal granulomatous pneumonia associated with *Paecilomyces* sp; in three cases, intestinal trematode (*Adenogaster serialis*); in five epibiontes (*Chelonibia testudinaria*) in fins; and in one, a blood parasite (*Toddia* sp). The findings of these diseases will permit to propose preventive medicine with the aim to preserve marine turtles in Mexico..

**Key words:** OLIVE RIDLEY TURTLE (*LEPIDOCHELYS OLIVACEA*), PATHOLOGY, PARASITES, COLIMA.

### Resumen

El objetivo del trabajo fue informar las causas de mortalidad de once tortugas marinas Golfinas (*Lepidochelys olivacea*), que arribaron moribundas entre junio y septiembre de 2006 a las playas de Cuyutlán, Colima, México. Los signos que presentaron fueron: inhabilidad para nadar, debilidad, pérdida de peso, ojos hundidos, letargia, lesiones en aletas y caparazón por enmallamiento. Después de que las tortugas murieron, se procedió a realizar la necropsia. Se tomaron muestras representativas de las lesiones de los principales órganos y se colocaron en formalina amortiguada al 10% pH 7.2 para su fijación. Las muestras fueron procesadas por la técnica histológica de rutina y se tiñeron con hematoxilina-eosina. Los resultados fueron: en seis casos (60%) se presentó hemocromatosis multifocal hepática; en tres (30%), miocarditis multifocal no supurativa; en dos (20%), nefritis multifocal granulomatosa asociada con *Paecilomyces* sp, con calcificación, linfangiectasia intestinal y perihepatitis difusa heterofílica. Otras patologías incluyeron en un caso fibropapiloma cutáneo (10%); en otro dermatitis ulcerativa necrótica bacteriana; en uno más, neumonía multifocal granulomatosa, asociada con *Paecilomyces* sp; en tres, trematodos intestinales *Adenogaster serialis*; en cinco, epibiontes (*Chelonibia testudinaria*) en aletas; y en uno, hemoparásito intraeritrocítico (*Toddia* sp). El conocimiento de estas enfermedades permitirá proponer medidas curativas o de medicina preventiva con el fin de conservar las tortugas marinas en México.

**Palabras clave:** TORTUGA GOLFINA (*LEPIDOCHELYS OLIVACEA*), PATOLOGÍA, PARÁSITOS, COLIMA.

---

Recibido el 28 de noviembre de 2007 y aceptado el 13 de octubre de 2008.

\*Centro Ecológico "El Tortugario", Av. Adolfo López Mateos, sin número, a 4 Km del poblado de Cuyutlán, 28300, Cuyutlán, Colima, México, correo electrónico: suskabel@hotmail.com y tortugacuyutlan@hotmail.com

\*\*Centro Universitario de Investigación y Desarrollo Agropecuario (CUIDA), Universidad de Colima, cruce de Tecoman, carretera Colima-Manzanillo, Km 40, Tecoman, Colima, México, 28100, tel. 01-313-332-29413, correo electrónico: ljgm\_cmv@hotmail.com

\*\*\*Departamento de Zoología, Laboratorio de Helminología, Instituto de Biología, Universidad Nacional Autónoma de México, 04510, México, D. F., correo electrónico: davidosorio@yahoo.com.mx

†Unidad de Patología y Diagnóstico Integral Animal, Arcadio Zúñiga 654, CP 28010, Colima, México, tel.: 01-312- 314-8292, correo electrónico: pepe\_cmv@hotmail.com

‡Departamento de Patología, Facultad de Medicina Veterinaria y Zootecnia, Universidad Nacional Autónoma de México, 04510, México, D. F.

## Introduction

The Olive Ridley sea turtles are species which die each year while being accidentally retained in the fishing nets and by their fragmentation in the feeding and nesting areas, due to the coastal development and increasing tourism, as well as diverse activities performed on the coastal and oceanic zones. This last has caused to consider them as endangered species, and be placed in Appendix 1 of the CITES (Convention on International Trade in Endangered Species of Wild Fauna and Flora) agreements.<sup>1</sup>

The majority of the Olive Ridley turtles' diseases have not been described; nevertheless, it is necessary to learn about disease patterns and health status of the turtle populations. Turtles, just like other vertebrates, are susceptible to pathogen agents as bacteria, fungi, parasites and viruses, which are the cause of diseases, and even mortality.<sup>1</sup>

Cases of green turtles (*Chelonia mydas*) in Caiman Island farms, with granulomatous lesions in several tissues, have been described, in this cases *Chlamydia psittaci* was isolated.<sup>2</sup> In the Australian coasts, cases of disease and mortality of *Chelonia mydas* have been reported, in which *Salmonella* sp, *E. coli*, *Citobacter freundii* and *Moraxella* sp were isolated, causing intestine, kidney, liver, lung and brain abscesses.<sup>3</sup> In *Caretta caretta*, *Chelonia mydas* and *Dermochelys coriacea* sea turtles with skin lesions and septic symptoms, *Vibrio alginolyticus*, *Aeromona hydrophila*, *Pseudomona* sp, *Proteus* sp, *Bacillus* sp and *Staphylococcus* sp were identified.<sup>4</sup> *Caretta caretta* juvenile turtles from Canary Islands, showed mortality and esophageal diverticulum with severe fibrinous necrotic esophagitis, in this case *Aerococcus viridans* was isolated.<sup>5</sup>

Reports on mycotic diseases in reptiles are scarce, compared with other vertebrates, the most affected systems are digestive and respiratory, as well as skin. In this context, phycomycosis, aspergillosis, candidiasis, dermatophytosis, geotrichosis, histoplasmosis, blastomycosis coccidioidomycosis and cryptococcosis have been diagnosed; *Trichosporon*, *Chrysosporium*, *Beauveria*, *Cephalosporium*, *Fusarium* and *Paecilomyces* have been less frequently isolated.<sup>6</sup>

Granulomatous pneumonia has been described in 29 *Chelonia mydas* turtles and *Sporotrichum* sp, *Cladosporium* sp and *Paecilomyces* sp fungi were isolated.<sup>7</sup> *Fusarium Solana* is described as cutaneous mycotic agent isolated from *Caretta caretta* in the Mediterranean.<sup>8</sup> *Lepidochelys kempii* turtles in Florida, United States of America, showed lung and kidney disseminated infections, isolating *Colletotrichum acutatum* in both cases.<sup>9</sup> In 14 juvenile *Chelonia mydas* turtles herpesvirus was the cause of conjunctivitis, tracheitis and pneumonia.<sup>10</sup> In six juvenile *Chelonia mydas*

## Introducción

Las tortugas marinas son especies que mueren cada año al ser retenidas accidentalmente en las redes de pesca y por su fragmentación en las áreas de alimentación y anidación, debido al desarrollo costero e incremento del turismo, así como a la diversificación en actividades realizadas tanto en las zonas costeras como en las oceánicas. Esto último ha ocasionado que se les considere como especies en peligro de extinción, y se les coloque en el Apéndice 1 de los acuerdos del CITES (Convención sobre el Comercio Internacional de Especies Amenazadas de Fauna y Flora silvestres, CITES por sus siglas en inglés).<sup>1</sup>

La mayoría de las enfermedades de las tortugas marinas aún no han sido descritas; sin embargo, es necesario conocer el patrón de las enfermedades y el estado de salud en las poblaciones de las tortugas. Las tortugas, al igual que otros vertebrados, son susceptibles a agentes patógenos como bacterias, hongos, parásitos y virus, los cuales son causantes de enfermedades, e inclusive de producir mortalidad.<sup>1</sup>

Se han descrito casos de tortugas verdes (*Chelonia mydas*) en granjas de la Isla Caimán, con lesiones granulomatosas en varios tejidos, en tales casos se aisló *Chlamydia psittaci*.<sup>2</sup> En las costas de Australia se informa de casos de enfermedad y mortalidad de *Chelonia mydas*, en las que se aisló *Salmonella* sp, *E. coli*, *Citobacter freundii* y *Moraxella* sp, que estaban causando abscesos en intestino, riñón, hígado, pulmón y cerebro.<sup>3</sup> En tortugas marinas *Caretta caretta*, *Chelonia mydas* y *Dermochelys coriacea* con lesiones en piel y cuadro séptico, se identificaron: *Vibrio alginolyticus*, *Aeromona hydrophila*, *Pseudomona* sp, *Proteus* sp, *Bacillus* sp y *Staphylococcus* sp.<sup>4</sup> Las tortugas juveniles *Caretta caretta* de las Islas Canarias presentaron mortalidad y divertículo esofágico con severa esofagitis necrótica fibrinosa, en este caso se aisló *Aerococcus viridans*.<sup>5</sup>

Informes de enfermedades micóticas en reptiles son raras, comparadas con otros vertebrados, los sistemas más afectados son piel, digestivo y respiratorio. En este contexto, se han diagnosticado ficomicosis, aspergilosis, candidiasis, dermatofitosis, geotricosis, histoplasmosis, blastomicosis, coccidioidomycosis y criptococosis; menos comúnmente se ha aislado *Trichosporon*, *Chrysosporium*, *Beauveria*, *Cephalosporium*, *Fusarium* y *Paecilomyces*.<sup>6</sup>

En 29 tortugas *Chelonia mydas* se describieron neumonías granulomatosas y se aislaron los hongos *Sporotrichum* sp, *Cladosporium* sp y *Paecilomyces* sp.<sup>7</sup> A *Fusarium solana* la describen como agente micótico cutáneo aislado de *Caretta caretta* en el Mediterráneo.<sup>8</sup> Las tortugas *Lepidochelys kempii* en Florida, Estados Unidos de América, presentaron una infección diseminada en pulmones y riñones, aislando en ambos casos *Colle-*

turtles in Florida, United States of America, multiple fibropapillomas and papillomavirus were identified.<sup>11</sup> Twenty five *Chelonia mydas* turtles from Florida, and 15 from Hawaii, both places in the United States of America, showed spontaneous fibropapilloma and in 27 turtles the tumor was experimentally induced, its morphology was studied, as well as its association with herpesvirus.<sup>12</sup> In 24 *Chelonia mydas* turtles from Australia epizootic mortality was present and coccidiosis identified, that caused severe enteritis and encephalitis associated with *Caryospora cheloniae*.<sup>13</sup> In one *Chelonia mydas agassizii* captured in Bahía de Magdalena, Mexico, trematode eggs invasion in liver, intestine, muscle, heart, pancreas and duodenum were found and the adult parasite *Learedius leardi* was recovered.<sup>14</sup> In one study of parasites and epibionts of *Lepidochelys olivacea*, from Michoacan and Oaxaca, Mexico, *Conchoderma virgatum*, *Ozobranchus branchiatus*, *Chelonibia testudinaria*, *Caprella* sp, *Phrosinella* sp and *Trox suberosus* were found, besides *Enodiotrema megachondrus* and *Adenogaster serialis* endoparasites.<sup>15</sup>

The growing concern for environmental conservation, the wild fauna protection interest and the creation of recuperation centers in different entities where turtles arrive, have made necessary to promote researches on pathologies that affect sea turtle populations, with the finality to get to know more about the diseases that affect these species and in this way develop measures for treatment and conservation of sea turtles in Mexico.

The aim of this research was to describe the lesions observed in Olive Ridley turtles (*Lepidochelys olivacea*) that arrived to the beaches of Cuyutlan, Colima, Mexico.

## Material and methods

From June to September of 2006, eleven Olive Ridley turtles (*Lepidochelys olivacea*) were collected, which arrived dying to the nesting beaches of Cuyutlan, Colima, Mexico. This area covers a 30 kilometers extension between 18°59'56" North latitude, 104°15' 36" West longitude, with limit in Tepalcates and 18°52'15" North latitude, 103°50'45" West longitude, with limit in Paraiso.<sup>16</sup>

A physical inspection was done to each turtle to record clinical findings. Blood samples were obtained by cardiac puncture to determine hemoparasites. Turtles died of natural causes, necropsy was carry out according to Work;<sup>17</sup> the most relevant findings were documented. Skin, skeletal muscle, heart, lungs, trachea, spleen, liver, small and large intestine, eyes, gonads, kidneys and brain samples were taken, and fixed in 10% formalin, pH 7.2, to be processed by routine histological technique, paraffin-included in

*totrichum acutatum*.<sup>9</sup> En 14 tortugas juveniles de *Chelonia mydas* se encontraron herpesvirus que provocaban conjuntivitis, traqueítis y neumonía.<sup>10</sup> En seis tortugas juveniles de *Chelonia mydas* en Florida, Estados Unidos de América, se encontraron múltiples fibropapilomas y se identificaron papilomavirus.<sup>11</sup> De 25 tortugas *Chelonia mydas* de Florida, y 15 de Hawaii, ambos en Estados Unidos de América, presentaron espontáneamente fibropapilomas; induciéndoles el tumor experimentalmente a 27 de ellas, estudiando su morfología y asociación con herpesvirus.<sup>12</sup> En 24 tortugas *Chelonia mydas* de Australia se presentó mortalidad epizootica y se identificó coccidiosis, que ocasionaba severa enteritis y encefalitis asociadas con *Caryospora cheloniae*.<sup>13</sup> En *Chelonia mydas agassizii*, capturada en Bahía de Magdalena, México, se encontró invasión de huevos de trematodos en hígado, riñón, intestino, músculo, corazón, páncreas y duodeno, y se recuperó el parásito adulto de *Learedius leardi*.<sup>14</sup> En un estudio de parásitos y epibiontes de *Lepidochelys olivacea*, de Michoacán y Oaxaca, México, Gámez *et al.*<sup>15</sup> encontraron *Conchoderma virgatum*, *Ozobranchus branchiatus*, *Chelonibia testudinaria*, *Caprella* sp, *Phrosinella* sp y *Trox suberosus*, además de los endoparásitos *Enodiotrema megachondrus* y *Adenogaster serialis*.

La creciente preocupación por la conservación del ambiente, el interés por la protección de la fauna silvestre y la creación de centros de recuperación en las diversas entidades en donde arriban las tortugas, han hecho necesario impulsar trabajos sobre patologías que afectan a las poblaciones de tortugas marinas, con la finalidad de conocer más acerca de las enfermedades que afectan a estas especies y de esta manera desarrollar medidas para el tratamiento y la conservación de tortugas marinas en México.

El objetivo de este trabajo fue describir las lesiones que presentaron las tortugas Golfinas marinas (*Lepidochelys olivacea*) que arribaron a las playas de Cuyutlán, Colima, México.

## Material y métodos

De junio a septiembre de 2006 se recolectaron once tortugas marinas Golfinas (*Lepidochelys olivacea*), que arribaron moribundas a las playas de anidación de Cuyutlán, Colima, México. Esta área cubre una extensión de 30 kilómetros entre los 18°59'56" latitud Norte, 104°15'36" longitud Oeste, con límite en Tepalcates, y los 18°52'15" latitud Norte, 103°50'45" longitud Oeste, con límite en el Paraíso.<sup>16</sup>

A cada tortuga se le realizó una inspección física para consignar los hallazgos clínicos. Se obtuvieron muestras de sangre mediante punción cardiaca para determinar hemoparásitos. Las tortugas murieron de causa natural, se realizó la técnica de necropsia según

blocks cut at 6  $\mu\text{m}$  of thickness and stained with hematoxylin-eosine and Prussian blue for the assessment of iron.<sup>18</sup>

The trematodes were collected from the intestinal mucosa with fine brushes and dissection needles, and placed in Petri dishes with saline solution at 0.65%, were flattened between two glass plates with formalin at 4% for 24 h, they were conserved in ethylic alcohol at 70% to be stained with Mayer's Paracarmin, and mounted with Canada Balsam.

The epibionts were directly collected from the fins using dissection tweezers and needles. And conserved in ethylic alcohol at 70%.<sup>19</sup>

Trematodes as well as epibionts were identified in the Helminthology Laboratory from the Biology Institute of the National Autonomous University.

## Results

### *Clinical findings*

From eleven sea turtles (*Lepidochelys olivacea*) that arrived dying at the Cuyutlan shore of Colima, Mexico, during June and September of 2006, seven were adult females and four juveniles. Turtles were two to 35 years old, with a weight between five and 35 kg and with a longitude between 30 and 60 cm and width of 25 to 65 cm. The affected turtles presented: inability to swim, weakness, low weight, sunken eyes and lethargy; seven turtles (70%) presented lesions caused by entanglements in fins and shells. On the other hand, five epibionts from the anterior fin of one of the turtles were collected. Likewise, multiple nodules in the mandibular skin region were observed, varying from 1 to 5 cm in diameter. Nodules had irregular surface, dark brown to yellowish and firm. Turtles died in the ponds of the Turtle Center and necropsy was performed in the Pathology Department of the Faculty of Veterinary Medicine and Animal Husbandry of the Colima University, Mexico.

### *Findings at necropsy*

The most evident lesions were observed in: liver, heart, kidney, lung, intestine and skin. Six turtles that presented, dark-red parenchyma, firm consistency and white irregular distribution areas in the Glisson's capsule, were diagnosed with severe hepatomegaly affecting 60% of the hepatic parenchyma. The heart presented multifocal pale areas of 1 to 5 mm distributed in both ventricles. Likewise, kidneys and lungs evidenced whitish hard consistency nodules, of 5 to 10 mm randomly distributed. In intestine mucous surface, three adult trematodes (*Adenogaster serialis*) were collected and multiple papillary formations, from 1 to 5 cm in dia-

Work;<sup>17</sup> se protocolizaron los hallazgos más relevantes. Se tomaron muestras de piel, músculo esquelético, corazón, pulmones, tráquea, bazo, hígado, intestinos delgado y grueso, ojo, gónada, riñones y encéfalo, los cuales se fijaron en formalina al 10%, pH 7.2, para ser procesadas mediante la técnica histológica de rutina, incluyéndose en bloques de parafina cortados a 6  $\mu\text{m}$  de espesor y teñidos con las técnicas de hematoxilina-eosina y azul de Prusia para la determinación de hierro.<sup>18</sup>

Los trematodos se recolectaron de la mucosa intestinal con pinceles finos y agujas de disección, y se colocaron en cajas de Petri con solución salina a 0.65%, en donde se aplanaron entre dos placas de vidrio con formalina a 4% durante 24 h, se conservaron en alcohol etílico a 70% para teñirse con paracarmín de Mayer, y montaron con bálsamo de Canadá.

Los epibiontes se recolectaron directamente de las aletas utilizando pinzas y agujas de disección, y se conservaron en alcohol etílico a 70%.<sup>19</sup>

Tanto trematodos como epibiontes se identificaron en el Laboratorio de Helmintología del Instituto de Biología de la Universidad Nacional Autónoma de México.

## Resultados

### *Hallazgos clínicos*

De once tortugas marinas (*Lepidochelys olivacea*) que arribaron moribundas a la playa de Cuyutlán, Colima, México, durante junio y septiembre de 2006, siete eran hembras adultas y cuatro juveniles. Las tortugas tenían entre dos y 35 años, con un peso que oscilaba entre cinco y 35 kg, con longitud entre 30 y 60 cm y con ancho de 25 a 65 cm. Las tortugas afectadas presentaban inhabilidad para nadar, debilidad, bajo peso, ojos hundidos y letargia; siete tortugas (70%) presentaron lesiones por enmallamiento en aletas y caparazón. Asimismo, se recolectaron cinco epibiontes de la aleta anterior de uno de los ejemplares. De igual modo, se observaron múltiples nódulos en la piel de la región mandibular, variando de 1 a 5 cm de diámetro. Los nódulos eran de superficie irregular, café oscuro a amarillento y firmes. Las tortugas murieron en los estanques del Centro Tortugario y se les realizó la necropsia en el Departamento de Patología de la Facultad de Medicina Veterinaria y Zootecnia de la Universidad de Colima, México.

### *Hallazgos a la necropsia*

Las lesiones más evidentes se observaron en: hígado, corazón, riñón, pulmón, intestino y piel. En seis tortugas que presentaban el parénquima color marrón,

meter, located in the mandibular region, surrounding the subcutaneous tissue, were observed in skin.

### **Histopathological findings**

Of the eleven turtles, ten (91%) presented some type of pathological alteration. In six (60%) of them multifocal hemochromatosis of the liver was diagnosed, three (30%) presented multifocal non-suppurative myocarditis, two (20%) presented kidney granulomas, with *Paecilomyces* sp and calcification, as well as intestinal lymphangiectasia and heterophilic diffuse perihepatitis. Other pathologies were identified such as: one case (10%) of cutaneous fibropapillomas, one bacterial necrotic ulcerative dermatitis, one multifocal granulomatous pneumonia with *Paecilomyces* sp spores, intestinal trematodes (*Adenogaster serialis*), one hemoparasite (*Toddia* sp) and epibionts (*Chelonia testudinaria*) (Table 1).

The hepatic tissue of six turtles (60%) presented iron deposits. The hemosiderin was found in the cytoplasm of hepatic cells, fixed macrophages and interstice, hemosiderin was observed as brown ochre or golden granules and were multifocally distributed in all the tissue. Besides, different degrees of hydropic and fatty degeneration were observed (Figure 1). Diffuse infiltrate of heterophils under the hepatic capsule was observed in two (20%) of the livers.

Degenerative and necrotic areas in myocardial fibers were diagnosed in three hearts (30%), accompanied by lymphocytic macrophage infiltrate (Figure 2). In the interstice there was congestion, hemorrhages and moderate edema. The severity of inflammation and necrosis was variable, from moderate to severe.

Multiple areas with severe caseous necrosis and moderate lymphocytic infiltrate were diagnosed in two kidneys (20%) and one lung (10%), accompanied by macrophage, plasmatic, epithelial and giant cells surrounded by fibrous connective tissue (Figure 3). At the center of the caseous necrosis, fungi *Paecilomyces* sp spores were observed, some renal tubules were dilated, with eosinophilic hyaloid granular and mineralized material associated with necrosis.

The small intestine presented moderate lymphocytic infiltration and plasmatic cells in the lamina propria and submucosa, with moderate dilation of lymphatic vessels and mild hyperplasia of epithelial and caliciform cells.

Proliferation of the epidermis papillas was observed in the skin of a turtle (10%), epithelial cells showed vacuolar degeneration and pyknotic nucleus, some papillas are found between the basal membrane and the dermis, containing collagen, mononuclear and chromatophore cells. Epidermis hyperplasia extended towards the dermis and great quantity of

consistencia firme y áreas de color blanco de distribución irregular en la cápsula de Glisson, se diagnosticó severa hepatomegalia comprometiendo 60% del parénquima hepático. El corazón presentó áreas pálidas multifocales de 1 a 5 mm distribuidas en ambos ventrículos. De igual forma, los riñones y pulmones evidenciaron nódulos de consistencia dura, de color blanco, de 5 a 10 mm distribuidos al azar. En la superficie de la mucosa intestinal se recolectaron tres trematodos adultos *Adenogaster serialis* y en la piel se observaron múltiples formaciones papiliformes, de 1 a 5 cm de diámetro, localizadas en la región mandibular, abarcando hasta el tejido subcutáneo.

### **Hallazgos histopatológicos**

De las once tortugas, diez (91%) presentaron algún tipo de alteración patológica. En seis (60%) se diagnosticó hemocromatosis multifocal en el hígado, tres (30%) presentaron miocarditis multifocal no supurativa, dos (20%) presentaron granulomas en el riñón, con presencia de esporas de *Paecilomyces* sp y calcificación, además de linfangiectasia intestinal y perihepatitis difusa heterofílica. Se identificaron otras patologías como: un caso (10%) de fibropapiloma cutáneo, una dermatitis ulcerativa necrótica bacteriana, una neumonía multifocal granulomatosa con esporas de *Paecilomyces* sp, trematodos intestinales *Adenogaster serialis*, un hemoparásito *Toddia* sp y los epibiontes *Chelonibia testudinaria* (Cuadro 1).

El tejido hepático de seis tortugas (60%) presentó depósito de hierro. La hemosiderina se localizó en el citoplasma de las células hepáticas, macrófagos fijos e intersticio; la hemosiderina se observó como gránulos de color café ocre o dorados y se distribuyeron multifocalmente en todo el tejido. Además se visualizaron diferentes grados de degeneración hidrópica y grasa (Figura 1). En dos de los hígados (20%) se observó infiltrado difuso de heterófilos bajo la cápsula hepática.

En tres corazones (30%) se diagnosticaron áreas con degeneración y necrosis en las fibras miocárdicas, acompañado de infiltrado macrofágico linfocitario (Figura 2). En el intersticio se presentó congestión, hemorragias y edema moderado. La severidad de la inflamación y necrosis fue variable, de carácter moderada a severa.

En dos riñones (20%) y un pulmón (10%) se observaron múltiples áreas con severa necrosis caseosa y moderado infiltrado linfocitario, acompañado de células macrofágicas, plasmáticas, epitelioides y células gigantes rodeadas de tejido conjuntivo fibroso (Figura 3). En el centro de la necrosis caseosa se observaron esporas de hongos *Paecilomyces* sp, algunos túbulos renales se observaron dilatados, con material granular

Cuadro 1

HALLAZGOS HISTOPATOLÓGICOS DE DIEZ TORTUGAS GOLFINAS (*Lepidochelys olivacea*) QUE ARRIBARON A LAS PLAYAS DE CUYUTLÁN, COLIMA, MÉXICO  
 HISTOPATHOLOGICAL FINDINGS OF TEN OLIVER RIDLEY TURTLES (*Lepidochelys olivacea*) THAT ARRIVED TO THE BEACHES OF CUYUTLAN, COLIMA, MEXICO.

<i>Histopathological findings / turtle</i>	<i>Frequency</i>	<i>1</i>	<i>2</i>	<i>4</i>	<i>5</i>	<i>6</i>	<i>7</i>	<i>8</i>	<i>9</i>	<i>10</i>	<i>11</i>
Hemochromatosis and hepatic degeneration	6 (60%)	x	x		x			x		x	x
Non-suppurative myocarditis	3 (30%)		x					x		x	
Granulomatous nephritis	2 (20%)				x			x			
Intestinal lymphangiectasia	2 (20%)		x				x				
Heterophilic Perihepatitis	2 (20%)					x			x		
Granulomatous pneumonia	1 (10%)				x						
Cutaneous fibropapilloma	1 (10%)			x							
Necrotic dermatitis	1 (10%)									x	
Hemoparasite	1 (10%)				x						
Intestinal trematode	1 (10%)							x			
Epibiont	1 (10%)					x					

fibroblasts proliferated, collagen fibers, blood vessels, scarce lymphocytes and plasmatic cells (Figure 4).

Intra-erythrocyte parasites of *Toddia* sp genus were observed in a blood smear (Figure 5).

The adult trematode of *Adenogaster serialis* was observed in the small intestine (Figure 6).

## Discussion

The most evident lesions at clinical exam were fin skin traumatism, due to fishing net entanglements; these same lesions have been observed in sea turtles *Caretta caretta* of the Canary Islands, Spain, where 71.11% of the skin lesions, derived from human activities, were presented; that is, product of boat traumatism and fishing net entanglements.<sup>4</sup>

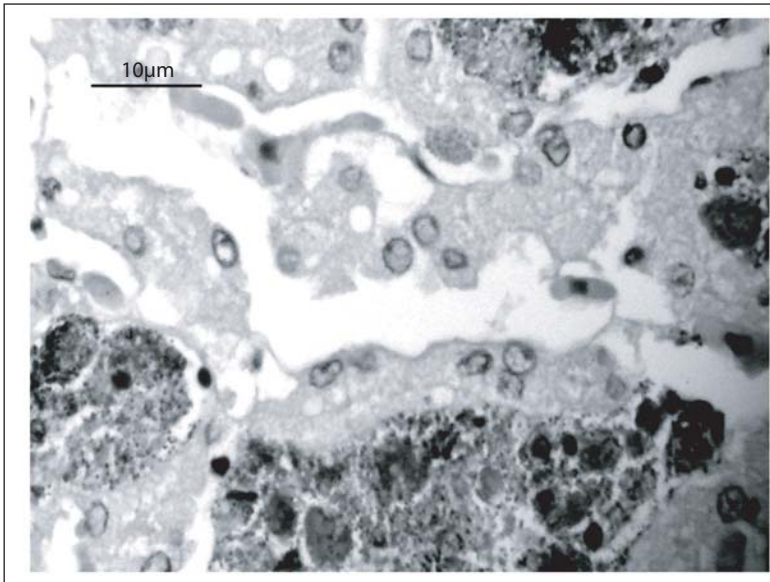
The most frequent lesion was hepatic hemochromatosis. This pathology has been related to hemolytic anemia profiles; cases of trematode parasite infes-

hialino eosinofílico y mineralización asociada con la necrosis.

En el intestino delgado se presentó infiltración moderada de linfocitos y células plasmáticas en la lámina propia y submucosa, con dilatación moderada de los vasos linfáticos y leve hiperplasia de células epiteliales y caliciformes.

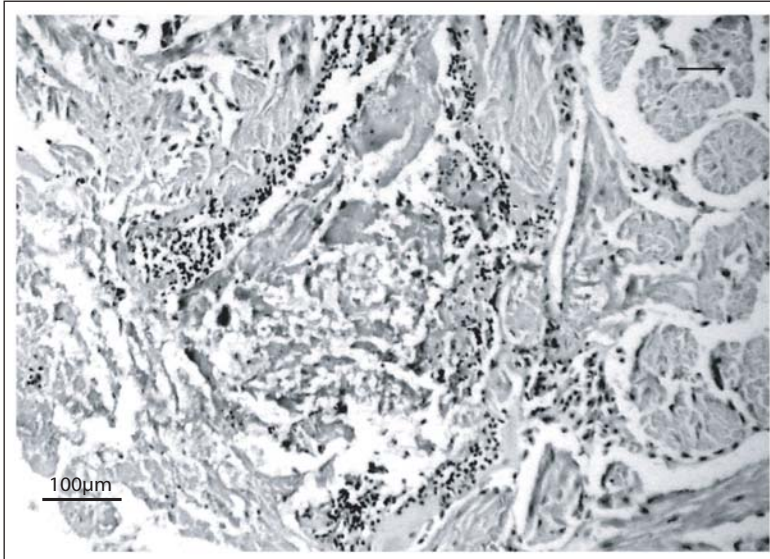
En la piel de una tortuga (10%) se observó proliferación de papilas de la epidermis, las células epiteliales evidenciaron degeneración vacuolar y núcleo picnótico, algunas papilas se encuentran entre la membrana basal y la dermis, conteniendo colágena, células mononucleares y cromatóforos. La hiperplasia de la epidermis se extendió hacia la dermis y proliferó una gran cantidad de fibroblastos, fibras colágenas, vasos sanguíneos, escasos linfocitos y células plasmáticas (Figura 4).

En un frotis sanguíneo se observaron parásitos intraeritrocíticos del género *Toddia* sp (Figura 5).



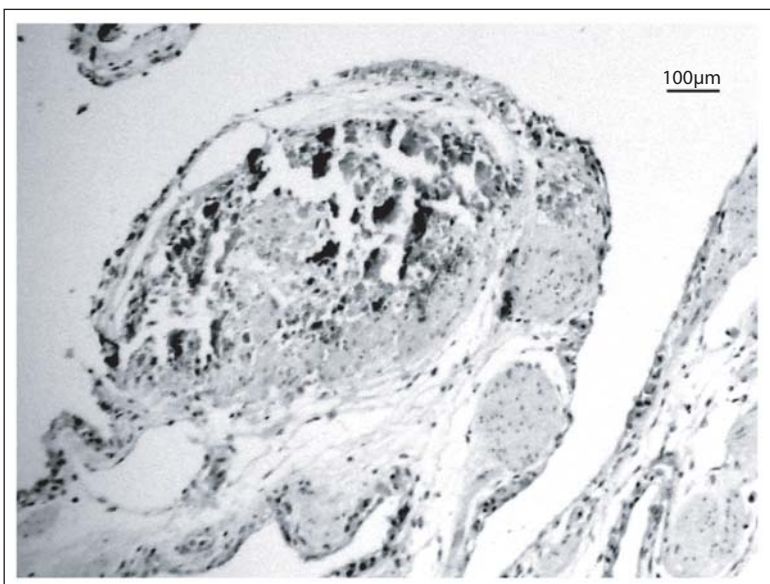
**Figura 1:** Severa hemocromatosis hepática. Además, se aprecia disociación de la estructura arquitectónica y severa degeneración vacuolar. H & E. 40 X. Barra = 10 µm.

**Figure 1:** Severe hepatic hemochromatosis. Besides, disassociation of the architectonic structure and severe vacuolar degeneration are observed. H & E. 40 X. Bar = 10 µm.



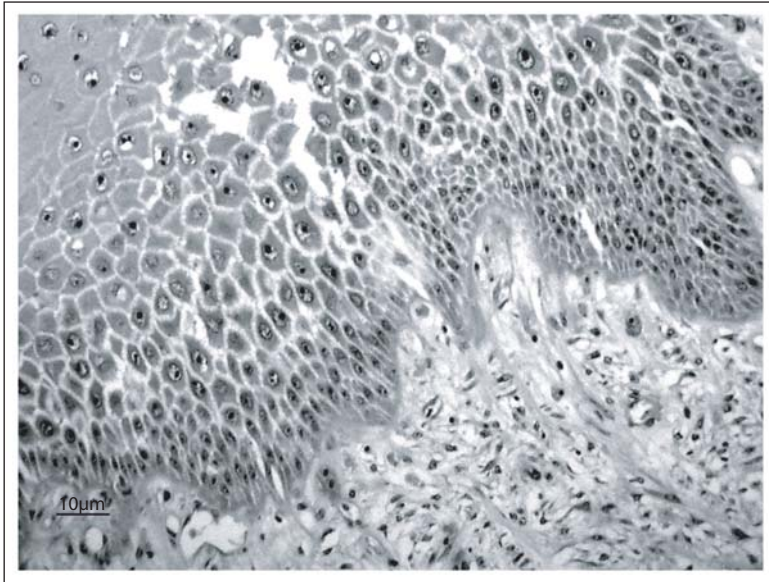
**Figura 2:** Severa miocarditis necrotizante linfocitaria. Periférico a la zona de necrosis de coagulación, hay infiltrado mononuclear en cantidad moderada. H. & E. 10 X. Barra = 100 µm.

**Figure 2:** Severe lymphocytic necrotic myocarditis. Moderate quantity of mononuclear infiltrate surrounding the coagulative necrotic area. H & E. 10 X. Bar = 100 µm



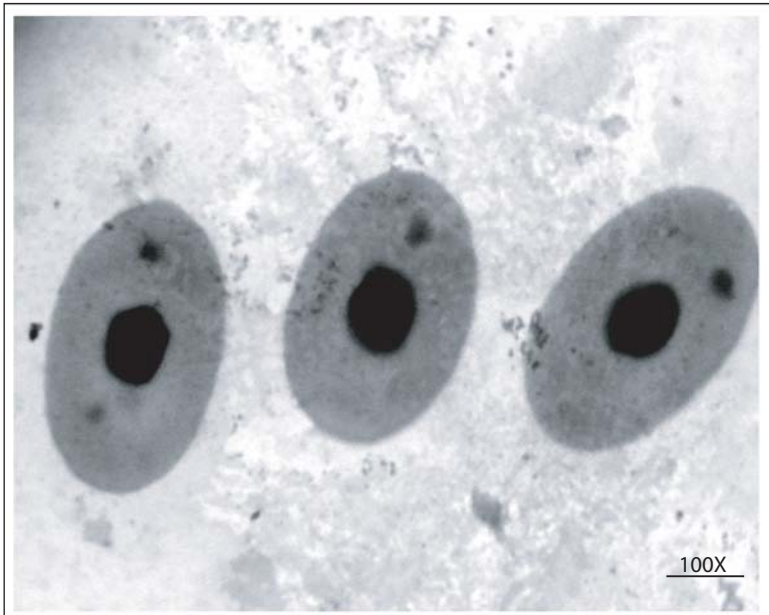**Figura 3:** Neumonía granulomatosa. En el interior del granuloma hay necrosis licuefactiva, macrófagos, células gigantes de cuerpo extraño y tejido fibroso en la zona periférica. H. & E. 10 X. Barra = 100 µm.

**Figure 3:** Granulomatous pneumonia. In the interior of the granuloma there is liqueficient necrosis, macrophages, foreign body giant cells and fibrous tissue in the peripheric zone. H & E. 10 X. Bar = 100 µm.



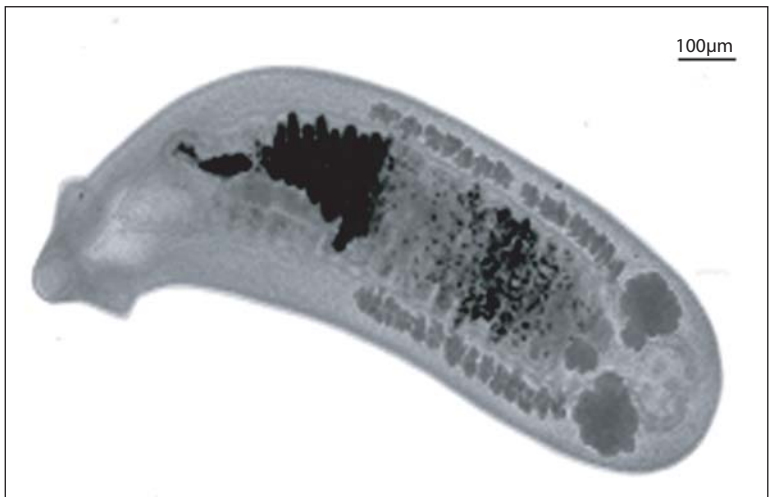
**Figura 4:** Piel con degeneración vacuolar en estrato epidérmico, proliferación de fibroblastos y fibras de colágena en la dermis formando fibropapiloma. H. & E. 10 X. Barra = 10 µm.

**Figure 4:** Skin with vacuolar degeneration in epidermic stratus, fibroblast proliferation and collagen fibers in dermis forming a fibropapilloma. H & E. 10 X. Bar = 10 µm.



**Figura 5:** Eritrocitos con inclusiones parasitarias citoplásmicas basofílicas del género *Toddia* sp, Giemsa 100 X.

**Figure 5:** Erythrocytes with basophilic cytoplasmic parasite inclusions of *Toddia* sp, genus. Giemsa 100 X.



**Figura 6:** Trematodo adulto intestinal (*Adenogaster serialis*). Paracarmin de Mayer. Barra = 100 µm

**Figure 6:** Adult intestinal trematode (*Adenogaster serialis*). Mayer Paracarmin. Bar = 100 µm

tations of the *Spirorchidos* family, in loggerhead and green turtle, Florida, United States of America, and in black turtle, Baja California, Mexico; since these parasites cause progressive hemolytic anemia.<sup>17,20</sup>

Nevertheless, these types of trematodes were not found in this research; still, it was possible to identify the hemoparasite *Toddia* sp, which causes hemolytic anemia. It has also been reported in frogs from Africa and Asia, as in *Iguana iguana* species.<sup>6</sup>

Pneumonia and granulomatous nephritis associated with *Paecilomyces* sp fungus, found in this study, show a similar distribution to the one described in juvenil turtles *Chelonia mydas*, associated with *Sporotrichum*, *Cladosporidium* and *Paecilomyces*.<sup>7</sup> It is also mentioned that these fungi are potentially pathogens when there are immunosuppression states because of water temperature changes, malnutrition, nesting season and traumatic lesions.<sup>7</sup>

Intestinal trematodes (*Adenogaster serialis*) and the barnacle *Chelonibia testudinaria* found, already have been described in Olive Ridley turtles (*Lepidochelys olivacea*) in Michoacan and Oaxaca beaches.<sup>15</sup> It is a common condition to observe necrotic ulcerative dermatitis associated with bacteria observed in the fin skin previously damaged by net entanglement; nevertheless, in similar skin lesions 35% of *Vibrio*, *Aeromona* and *Pseudomona* bacteria have been isolated.<sup>4</sup>

Cutaneous fibropapillomatosis showed growth traits and patterns similar to the ones observed in *Chelonia mydas* turtles; nevertheless, presence of viral particles, such as herpesvirus or papillomavirus, was not observed in this study.<sup>11,12</sup> The frequency of 10% of fibropapilloma is low, compared to the prevalence managed for sea turtles, which range from 50% to 90%.<sup>4,11,12</sup>

It is important to mention that sea turtles are endangered species. Population of Olive Ridley turtles (*Lepidochelys olivacea*) is the main species which arrives to the shores of Colima, Mexico; therefore, it is overexploited by man, and year after year a population decrease is recorded in spite of the efforts to protect and conserve the species.

It is very difficult to carry out researches on turtle pathology due to several factors, such as: biology complexity, migratory capacity and because they are under protection and conservation, by being poikilothermal animals which go through fast post mortem changes when dying and their organs present fast autolysis. It is important to learn about diseases and causing pathogens because by identifying them, a diagnose can be reach to establish preventive or healing medicine programs for sea turtles that arrive for nesting in different Mexican beaches; therefore, it is necessary to carry out more profound studies of that type of pathologies in sea turtles.

En el intestino delgado se observó el trematodo adulto de *Adenogaster serialis* (Figura 6).

## Discusión

Al examen físico, las lesiones más evidentes fueron: traumatismos en la piel de las aletas, debido al enmallamiento de las redes de pesca; ese tipo de lesiones se han observado en tortugas marinas *Caretta caretta* de las Islas Canarias, España, en donde se presentó 71.11% de las lesiones en piel derivadas de las actividades del hombre; es decir, producto de traumatismos de las embarcaciones y enmallamiento.<sup>4</sup>

La lesión de mayor frecuencia fue la hemocromatosis hepática. Esta patología se ha relacionado con cuadros de anemias hemolíticas; se han descrito casos de infestación por parásitos trematodos de la familia Spirorchidos, en tortuga verde y caguama, en Florida, Estados Unidos de América, y en tortuga negra, en Baja California, México, ya que estos parásitos ocasionan anemia hemolítica progresiva.<sup>17,20</sup>

Sin embargo, en este trabajo no se encontraron este tipo de trematodos, aunque fue posible identificar el hemoparásito *Toddia* sp, que ocasiona anemia hemolítica, también se ha notificado en ranas de África y Asia, al igual que en la especie *Iguana iguana*.<sup>6</sup>

La neumonía y la nefritis granulomatosa asociada con el hongo *Paecilomyces* sp, encontradas en el presente trabajo, presentan una distribución similar a la descrita en tortugas juveniles de *Chelonia mydas*, asociada con *Sporotrichum*, *Cladosporidium* y *Paecilomyces*.<sup>7</sup> También se menciona que estos hongos son potencialmente patógenos cuando hay estados de inmunosupresión por cambios de temperatura del agua, falta de alimentación, temporada de anidación y lesiones traumáticas.<sup>7</sup>

Los trematodos intestinales *Adenogaster serialis* y los balanos *Chelonibia testudinaria* encontrados, ya han sido descritos en tortugas Golfinas (*Lepidochelys olivacea*), en las playas de Michoacán y Oaxaca, México.<sup>15</sup> Es común observar dermatitis necrótica ulcerativa asociada con bacterias, mostrada en la piel de una aleta previamente lesionada por el enmallamiento de la red; sin embargo, en lesiones similares de la piel se han aislado 35% de bacterias de *Vibrio*, *Aeromona* y *Pseudomona*.<sup>4</sup>

La fibropapilomatosis cutánea presentó características y patrones de crecimiento similares a los observados en las tortugas *Chelonia mydas*; sin embargo, en el presente estudio no se observó presencia de partículas virales, como herpesvirus o papilomavirus.<sup>11,12</sup> La frecuencia del 10% del fibropapiloma es baja, comparada con las prevalencias que se manejan para las tortugas marinas, que oscilan entre 50% y 90%.<sup>4,11,12</sup>

Es importante señalar que las tortugas marinas son una especie en peligro de extinción. La población de

## Acknowledgements

Special thanks to Victor Montaña Plascencia, histotechnologist from the Faculty of Medicine of the University of Colima, Mexico, for the sample processing.

## Referencias

1. ECKERT LK, BJORN DAL AK, GROBOIS FA, DONNELLY M. Técnicas de Investigación y Manejo para la Conservación de las Tortugas Marinas, Grupo especialista en tortugas marinas. Blanchard, Pennsylvania, USA: UICN/CSE No. 4:173, 2000.
2. HOMER BL, JACOBSON ER, SCHUMACHER J, SCHERBA G. Chlamydiosis in mariculture-reared green sea turtle (*Chelonia mydas*). Vet Pathol 1994; 31: 1-7.
3. RAIDAL SR, OHARA M, HOBBS RP, PRINCE RIT. Gram-negative bacterial infections and cardiovascular parasitism in green sea turtles (*Chelonia mydas*). Aust Vet J 1998; 76: 415-417.
4. RUIZA, TORRENTA, OROS J, CALABUIG PM, DÉNIZ S. Patologías y causas de mortalidad en tortugas marinas durante 1998 y 1999 Medio Ambiente Canarias, Revista 16 en línea de la Consejería de Política Territorial y Medio Ambiente, 2000. Citado 2007 septiembre 8, disponible en: <http://www.gobcan.es/medioambiente/revista/16/225/can.pdf>.
5. TORRENT A, DENIZ S, RUIZ A, CALABUIG P, SICILIA J, OROS J. Esophageal diverticulum associated with *Aerococcus viridans* infection in a loggerhead sea turtle (*Caretta caretta*). J Wild Dis 2002; 38: 221-223.
6. HOFF LG, FRYE FL, JACOBSON ER. Disease of amphibians and reptiles. New York, (USA): Division of Plenum Publishing Corporation, 1984.
7. JACOBSON ER, GASKIN MJ, SHIELDS PR, WHITE HF. Mycotic pneumonia in mariculture-reared green sea turtle J Am Vet Med Assoc. 1979; 175: 929-933.
8. CABAÑEZ JF, ALONSO MJ, CASTELLA G, ALEGRE F, DOMINGO M, PONT S. Cutaneous Hyalohyphomycosis caused by *Fusarium solani* in a loggerhead sea turtle (*Caretta caretta*). J of Clin Microb 1997; 12: 3343-3345.
9. MANIRE CA, RHINEHART LH, SUTTON AD, THOMPSON HE, RINALDI GM, BUCK DJ *et al.* Disseminated mycotic infection caused by *Colletotrichum acutatum* in a kemp's ridley sea turtle (*Lepidochelys kempi*). J Clin Microb 2002; 11: 4273-4280.
10. JACOBSON ER, GASKIN MJ, ROELKE M, GREINER CE, ALLEN J. Conjunctivitis, tracheitis and pneumonia associated whit herpesvirus infection in green sea turtles J Am Vet Med Assoc. 1986; 9: 1020-1023.
11. JACOBSON ER, MANSELL JL, SUNDBERG JP, HAJAR L, REICHMANN ME, EHRHART LM *et al.* Cutaneous fibropapillomas of green turtles (*Chelonia mydas*). J Comp Path 1989; 101: 39-52.
12. HERBST LH, JACOBSON ER, KLEIN PA, BALAZS GH, MORETTI R, BROWN T *et al.* Comparative pathology and pathogenesis of spontaneous and experimen-

tortugas Golfinas (*Lepidochelys olivacea*) es la principal especie que arriba a las playas de Colima, México, por lo que se encuentra sobreexplotada; en este contexto, año tras año se registra una disminución de sus poblaciones, a pesar de los esfuerzos que se hacen para conservarlas y protegerlas.

Es muy difícil realizar trabajos sobre patología de las tortugas debido a diversos factores, como complejidad de su biología, capacidad migratoria y porque se encuentran bajo protección y conservación, por ser animales poiquiloterms que al morir sufren rápidamente cambios *post mortem* y sus órganos presentan avanzada autólisis. Es importante conocer las enfermedades y sus patógenos causales porque a través de su identificación, se podrá llegar a un diagnóstico para establecer programas de medicina preventiva o curativa de las poblaciones de tortugas marinas que arriben a desovar a las diferentes playas de México; por ello es necesario realizar estudios más profundos de ese tipo de patologías en las tortugas marinas.

## Agradecimientos

Se agradece al histotecnólogo Víctor Montaña Plascencia, de la Facultad de Medicina de la Universidad de Colima, México, el procesamiento de las muestras.

tally induced fibropapillomas of green turtles (*Chelonia mydas*). Vet Pathol 1999; 36: 551-564.

13. GORDON AN, KELLY WR, LESTER RJG. Epizootic mortality of free-living green sea turtles, *Chelonia mydas*, due to coccidiosis. J Wild Dis 1993; 29: 490-494.
14. CORDERO A, GARDNER SC, ARELLANO J, INOHUYE RB. *Learedius learedi* infection in Black Turtles (*Chelonia mydas agassizii*), Baja California Sur, México. J Parasitol 2004; 90: 645-647.
15. GÁMEZ VS, OSORIO SD, PEÑAFLORES SC, HERNÁNDEZ CJ, LEZAMA RJ. Identificación de parásitos y epibiontes de la tortuga Golfina (*L. olivacea*) que arribó a las playas de Michoacán y Oaxaca, México. Vet Méx 2006; 37: 431-439.
16. GUERRA PN. Monografía de Armería. Gobierno del Estado de Colima, México, Secretaría de Cultura, Colima: 2003.
17. WORK MT. Manual de necropsia de Tortugas Marinas para biólogos en refugios o áreas remotas. Hawaii: National Wildlife Center Field Station, 2000.
18. PROPHET BE, MILLS B, ARRINGTON BJ, SOBIN LH. Métodos Histotecnológicos. Washington DC: Instituto de Patología de las Fuerzas Armadas de los Estados Unidos de América (AFIP) y Registro de Patología de los Estados Unidos de América (ARP), 1995.
19. HANSON PM, KRAUSE OWG. The collection and preservation of animal parasites. University of Nebraska: Press Lincoln and London, 1982.
20. WOLKE RE, BROOKS DR, GEORGE A. Spirorchidiasis in loggerhead sea turtles (*Caretta caretta*): pathology. J Wild Dis 1982; 18: 175-182.