



Veterinaria México

ISSN: 0301-5092

rmp@servidor.unam.mx

Universidad Nacional Autónoma de México
México

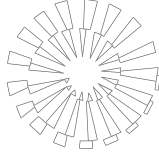
Álvarez-Guerrero, César; Muñoz-Guzmán, Marco Antonio; Alba-Hurtado, Fernando
Aspectos clínicos y de diagnóstico de la gnatostomosis experimental canina
Veterinaria México, vol. 43, núm. 1, enero-marzo, 2012, pp. 17-28
Universidad Nacional Autónoma de México
Distrito Federal, México

Disponible en: <http://www.redalyc.org/articulo.oa?id=42323163003>

- Cómo citar el artículo
- Número completo
- Más información del artículo
- Página de la revista en redalyc.org

redalyc.org

Sistema de Información Científica
Red de Revistas Científicas de América Latina, el Caribe, España y Portugal
Proyecto académico sin fines de lucro, desarrollado bajo la iniciativa de acceso abierto



Aspectos clínicos y de diagnóstico de la gnatostomosis experimental canina

Clinical and diagnostic aspects of experimental canine gnathostomosis

César Álvarez-Guerrero*

Marco Antonio Muñoz-Guzmán**

Fernando Alba-Hurtado**

Abstract

Stages of the parasite were detected in the gastric wall of four female dogs infected with *Gnathostoma binucleatum* larvae. One showed a nodule with adult worms inside, two had nodules with larvae and the other one had juvenile stages without nodules. Pre-patent period in the bitch with adult worms was 22 weeks and patent period was 14 weeks. Egg morphology and clinical profile were described. In the bitch with adult worms, a 57 x 24 mm cavernous mass was detected by ultrasonography in the stomach wall and by endoscopy the mass was detected projecting into the gastric lumen. Antibodies against larvae antigens increased ($P < 0.05$) after the second pi month; Western blot showed a sequential recognition of the antigens. Results provide useful data for canine gnathostomosis diagnosis.

Key words: GNATHOSTOMA, CANINE GNATHOSTOMOSIS, DIAGNOSIS, ANTIGENS, ELISA, DOG.

Resumen

En 4 perras infectadas con larvas de *Gnathostoma binucleatum* se detectaron fases del parásito en pared gástrica. Una presentó un nódulo con gusanos adultos en el interior, 2 presentaron nódulos con larvas y la otra presentó fases juveniles sin nódulos. El periodo de prepatencia en la perra con gusanos adultos fue de 22 semanas y el de patencia de 14 semanas. Se realizó la descripción de la morfología del huevo y del cuadro clínico. En la perra con gusanos adultos se detectó, por ultrasonografía, una masa cavernosa de 57 x 24 mm en la pared del estómago, y por endoscopia, se observó la proyección de esta masa hacia el lumen gástrico. Los niveles de anticuerpos contra antígenos de larvas aumentaron ($P < 0.05$) a partir del segundo mes pi, el Western blot mostró un reconocimiento secuencial de los antígenos. Los resultados obtenidos aportan datos útiles para el diagnóstico de la gnatostomosis canina.

Palabras clave: GNATHOSTOMA, GNATOSTOMOSIS CANINA, DIAGNÓSTICO, ANTÍGENOS, ELISA, PERRO.

Recibido el 10 de febrero de 2011 y aceptado el 20 de septiembre de 2011.

*Departamento de Parasitología, Secretaría de Investigación y Posgrado, Universidad Autónoma de Nayarit, Ciudad de la Cultura "Amado Nervo" s/n, Tepic, Nayarit, 63155, México.

**Departamento de Ciencias Biológicas, Facultad de Estudios Superiores Cuautitlán, Universidad Nacional Autónoma de México, km 2.5, carretera Cuautitlán-Teoloyucan, colonia San Sebastián Xhala, Cuautitlán Izcalli, Estado de México, 54714, México.

Responsable de correspondencia: Fernando Alba-Hurtado, Tel: +52 (55) 56 23 19 99, ext. 39411, correo electrónico: fealba@hotmail.com

Nota: Este trabajo es parte de la tesis doctoral de César Álvarez-Guerrero que obtuvo el grado dentro del Programa de Maestría y Doctorado en Ciencias de la Producción y de la Salud Animal de la UNAM.

Introduction

G Nathostomosis is a zoonosis caused by the presence and action of *Gnathostoma* sp; the only confirmed species in America that affects humans is *G. binucleatum*.^{1,2} This disease is one of the main public health problems in some world regions, for example, in the state of Nayarit, Mexico, 6328 human cases were recorded between 1995 and 2005.³ It is considered that the first intermediate hosts of all *Gnathostoma* species are copepods and it has been shown that estuary fish of *Cathorops fuerthi*, *Pomadasys macracanthus*, *Mugil curema* and *Dormitator latifrons* species and the turtles of *Kinosternum integrum* and *Trachemys scripta* species act as second intermediate and paratenic hosts of *G. binucleatum*, respectively.⁴ The role of carnivorous mammals (ichtyophagus) as definitive hosts in the biological cycle dynamics of *Gnathostoma* species in a defined region, has been widely reported; these hosts shed parasite eggs in feces, contaminating water, infesting the first intermediate hosts, and then fish that is consumed by other hosts, such as humans.⁵⁻⁷

It has been recently demonstrated that dogs act as definitive hosts of *G. binucleatum* and suffer severe pathological alterations, result of migration and establishment of this parasite in the stomach.⁸ However, the clinical profile has not been described completely, and neither which techniques are efficient in diagnosing the disease in order to treat it on time. In this context, a reliable diagnosis of infected dogs can be useful to evaluate the real incidence of the disease in canine populations from endemic zones, and be used to design campaigns for the prevention of human gnathostomosis.

Material and methods

Experimental animals

Four bitches, 2 to 4 months old, clinically healthy and of no defined breed were used. Prior to the experiment, a preventive deworming was practiced using praziquantel, pyrantel pamoate and febantel,* by oral via, and 2-methyletoxiphenyl carbamate* was applied externally and then they were immunized against distemper and parvovirus. Bitches were kept in individual cages inside the vivarium of the Direccion de Investigacion y Posgrado of the Universidad Autonoma de Nayarit, Mexico. Before the experiment, none of the animals showed helminths eggs in feces or external parasites. Cleaning was carried out daily and they were fed with balanced commercial products and water *ad libitum*. This research was approved by the Subcomite Interno para el Cuidado de Animales en Experimenta-

Introducción

La gnatostomosis es una zoonosis producida por la presencia y acción de larvas de *Gnathostoma* sp; la única especie confirmada en América que afecta a humanos es *G. binucleatum*.^{1,2} Esta enfermedad es uno de los principales problemas de salud pública en algunas regiones del mundo, por ejemplo, en el estado de Nayarit, México, se registraron entre 1995 y 2005, 6328 casos humanos.³ Se considera que los primeros hospederos intermediarios de todas las especies de *Gnathostoma* sp son copépodos y se ha demostrado que peces estuarinos de las especies *Cathorops fuerthi*, *Pomadasys macracanthus*, *Mugil curema* y *Dormitator latifrons* y las tortugas de las especies *Kinosternum integrum* y *Trachemys scripta* actúan como segundos hospederos intermediarios y paraténicos, respectivamente, de *G. binucleatum*.⁴ El papel de los mamíferos carnívoros (ictiófagos) como hospederos definitivos en la dinámica del ciclo biológico de las diferentes especies de *Gnathostoma* en una región determinada, ha sido ampliamente documentado; estos hospederos eliminan huevos del parásito en sus heces, las cuáles pueden contaminar los cuerpos de agua infestando a los primeros hospederos intermediarios y posteriormente a los peces que sirven de alimento a otros hospederos entre los que se encuentran los humanos.⁵⁻⁷

Recientemente se ha demostrado que los perros actúan como hospederos definitivos de *G. binucleatum* y sufren alteraciones patológicas severas, producto de la migración y establecimiento de este parásito en el estómago.⁸ Sin embargo, no se ha descrito en ellos el cuadro clínico de manera integral, ni se ha determinado cuales técnicas son eficaces en el diagnóstico de la enfermedad para poder realizar su tratamiento oportuno. En este contexto, el diagnóstico confiable de los perros infectados puede ser de utilidad para valorar la incidencia real de la enfermedad en la población canina de las zonas endémicas, y además servir de apoyo en el diseño de campañas encaminadas a prevenir la gnathostomosis humana.

Material y métodos

Animales de experimentación

Se utilizaron 4 perras de 2 a 4 meses de edad, clínicamente sanas y de raza no definida. Antes del inicio del experimento se les realizó una desparasitación preventiva con prazicuantel, pamoato de pirantel y febantel,* por vía oral, externamente les aplicó 2-metiletoxifenil

*Drontal Plus® Bayer, Alemania.

ción (SICUAE), of the Programa de Maestría y Doctorado en Ciencias de la Producción y de la Salud Animal of the UNAM.

Obtainment of advanced stage larvae 3 (AdL3)

Gnathostoma binucleatum AdL3 were isolated from 30 turtles of the *Kinosternon integrum* species captured in fishing localities near the Agua Brava lagoon, located in the northern zone of the Nayarit state, Mexico. Muscular tissue from the turtles was dissected, chopped in a home chopper, compressed between two glass plates of 15 cm wide by 18 cm long and observed against light of a 100 watt bulb. The AdL3 found were separated with entomology needles, integrity of the cyst was verified and counted for inoculum preparation.⁴ Variables recommended by Miyazaki⁹ were used for larvae identification.

Experimental design

The four bitches orally received approximately 50 AdL3 mixed with 50g of ground fish meat (meatball). Every day all fecal material was collected to search for parasitic structures and a careful clinical examination to the bitches was carried out. Blood by venous puncture from the dogs was obtained monthly; the serum was stored at -20°C to determine by ELISA antibody titers, and by Western blot (WB), recognized antigens. In order to detect gastric nodules *in vivo*, at week 32 an abdominal ultrasound (USG) and gastric endoscopy were performed. Bitches were euthanized at seven, nine and 13 months pi with an overdose of sodium pentobarbital. At necropsy, stomach was extracted (place where the adult parasite develops) and the wall was macroscopically examined to find nodules and parasites. In the bitches where no macroscopic nodules were found, artificial digestion of gastric wall was done for microscopy observation of larvae or juvenile parasites that had not produced nodules. The species of an adult worm was verified by amplification of ribosomal internal transcribed spacer (ITS2) by the PCR technique described by Martínez-Salazar and Leon-Regagnon.¹⁰

Parasitological exams

Daily collected feces were examined macroscopically to find parasites, and a Faust coproparasitologic test was carried out for egg observation. From the day that eggs were observed in feces, they were counted using McMaster modified technique, and the number was expressed in eggs per gram of feces (epg).¹¹

carbamato* y se inmunizaron contra moquillo y parvovirus. Las perras se mantuvieron en jaulas individuales dentro del bioterio de la Dirección de Investigación y Posgrado de la Universidad Autónoma de Nayarit, México. Antes del experimento ningún animal presentaba huevos de helmintos en heces o parásitos externos. La limpieza se realizó diariamente y se alimentaron con productos balanceados comerciales y agua *ad libitum*. Este estudio fue aprobado por el Subcomité Interno para el Cuidado de Animales en Experimentación (SICUAE), del Programa de Maestría y Doctorado en Ciencias de la Producción y de la Salud Animal de la UNAM.

Obtención de larvas 3 de estadio avanzado (L3Av)

Las L3Av de *Gnathostoma binucleatum* se aislaron de 30 tortugas de la especie *Kinosternon integrum* capturadas en localidades pesqueras aledañas a la laguna de Agua Brava, ubicadas en la zona norte del estado de Nayarit, México. Se diseccionó el tejido muscular de las tortugas, se molió en una picadora casera, se comprimió entre dos cristales de 15 cm de ancho por 18 cm de largo y se observó a contra luz de una lámpara de 100 watts. Las L3Av encontradas se separaron con agujas entomológicas, se verificó la integridad del quiste y se contaron para preparar los inóculos.⁴ Para la identificación de las larvas se utilizaron las variables recomendadas por Miyazaki.⁹

Diseño experimental

Las 4 perras recibieron por vía oral aproximadamente 50 L3Av mezcladas en 50 g de carne molida de pescado (albóndiga). Diariamente se recolectó toda la materia fecal para buscar estructuras parasitarias y se realizó una minuciosa revisión clínica de las perras. Mensualmente se obtuvo por punción venosa, sangre de las perras, el suero se almacenó a -20°C para determinar por ELISA los títulos de anticuerpos, y por Western blot (WB), los antígenos reconocidos. Para detectar la presencia de nódulos gástricos *in vivo*, en la semana 32 se le realizó una ultrasonografía (USG) abdominal y una endoscopia gástrica. Las perras fueron sacrificadas a los 7, 9 y 13 meses pi con una sobredosis de pentobarbital sódico. En la necropsia se extrajo el estómago (sitio donde se desarrolla el parásito adulto) y se revisó en forma macroscópica la pared, en busca de nódulos y parásitos. En las perras en las que no se encontró ningún nódulo macroscópico, se realizó una digestión artificial de la pared gástrica para buscar por

*Bolfo® Bayer, Alemania.

In vivo identification of gastric nodules

To identify gastric nodules in infected animals, USG abdominal studies and gastric endoscopy were carried out. For the USG, the abdominal region of the animals was shaved, a conductive gel was applied and with a convex transducer, multidirectional scanning in search of nodules was performed. For the endoscopy, previous to 12 hours fasting, animals were anesthetized with sodium pentobarbital, a mouth gag was placed and an extension (lens) connected to a computer was introduced, nodules were detected by scanning of the gastric mucosa.

Antigen obtainment

Parasitic antigens were obtained from 250 AdL3 of *G. binucleatum* (Ag- AdL3) and from an adult worm (Ag-AW) obtained from a gastric nodule. Parasites were washed three times in sterile physiological saline solution with antibiotics (10 000 IU/ml penicillin, 100 µg/ml streptomycin and 10 µg/ml amphotericin B)* and macerate in a mortar with liquid nitrogen and a mixture of protease inhibitors (10 µg/ml aprotinin, 10 µl/ml leupeptin, 1.8 mg/ml iodoacetamide and 1 mM PMSF)** until obtaining a homogenous paste without identifiable fragments. Afterwards, the macerate was centrifuged for one hour at 4000 g at 4°C and the supernatant was filtered with a 0.22 µm membrane and stored at -20°C until further use.¹² Total protein quantity was determined by the Bradford method.¹³

ELISA

Serum antibody levels against Ag-AdL3 or Ag-AW were measured by ELISA. The ELISAs were standardized trying different antigen, serum and conjugate dilutions. The optimal concentration was 10 µg/ml for both antigens, the serum dilution was 1:320 for Ag-AdL3 and 1:80 for Ag-AW and the conjugate with peroxidase* was diluted 1:5000 for both antigens. The plate reading was carried out at 492 nm in an ELISA reader.** Each serum was tested by duplicate and unspecific reaction was eliminated by using adjacent wells without antigen, in which the absorbance obtained was subtracted from the obtained in the wells with antigen.¹² The results obtained in optical density (OD) were averaged and afterwards transformed into absorbance percentage values (Abs%) in regard to a positive control by means of the following formula:

$$\text{Abs\%} = \frac{(\text{Serum OD}) (100)}{\text{Positive control OD}}$$

microscopía, larvas o parásitos juveniles que no hubieran producido nódulos. Se verificó la especie de un adulto por la amplificación del espaciador interno del DNA ribosomal (ITS2) por la técnica PCR descrita por Martínez-Salazar y León-Regagnon.¹⁰

Exámenes parasitológicos

Las heces recolectadas diariamente se revisaron macroscópicamente para buscar parásitos, y se realizó un examen coproparasitoscópico de Faust para buscar huevos. A partir del día en que se observaron huevos en heces, se contaron mediante técnica modificada de McMaster, y el número fue expresado en huevos por gramo de heces (hgh).¹¹

Identificación de nódulos gástricos in vivo

Para la identificación de nódulos gástricos en los animales infectados, se realizaron estudios por USG abdominal y endoscopia gástrica. Para la USG se depiló la región abdominal en los animales, se aplicó un gel conductor y con un transductor convexo, se realizaron barridos multidireccionales en la búsqueda de nódulos. Para la endoscopia, previo ayuno de 12 horas, los animales fueron anestesiados con pentobarbital sódico, se colocó un abre bocas y se introdujo una extensión (lente) conectada a un equipo de cómputo, los nódulos se detectaron por rastreos de la mucosa gástrica.

Obtención de antígenos

Los antígenos parasitarios se obtuvieron a partir de aproximadamente 250 L3Av de *G. binucleatum* (Ag-L3Av) y de un gusano adulto (Ag-GA) obtenido de un nódulo gástrico. Los parásitos se lavaron tres veces en solución salina fisiológica estéril con antibióticos (penicilina 10000 UI, estreptomycin 100 µg/ml y anfotericina B 10 µg/ml)* y se maceraron en un mortero en nitrógeno líquido y una mezcla de inhibidores de proteasas (aprotinina 10 µg/ml, leupeptina 10 µg/ml, iodoacetamida 1.8 mg/ml y PMSF 1 mM)** hasta la obtención de una pasta homogénea sin fragmentos identificables. Posteriormente el macerado se centrifugó por una hora a 4000 g a 4°C y el sobrenadante se filtró con membrana de 0.22 µm y se conservó a -20°C hasta su utilización.¹² La cantidad de proteína total fue determinada por el método de Bradford.¹³

*Antibiótico-Antimicótico, *In vitro*, México.

**Protease inhibitor Cocktail, sigma, Estados Unidos de América.

WB

Antigens were separated into SDS-PAGE gels at 10% using an electrophoresis equipment*** and proteins were transferred to nitrocellulose membranes using a semi-dry transfer apparatus† according to the method described by Magnaval *et al.*¹⁴ The nitrocellulose membrane was cut into 4 mm strips and then incubated with the diluted serum at 1:10 from the infected bitches, in a TBS/skimmed milk at 5% for two hours. Afterwards, membranes were washed five times with PBS with 0.02% of Tween 20. The washed membranes were incubated in constant agitation for 2 hours with anti-dog IgG antibody conjugated with peroxidase* at 1:500 dilution. Afterwards, membranes were washed and bands were developed by 0.05% 4-chloronaphtol in a 16% methanol, hydrogen peroxide at 0.01% solution and TBS 100 mM at pH 7.5 in dark chamber.^{15,16}

Statistical analysis

The kinetic antibody results were analyzed by one-way ANOVA for repeated samples, using Statistica for Windows v. 7.0. Dunnett's test was used to compare the mean of each sampling in regard to moment zero of infection.

Results

In the four bitches inoculated with AdL3 of *G. binucleatum*, parasitic stages were found in stomach. One presented a nodule in the gastric wall with adult worms in its interior, two presented nodules in the gastric wall with larvae in its interior, and the other one presented juvenile stages without nodules in the gastric wall.

The bitch with adult worms shed parasite eggs in feces; shedding began at week 22 pi and kept on until week 36 pi (Figure 1). The greatest quantity of egg elimination was in week 30 pi (3 542 epg). In feces of the same bitch, five adult females without eggs in uterus were detected in weeks 24, 25, 26, 28 and 36 pi.

The observed eggs were greenish yellow to dark brown, oval-shaped, with a double transparent layer, in one of the extremes it presented an operculum and in its interior one to two blastomeres; over time, once eliminated, six to 16 blastomeres developed, and also it was possible to observe the development of the larva in its interior. The eggs measured from 56-79 × 35-43 μm (Figure 2).

Clinically, the infected bitches showed nausea and vomiting during the first two weeks pi; then, they showed abdominal pain at palpation and prostration during the first two to three months pi; later, the ani-

ELISA

Los niveles de anticuerpos séricos contra los Ag-L3Av o Ag-GA se midieron por ELISA y éstos se estandarizaron probando diferentes diluciones de antígeno, suero y conjugado. La concentración óptima fue de 10 μg/ml para ambos antígenos, la dilución del suero fue de 1:320 para el Ag-L3Av y de 1:80 para el Ag-GA y el conjugado con peroxidasa* fue diluido 1:5000 para ambos antígenos. La lectura de la placa se realizó a 492 nm en un lector de ELISA.** Cada suero se probó por duplicado y la reacción inespecífica fue eliminada mediante la utilización de pozos adyacentes sin antígeno, en los que la absorbancia obtenida se restó a la obtenida en los pozos con antígeno.¹² Los resultados conseguidos en unidades de densidad óptica (DO) se promediaron y posteriormente se transformaron en valores porcentuales de absorbancia (%Abs) con respecto a un control positivo mediante la siguiente fórmula:

$$\%Abs = \frac{(\text{DO del suero problema}) (100)}{\text{DO del control positivo}}$$

WB

Los antígenos se separaron en geles SDS-PAGE al 10% usando un equipo de electroforesis*** y las proteínas fueron transferidas a membranas de nitrocelulosa usando un aparato de transferencia semiseca† de acuerdo con el método descrito por Magnaval *et al.*¹⁴ La membrana de nitrocelulosa se cortó en tiras de 4 mm, y fueron incubadas con los sueros de las perras infectadas diluidos 1:10 en una solución de TBS/leche descremada al 5% durante dos horas. Posteriormente, las membranas se lavaron cinco veces con PBS con 0.02% de Tween 20. Las membranas lavadas se incubaron en agitación constante por 2 horas con un anticuerpo anti-IgG canino conjugado con peroxidasa* a una dilución 1:500. Posteriormente, se lavaron las membranas y se revelaron las bandas con 4-Cloro-Naftol 0.05% en una solución de metanol al 16%, peróxido de hidrógeno al 0.01% y TBS 100 mM a pH 7.5 en cámara oscura.^{15,16}

Análisis estadísticos

Los resultados de la cinética de anticuerpos se analizaron por ANDEVA de una vía para muestras repetidas,

*Sheep anti-canine IgG HRP, Serotec, Reino Unido.

**Multiscan, Ascent, Estados Unidos de América.

***Mini Protean II electrophoresis, Bio-Rad, Estados Unidos de América.

†Transblot SD Semi-Dry Transfer Cell, Bio-Rad, Estados Unidos de América.

mals showed apathy, decrease in water and food intake, and slight weight loss.

The bitch that shed worm eggs in feces showed more evident clinical signs during the patent period, such as: moderate excitability, acute abdominal pain attacks at palpation with prostration, liquid and fetid diarrhea, increase in water intake, decrease in food intake, and near the end of the prepatent period, severe weight loss, hair loss and body transpiration with fetid odor.

The average levels of antibodies against Ag- AdL3 in these animals had a significant increase ($P < 0.05$) from the second ($100.56 \pm 57.79\%Abs$) to the fifth month pi ($166.77 \pm 54.89 Abs\%$), in regard to the moment of infection in month zero ($17.72 \pm 14.90 Abs\%$). The antibody levels against Ag-AW did not show statistical differences ($P > 0.05$) between sampling months.

Twenty one proteic bands in Ag-AdL3 and 18 proteic bands in Ag-AW were detected. By WB, sera of infected bitches showed recognition sequence of Ag-AdL3 (Figure 3). At the time of infection (month zero) they did not recognize any antigen; in the first month pi, three antigens (28, 32 and 36 kD); in the second month pi, 11 antigens (19, 24, 28, 32, 36, 43, 52, 57, 82, 99 and 150 kD); in the third month pi, 14 antigens (17, 19, 21, 24, 28, 32, 36, 43, 52, 57, 66, 82, 99 and 150 kD); in the fourth and fifth month pi, 11 antigens (24, 28, 32, 36, 43, 52, 57, 66, 82, 99 and 150 kD); from the sixth to the eighth month pi, 10 antigens (28, 32, 36, 43, 52, 57, 66, 82, 99 and 150 kD) and in the ninth month pi, only five antigens (28, 32, 36, 43 and 52 kD). In regard to Ag-AW, sera from all bitches recognized in zero month, four antigens (36, 99, 150 and 250 kD) and in the third month pi, five antigens (36, 99, 130, 150 and 250 kD). Only serum from the bitch with adult

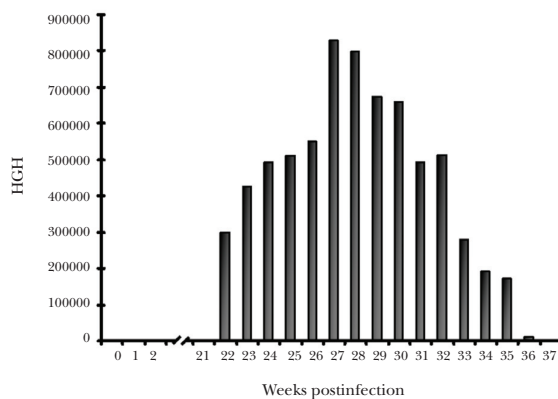


FIGURA 1. Cantidades semanales de huevos por gramo de heces (HGH), eliminados por una perra infectada experimentalmente con *Gnathostoma binucleatum*.

FIGURE 1. Weekly quantities of eggs per gram of feces (EPG) shed by an experimentally infected bitch with *Gnathostoma binucleatum*.

utilizando el software Statistica for Windows ver. 7.0. Se utilizó la prueba de Dunnett para hacer las comparaciones entre los promedios de cada muestreo con respecto al momento cero de la infección.

Resultados

En las cuatro perras inoculadas con L3Av de *G. binucleatum* se detectaron fases del parásito en estómago. Una presentó un nódulo en la pared gástrica con gusanos adultos en el interior, dos presentaron nódulos en la pared gástrica con larvas en su interior, y la otra presentó fases juveniles sin nódulos en la pared gástrica.

La perra con gusanos adultos eliminó huevos del parásito en materia fecal; la eliminación empezó en la semana 22 pi y se mantuvo hasta la semana 36 pi (Figura 1). Durante la semana 30 pi se eliminó la mayor cantidad de huevos (3542 hgh). En la materia fecal de esta misma perra se detectaron 5 hembras adultas sin huevos en útero las semanas 24, 25, 26, 28 y 36 pi.

Los huevos observados eran de color amarillo verdoso a café oscuro, ovalados, con una doble capa transparente, en uno de los extremos presentaban un opérculo y en su interior de uno a dos blastómeros; conforme pasó el tiempo, una vez eliminados, se desarrollaron de 6 a 16 blastómeros, incluso se pudo observar el desarrollo de una larva en su interior. Los huevos midieron de $56-79 \times 35-43 \mu m$ (Figura 2).

Clínicamente, las perras infectadas mostraron náuseas y vómito durante las dos primeras semanas pi; posteriormente presentaron dolor abdominal a la palpación y postración durante los dos o tres primeros meses pi, después los animales presentaron apatía, disminución en el consumo de agua y alimento, y ligera disminución de peso.

La perra que eliminó huevos presentó manifestaciones clínicas más evidentes durante el periodo de patencia, como: excitabilidad moderada, accesos de dolor abdominal agudo a la palpación con postración, diarrea acuosa y fétida, vómito sanguinolento esporádico, aumento en el consumo de agua, disminución en el consumo de alimento y hacia el final del periodo de prepatencia, baja de peso severa, caída de pelo y transpiración corporal con olor desagradable.

Los niveles promedio de anticuerpos contra Ag-L3Av en estos animales, aumentaron significativamente ($P < 0.05$) a partir del segundo ($100.56 \pm 57.79 \%Abs$) y hasta el quinto mes pi ($166.77 \pm 54.89 \%Abs$), con respecto al momento de la infección en el mes cero ($17.72 \pm 14.90 \%Abs$). Los niveles de anticuerpos contra Ag-GA no mostraron diferencias estadísticas ($P > 0.05$) entre los diferentes meses del muestreo.

En geles SDS-PAGE se detectaron 21 bandas proteicas en los Ag-L3Av y 18 bandas proteicas en

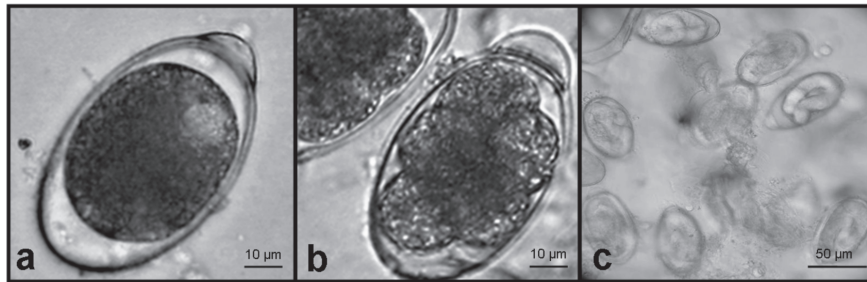


FIGURA 2. Huevos eliminados en materia fecal de una perra infectada experimentalmente con *Gnathostoma binucleatum*. a) Huevo inmaduro; b) huevo blastomérico; c) huevos larvados.

FIGURE 2. Eggs shed in feces by an experimentally infected bitch with *Gnathostoma binucleatum*. a) Immature egg; b) blastomeric egg; c) larval eggs.

worms recognized in the second and third month pi, 10 antígenos (28, 30, 36, 40, 52, 66, 99, 130, 150 and 250 kD), and from the fourth to fifth month pi, four antígenos (36, 130, 150 and 250 kD).

The USG showed a solid round-shaped mass of 5.7×2.4 cm in the stomach wall (Figure 4a) and by endoscopy, the projection of this mass into the gastric lumen was observed (Figure 4b).

At necropsy, a fibrous nodule of approximately 6 cm in diameter and copiously vascularized was found in the greater curvature of the stomach of the bitch that had shed worm eggs in the feces. Internally, the nodule showed caverns that communicated to the abdominal cavity and gastric lumen. The caverns contained bloody-mucous secretion, where six adult males and eggs in different stages of development (immature, embryonic and larval) were found. The peritoneal fluid was reddish and was probably secreted by the nodule.

In two of the bitches that shed no eggs in feces, a 1 to 2 cm in diameter nodule with five juvenile stages in it was found on the gastric wall. Five juvenile parasites were collected during the artificial digestion of the gastric wall, from one of the bitches that did not shed eggs in feces and did not present gastric nodules. At necropsy, the four bitches showed muscular atrophy, hepatomegaly, splenomegaly, mesenteric lymphangitis, pancreatitis, gastric hypertrophy, chronic gastritis and small ulcers in the gastric mucosa (Figure 4d).

Discussion

It has been demonstrated that dogs can act as definitive hosts of *G. binucleatum*,^{8,17} within them, adult worms can develop and although the role they play maintaining the disease in endemic zones has been demonstrated, the clinical profile has not been described nor possible forms of diagnosis by medical imaging or laboratory have been tried.

In the present study, three of the four infected bitches developed juvenile stages of the parasite and one developed adult worms, with continuous shedding of worm eggs in feces. The prepatent period observed in the latter bitch lasted 22 weeks and the patent pe-

los Ag-GA. Por WB, los sueros de las perras infectadas mostraron un reconocimiento secuencial de Ag-L3Av (Figura 3). En el momento de la infección (mes cero) no reconocieron ningún antígeno, en el primer mes pi, 3 antígenos (28, 32 y 36 kD); en el segundo mes pi, 11 antígenos (19, 24, 28, 32, 36, 43, 52, 57, 82, 99 y 150 kD); en el tercer mes pi, 14 antígenos (17, 19, 21, 24, 28, 32, 36, 43, 52, 57, 66, 82, 99 y 150 kD); en el cuarto y quinto mes pi, 11 antígenos (24, 28, 32, 36, 43, 52, 57, 66, 82, 99 y 150 kD); del sexto al octavo mes pi, 10 antígenos (28, 32, 36, 43, 52, 57, 66, 82, 99 y 150 kD) y el noveno mes pi, sólo 5 antígenos (28, 32, 36, 43 y 52 kD). Con respecto a los Ag-GA, los sueros de todas las perras reconocieron el mes cero, 4 antígenos (36, 99, 150 y 250 kD) y en el primer mes pi, 5 antígenos (36, 99, 130, 150 y 250 kD). Únicamente el suero de la perra con gusanos adultos reconoció el segundo y tercer mes pi, 10 antígenos (28, 30, 36, 40, 52, 66, 99, 130, 150 y 250 kD), y del cuarto al quinto mes pi, 4 (36, 130, 150 y 250 kD).

La USG mostró una masa sólida de forma ovalada de 5.7×2.4 cm en la pared del estómago (Figura 4a) y por endoscopia se observó proyección de esta masa hacia el lumen gástrico (Figura 4b).

En la necropsia a la perra que eliminó huevos, se encontró en la curvatura mayor del estómago, un nódulo fibroso de aproximadamente 6 cm de diámetro (Figura 4c) y con una fuerte vascularización. El nódulo presentaba internamente cavernas que tenían comunicación a la cavidad abdominal y al lumen gástrico. Las cavernas contenían una secreción muco-sanguinolenta en donde se encontraron 6 machos adultos y huevos en diferente fase de evolución (inmaduro, embrionado y larvado). El líquido peritoneal era de color rojizo y probablemente fue secretado por el nódulo.

En dos de las perras que no eliminaron huevos en heces, en la pared gástrica de cada una se encontró un nódulo de 1 a 2 cm de diámetro con cinco fases juveniles dentro. De una de las perras que no eliminó huevos y no presentó nódulos gástricos se recuperaron 5 parásitos juveniles durante la digestión artificial de la pared gástrica. Las 4 perras presentaron a la necropsia, atrofia muscular, hepatomegalia, esplenomegalia, linfangitis mesentérica, pancreatitis, hipertrofia gástrica,

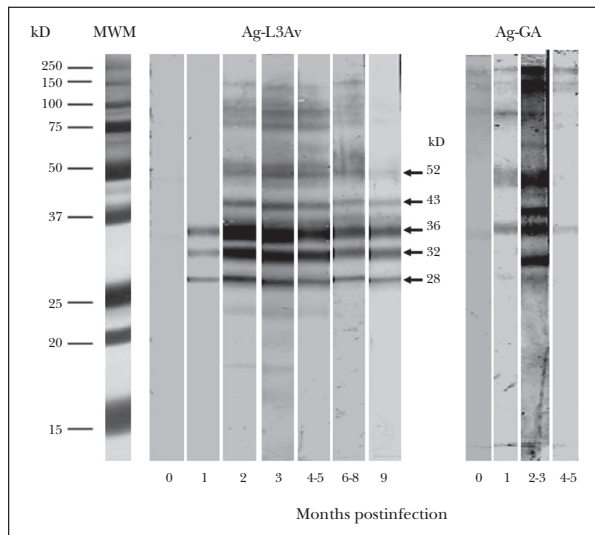


FIGURA 3. Identificación por Western blot de antígenos de larva 3 avanzada (Ag-L3Av) y de fase adulta (Ag-GA) de *Gnathostoma binucleatum* reconocidos por los sueros de las perras infectadas experimentalmente con el parásito. MPM, marcadores de peso molecular; kD, kilodaltones.

FIGURE 3. Identification by Western blot of antigens of larva 3 advanced (Ag-AdL3) and adult phase (AG-AW) of *Gnathostoma binucleatum* recognized by serum of experimentally infected bitches with the parasite. MWM, molecular weight markers; kiloDaltons (kD).

riod 14 weeks. Such long prepatent periods have been observed in other spiruloids as *Gnathostoma spinigerum*, lasting 14 weeks.¹⁸ The bitches with live juvenile worms in nodules or gastric wall, would have probably developed adult worms if staying longer within their host; however, there is no record that can explain why the prepatency rate is so broad in worms that belong to the same species. For instance, in *Spirocerca lupi*, the prepatency rate is 3 to 9 months.¹⁹

The eggs observed have particular characteristics allowing to be distinguished from other nematodes eliminating eggs in feces. The presence of a great operculum at one extreme easily differentiates the eggs that do not present operculum such as those of *Toxocara canis*, *Toxocara leonina*, *Spirocerca lupi* and *Ancylostoma* sp, or eggs with double operculum such as *Trichuris vulpis*.²⁰ The coproparasitoscopic diagnosis showed to be effective for the detection of adult worms in intestine. However, this type of diagnosis was not effective during the first 22 weeks of infection for the bitch with adult worms, nor for the bitches that only presented juveniles in gastric wall, even when in both cases there were evident clinical manifestations.

The clinical profile is unspecific and can be confused with other disorders, such as presence of foreign bodies in the stomach or nodules of *Spirocerca lupi* that are mainly localized in the esophagus wall and occa-

gastritis crónica y pequeñas úlceras en la mucosa gástrica (Figura 4d).

Discusión

Se ha demostrado que los perros pueden actuar como hospederos definitivos de *G. binucleatum*;^{8,17} en ellos se pueden desarrollar gusanos adultos y aunque se ha demostrado el papel que juegan en el mantenimiento de la enfermedad en las zonas endémicas, no se ha descrito el cuadro clínico en ellos ni se han probado posibles formas de diagnóstico, tanto de gabinete como de laboratorio.

En el presente estudio, 3 de las 4 perras infectadas desarrollaron fases juveniles del parásito y una desarrolló fases adultas, con eliminación continua de huevos en las heces. El periodo de prepatencia observado en la perra que eliminó huevos en heces fue de 22 semanas y el periodo de patencia de 14 semanas. Se han observado periodos largos de prepatencia en otros espiruloideos como *Gnathostoma spinigerum*, el cual es de 14 semanas.¹⁸ En las perras que tuvieron gusanos juveniles vivos en nódulos o pared gástrica, probablemente hubieran desarrollado gusanos adultos, de haber permanecido más tiempo en el hospedero; sin embargo, no existe ningún antecedente que pueda explicar por qué el rango de prepatencia es tan amplio en gusanos que pertenecen a la misma especie. Por ejemplo, en *Spirocerca lupi* el rango de prepatencia es de 3 a 9 meses.¹⁹

Los huevos observados tienen características particulares que les permiten distinguirlos de otros nematodos que eliminan huevos en materia fecal. La presencia de un gran opérculo en un extremo los diferencia fácilmente de huevos que no presentan opérculos como los de *Toxocara canis*, *Toxascaris leonina*, *Spirocerca lupi* y *Ancylostoma* sp o de huevos con doble opérculo como *Trichuris vulpis*.²⁰ El diagnóstico coproparasitoscópico demostró ser efectivo para la detección de gusanos adultos en intestino. Sin embargo, este tipo de diagnóstico no fue efectivo durante las primeras 22 semanas de infección en la perra con gusanos adultos, ni en las perras que únicamente presentaron juveniles en pared gástrica, aun cuando en ambos casos había manifestaciones clínicas evidentes.

El cuadro clínico es inespecífico y se puede confundir con otras patologías, como la presencia de cuerpos extraños en el estómago o de nódulos de *Spirocerca lupi*, que principalmente se localizan en la pared del esófago y ocasionalmente en estómago y tráquea.¹⁹ Estas patologías se han asociado con disminución en el consumo de alimento, vómito, regurgitación y pérdida de peso, lo que también se observó en las perras infectadas con *G. binucleatum*. La excitabilidad constante

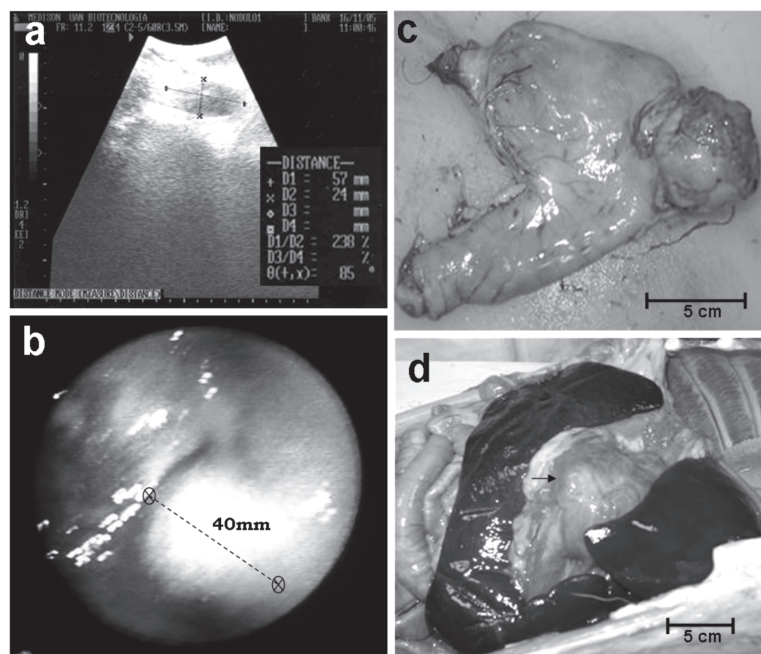


FIGURA 4. Nódulo producido por *Gnathostoma binucleatum* en pared gástrica de una perra infectada experimentalmente. *a)* imagen ultrasonográfica, *b)* imagen endoscópica, *c)* estómago con el nódulo en la curvatura mayor, *d)* vista del nódulo *in situ* (flecha) con hallazgo de hepatomegalia y esplenomegalia.

FIGURE 4. Gastric wall nodule produced by *Gnathostoma binucleatum* in an experimentally infected bitch, *a)* ultrasound image *b)* endoscopic image, *c)* stomach with a nodule in the greater curvature, *d)* view of the nodule *in situ* (arrow) with hepatomegaly and splenomegaly findings.

sionally in stomach and trachea.¹⁹ These pathologies have been associated with decrease in food intake, vomiting, regurgitation and loss of weight, which was also noted in the infected bitches with *G. binucleatum*. The constant excitability observed in the bitch with adult worms could have been caused by erratic migration of a larva to the brain, as it has been demonstrated in other species of *Gnathostoma*,^{5,6} or it is also possible that it is the result of persistent abdominal pain caused by the nodule.

The USG and the endoscopy were efficacious for detection of the mature nodule, above all in the USG, the presence of caverns full of liquid was evident; however, probably due to the size and absence of internal caverns, it was not possible to detect small nodules or juvenile stages in the gastric wall. Although these techniques could be useful for the differential diagnosis of canine gnathostomosis with other pathologies, the absence of ultrasonographic or endoscopic evidence does not necessarily indicate the absence of the parasite. For the aforementioned, the use of more sensible medical imaging, as radiology and computerized axial tomography, should be evaluated for possible utilization.

The infected bitches showed nodules in the gastric wall, these lesions have been recorded in the majority of definitive hosts of the 14 species of *Gnathostoma* identified worldwide.^{5,6} It was observed that the bitch that shed worm eggs in feces also shed adult females, and at necropsy, the nodule wall presented embedded males. The reason for these results is not clear, but it was probably because the females stopped producing

que se observó en la perra con gusanos adultos pudo ser producida por la migración errática de alguna larva al cerebro, como se ha demostrado en otras especies de *Gnathostoma*,^{5,6} o también es probable que sea el resultado del dolor abdominal persistente producido por el nódulo.

La USG y la endoscopia mostraron ser eficaces para la detección del nódulo maduro, sobre todo en la USG se evidenció la presencia de las cavernas llenas de líquido; sin embargo, probablemente por el tamaño y la ausencia de cavernas internas, no se pudieron detectar nódulos pequeños o fases juveniles en la pared gástrica. Si bien estas técnicas podrían ser útiles para el diagnóstico diferencial de la gnathostomosis canina con otras patologías, la ausencia de evidencia ultrasonográfica o endoscópica no necesariamente indica la ausencia del parásito. Por lo anterior, el uso de otras pruebas de gabinete más sensibles, como radiología y tomografía axial computarizada, deben ser evaluadas para su posible utilización.

Las perras infectadas presentaban nódulos en la pared gástrica, estas lesiones se han registrado en la mayoría de los hospederos definitivos de las 14 especies de *Gnathostoma* identificadas en el mundo.^{5,6} Se observó que la perra que eliminó huevos en materia fecal también eliminó hembras adultas, y a la necropsia, se encontraron machos incrustados en la pared del nódulo. La razón de estos resultados no es clara, pero probablemente se debió a que las hembras que terminaron de producir huevos agotaron sus reservas metabólicas y murieron. La observación del útero to-

eggs, exhaust their metabolic reserves and died. The completely empty uterus of eliminated female parasites and the loss of color of the pseudoceloma seem to confirm this biological exhaustion.

The antibody levels against the parasite larval stage significantly increased in the bitches from the second month pi and were kept high until the fifth month pi; however, the antibody levels against the adult stage did not have a significant increase. This difference could have been due to earlier and intensive antigenic stimulation of larval stage, due to the number of inoculated larvae into each animal (approximately 50) and that not all bitches were exposed to adult stage antigens, since in only one infected bitch it was possible to collect adult stage parasites. Additionally, in this bitch, the adult worms were partially isolated from the immune system for being within the nodule. These results are encouraging for the use of ELISA as immunologic diagnostic test that can be massively used in a numerous canine population; however, before that it is necessary to resolve two problems: it is necessary to evaluate the specificity of the test by cross-reactivity assays with other common helminths in dogs, and obtain enough antigens to run these tests.

Western blot demonstrated a sequential recognition of Ag-AdL3 and Ag-AW. The sera recognized three antigens of the larvae in month one pi, the number of antigens increased until the third month pi, where 14 antigens were recognized, from this month on, the number of recognized antigens decreased until the ninth month pi, where only five antigens were recognized. This sequential recognition suggests that larvae within the host experiment antigenic changes associated with their stage, or that they expose different antigens to the immune system of the host over time, which can be associated with immunoevasive mechanisms. Decrease of recognized antigens from the fourth month pi, is probably the result of their decrease in the host, due to larval stage changes or to its partial isolation within nodules in the gastric wall. On the other hand, permanent recognition of five antigens of the parasite (28, 32, 36, 43 and 52 kD), suggests that these can be good candidates for the standardization of immunodiagnostic tests, in which parasite antigens are detected at any moment of infection; in order to confirm it, cross-reaction tests with other parasites need to be run, to evaluate specificity of these antigens. In experimental infections with other helminths such as *Toxocara canis*, *Nippostrongylus brasiliensis* and *Trichinella spiralis*, a sequential antigenic recognition has also been observed in their hosts.²¹⁻²³ The aforementioned suggests that the phenomenon is important for survival or permanence of the nematodes in their hosts.

The Ag-AW demonstrated lower specificity because the serum of the bitches before being exposed to the

talmente vacío en las hembras eliminadas y la pérdida de coloración del pseudoceloma parecen confirmar el agotamiento biológico.

Los niveles de anticuerpos contra la fase larvaria del parásito aumentaron significativamente en las perras a partir del segundo mes pi y se mantuvieron elevados hasta el quinto mes pi; sin embargo, los niveles de anticuerpos contra la fase adulta no tuvieron un incremento significativo. Esta diferencia pudo deberse a que la estimulación antigénica de la fase larvaria fue más temprana y más intensa, debido al número de larvas inoculadas a cada animal (alrededor de 50) y a que no todas las perras estuvieron expuestas a los antígenos de la fase adulta, puesto que sólo en una de las perras infectadas se logró recuperar fases adultas del parásito. Además, en ésta, los gusanos adultos estaban parcialmente aislados del sistema inmune por encontrarse dentro del nódulo. Estos resultados son alentadores para el uso de ELISA como prueba de diagnóstico inmunológico que pueda aplicarse de manera masiva a una población canina numerosa; sin embargo, antes de ello se deben resolver dos problemas: es necesario evaluar la especificidad de la prueba mediante ensayos de reacción cruzada con otros helmintos comunes en perros y, obtener el antígeno suficiente para realizar estas pruebas.

El WB demostró un reconocimiento secuencial tanto de Ag-L3Av como de Ag-GA. Los sueros reconocieron 3 antígenos de las larvas el mes 1 pi, el número de antígenos aumentó hasta el tercer mes pi, donde se reconocieron 14 antígenos, a partir de este mes, el número de antígenos reconocidos disminuyó hasta el noveno mes pi, donde se reconocieron sólo 5 antígenos. Este reconocimiento secuencial sugiere que las larvas dentro del hospedero experimentan cambios antigénicos asociados con su estadio o, que exponen diferentes antígenos al sistema inmune del hospedero a través del tiempo, lo que puede estar asociado con mecanismos de inmunoevasión. La disminución de antígenos reconocidos a partir del cuarto mes pi probablemente es el resultado de su disminución en el hospedero, debido a los cambios de estadio larvario del parásito o a su aislamiento parcial dentro de nódulos en pared gástrica. Por otra parte, el reconocimiento permanente de 5 antígenos del parásito (28, 32, 36, 43 y 52 kD), hace suponer que éstos pueden ser buenos candidatos para la estandarización de pruebas de inmunodiagnóstico, en las cuales se detecten antígenos del parásito en cualquier momento de la infección; para confirmarlo se requiere realizar pruebas de reacción cruzada con otros parásitos, para evaluar la especificidad de estos antígenos. En infecciones experimentales con otros helmintos como *Toxocara canis*, *Nippostrongylus brasiliensis* y *Trichinella spiralis* también se ha observado en sus hospederos el reconocimiento secuencial de anti-

parasite (month zero pi) recognized four antigens, and although the number of recognized antigens increased to ten during months two and three pi, the number decreased in months four and five pi, leaving one more time only four antigens. Due to evident unspecificity of these antigens, they are discarded as a viable option for immunodiagnosis in dogs.

In general, it is considered that the best antigens of nematodes useful for immunodiagnosis are the larval excretions and secretions antigens. Using this type of antigens, it has been found that humans recognize an antigen of 120 kD; and mice, three antigens of 80, 120 and 208 kD of *G. binucleatum*.²⁴ In the present study, a higher number of antigens was detected; however, it must be taken into account that a somatic antigen was used and that the host is different; therefore, migration and biological behaviour of the parasite is also different, surely affecting antigen recognition.

Difficulty to obtain enough quantity of *G. binucleatum* viable larvae is the main restriction for carrying out studies with greater number of experimental animals; however, the results obtained in this paper give useful data for the diagnosis of canine gnathostomosis.

References

1. KIFUNE T, LAMOTHE-ARGUMEDO R, GARCÍA-PRIETO L, OCEGUERA-FIGUEROA A, LEÓN-RÈGAGNON V. *Gnathostoma binucleatum* (Spirurida:Gnathostomatidae) en peces dulceacuícolas de Tabasco, México. *Rev Biol Trop* 2004; 52: 371-376.
2. LEON-REGAGNON V, OSORIO-SARABIA D, GARCÍA-PRIETO L, AKAHANE H, LAMOTHE-ARGUMEDO R *et al*. Study of the ethiological agent of gnathostomosis in Nayarit, México. *Int Parasitol* 2002; 51: 201-204.
3. ANÓNIMO. Sistema único automatizado para la vigilancia epidemiológica (SUAVE). Boletín epidemiológico de los servicios de salud de Nayarit. Secretaría de Salud de Nayarit (México). Entre la Semana Epidemiológica No. 1 de 1995 (1-7 de enero) y la Semana Epidemiológica No. 52 de 2005 (25-31 de diciembre).
4. ALVAREZ-GUERRERO C, ALBA-HURTADO F. Estuarine fish and turtles as intermediate and paratenic host of *Gnathostoma binucleatum* in Nayarit, Mexico. *Parasitol Res* 2007; 102: 117-122.
5. DAENGSVANG S. Gnathostomiasis. In: STEELE JH, editor. *Parasitic zoonoses, Handbook Series in Zoonoses*. Florida: CRC Press, 1982: 147-180.
6. MIYAZAKI I. *An Illustrated Book of Helminthic Zoonoses*. Fukuoka, Japan: International Medical Foundation of Japan, 1991.
7. ALMEYDA-ARTIGAS RJ. Hallazgo de *Gnathostoma binucleatum* (Nematodo: Spirurida) en felinos silvestres y el papel de peces dulceacuícolas y oligohalinos como vectores de la gnathostomiasis humana en la cuenca baja del río Papaloapan, Oaxaca-Veracruz, México. *An Inst Cienc Mar Limnol, Universidad Nacional Autónoma de México* 1991;18:137-155.
8. ALVAREZ-GUERRERO C, MUÑOZ-GUZMAN MA, BUENDÍA-JIMÉNEZ JA, ALBA-HURTADO F. *Gnathostoma binucleatum*: Pathological and parasitological aspects in experimentally infected dogs. *Exp Parasitol* 2011;127:84-89.
9. MIYAZAKI I. Studies on *Gnathostoma* occurring in Japan (Nematoda: Gnathostomidae) II.- Life history of *Gnathostoma* and morfological comparison on its larval forms. *Kyushu J Med Sci* 1954;2:122-143.
10. MARTINEZ-SALAZAR EA, LEON-REGAGNON V. Confirmation of *Gnathostoma binucleatum* Almeida-Artigas, 1991, Advanced third-stage larvae in Tres Palos lagoon, Mexico, by morphological and molecular data. *J Parasitol* 2005;91:962-965.
11. ALBA-HURTADO F. *Parasitología Veterinaria: Manual de Laboratorio*. México DF: Universidad Nacional Autónoma de México, 2007.
12. MUÑOZ-GUZMAN MA, CUELLAR-ORDAZ JA, VALDIVIA-ANDA G, BUENDIA-JIMENEZ JA, ALBA-HURTADO F. Correlation of parasitological and immunological parameters in sheep with high and low resistance to haemonchosis. *Can J Anim Sci* 2006;86: 363-371.

13. BRADFORD MM. A rapid and sensitive method for the quantitation of microgram quantities of protein utilizing the principle of protein dye binding. *Anal Biochem* 1976;72: 248-254.
14. MAGNAVAL J, FABRE R, MAURIÈRES P, CHARLET J, LARRARD B. Application of the Western blotting procedure for the immunodiagnosis of human toxocariasis. *Parasitol Res* 1991;77: 697-702.
15. ANDERSEN JK. Semidry electroblotting-transfer using equipment without buffer vessel. In: Bjerrum OJ, Heegaard NHH, editors. *CRC Handbook of Immunoblotting of Proteins*. Boca Raton, Florida: CRC Press, 2000: 79-85.
16. MUÑOZ-GUZMÁN MA, ALBA-HURTADO F. Antígenos de secreción-excreción de *Toxocara canis* reconocidos por cachorros del área metropolitana de la Ciudad de México. *Vet. Méx* 2010;41:59-64.
17. KOGA M, AKAHANE H, OGATA K, LAMOTE-ARGUMEDO R, OSORIO-SARABIA D, GARCIA-PRIETO L *et al.* Adult *Gnathostoma cf. binucleatum* obtained from dogs experimentally infected with larvae as an etiological agent in Mexican gnathostomiasis : External morphology. *J Helm Soc Wash* 1999;66: 41-46.
18. MIYAZAKI I. *Gnathostoma* and Gnathostomiasis in Japan. *Progress of Medical Parasitology in Japan*. Meguro Parasitological Museum 1966;3:531-586.
19. VAN DER MERWE LL, KILBERGER RM, CLIFT S, WILLIAMS M, KELLER N, NAIDOO V. *Spirocera lupi* in the dog: A review. *Vet J* 2008;176:294-309.
20. SOUKSBY E JL. *Helminths, Arthropods and Protozoa of Domesticated Animals*. Philadelphia: Lea & Febiger, 1982.
21. ALBA-HURTADO F, MUÑOZ-GUZMAN MA, VALDIVIA-ANDA G, TORTORA JL, ORTEGA-PIERRES MG. *Toxocara canis*: Larval migration dynamics, detection of antibody reactivity to larval excretory-secretory antigens and clinical findings during experimental infection of gerbils (*Meriones unguiculatus*). *Exp Parasitol* 2009;122: 1-5.
22. JUNGERY M, CLARK NWT, PARKHOUSE RM. A major change in surface antigens during the maturation of newborn larvae of *Trichinella spiralis*. *Mol Biochem Parasitol* 1983;7:101-109.
23. MAIZELS RM, MEGHJI M, OGILVIE BM. Restricted sets of parasite antigens from the surface of different stages and sexes of the nematode parasite *Nippostrongylus brasiliensis*. *Immunology* 1983;48: 107-121.
24. CABALLERO-GARCIA ML, ALMEYDA-ARTIGAS RJ, MOSQUEDA-CABRERA MA, JIMENEZ-CARDOSO E. *Gnathostoma binucleatum*: Excretion-secretion antigen analysis obtained from advanced third-stage larvae in *in vitro* culture. *Exp Parasitol* 110, 140-145;2005.