



Revista de Especialidades Médico-Quirúrgicas

ISSN: 1665-7330

revespmedquir@issste.gob.mx

Instituto de Seguridad y Servicios Sociales de  
los Trabajadores del Estado  
México

Yalaupari Mejía, Juan Pablo; Arizmendi Villanueva, Roberto; Cruz Ramírez, José Luis; Reséndiz  
Hernández, Dora; Mendoza Miranda, Jaime

Citomegalovirus congénito. Informe de caso

Revista de Especialidades Médico-Quirúrgicas, vol. 15, núm. 1, enero-marzo, 2010, pp. 38-40

Instituto de Seguridad y Servicios Sociales de los Trabajadores del Estado

Mexico, México

Disponible en: <http://www.redalyc.org/articulo.oa?id=47312360007>

- Cómo citar el artículo
- Número completo
- Más información del artículo
- Página de la revista en redalyc.org

redalyc.org

Sistema de Información Científica

Red de Revistas Científicas de América Latina, el Caribe, España y Portugal

Proyecto académico sin fines de lucro, desarrollado bajo la iniciativa de acceso abierto

## Citomegalovirus congénito. Informe de caso

Juan Pablo Yalaupari Mejía,\* Roberto Arizmendi Villanueva,\*\* José Luis Cruz Ramírez,\*\* Dora Reséndiz Hernández,\*\* Jaime Mendoza Miranda\*\*

### RESUMEN

Se realizó el estudio de un recién nacido en el Hospital de la Mujer con sospecha de infección congénita por citomegalovirus de acuerdo con las manifestaciones clínicas referidas en la bibliografía médica, por lo que se efectuó estudio de anticuerpo IgM virus específica para citomegalovirus en el suero de recién nacido y se realizó ultrasonografía transfontanelar para la búsqueda de calcificaciones periventriculares. Con base en las manifestaciones clínicas, exámenes de laboratorio y ultrasonografía se le diagnosticó al recién nacido prematuro infección congénita por citomegalovirus; se procedió a administrar ganciclovir.

**Palabras clave:** enfermedad por inclusión, citomegalovirus, TORCH.

### ABSTRACT

It is performed a study of a new born at the Hospital de la Mujer with a high suspicious of congenital cytomegalovirus infection according to the clinical features in the medical literature and study of virus-specific IgM antibody for cytomegalovirus in the blood serum as well as a transfontanelar ultrasonography to search periventricular calcifications. It is diagnosed of congenital cytomegalovirus infection in a premature newborn made on clinical, laboratory and ultrasound grounds. Ganciclovir was given to the newborn.

**Key words:** inclusion disease, cytomegalovirus, TORCH.

El citomegalovirus pertenece a la familia de los *Herpesvirus*, es un virus ADN altamente específico de la especie y sólo las cepas humanas provocan enfermedad en los seres humanos. El citomegalovirus puede causar infección primaria, quedarse latente y reactivarse posteriormente.

La infección congénita es la causa más común de infección intrauterina y aproximadamente 1% de todos los recién nacidos están infectados congénitamente por

citomegalovirus. Aunque la infección congénita muestra un espectro de manifestaciones, suele ser asintomática desde el punto de vista clínico.

La infección también es parte del complejo TORCH (toxoplasmosis, rubéola, citomegalovirus, herpes, otros). La mayoría de los recién nacidos infectados son asintomáticos y cuando hay síntomas es probable que sean el resultado de una infección primaria en la madre durante el embarazo, a diferencia de los recién nacidos congénitamente infectados por infección materna recurrente.<sup>1,2</sup> De ahí la importancia del diagnóstico temprano y oportuno para iniciar tratamiento antiviral y evitar secuelas permanentes como sordera y trastornos cognitivos.

Se reporta el caso clínico de un recién nacido con enfermedad por inclusión citomegálica generalizada.

### DESCRIPCIÓN DEL CASO

Recién nacido del sexo masculino de 36 semanas de gestación diagnosticado por el método Capurro, obtenido por parto eutócico en el Hospital de la Mujer de la Secretaría de Salud el día 19 de septiembre de 2006,

\* Pediatra Infectólogo adscrito al Departamento de Epidemiología.

\*\* Médicos adscritos a la División de Neonatología. Hospital de la Mujer.

Correspondencia: Dr. JP Yalaupari M. Departamento de Epidemiología, Hospital de la Mujer. Prolongación Díaz Mirón 374, colonia Santo Tomás, CP 11340, México, DF. Correo electrónico: juanyalaupari@yahoo.com.mx

Recibido: noviembre, 2009. Aceptado: diciembre, 2009.

Este artículo debe citarse como: Yalaupari-Mejía JP, Arizmendi-Villanueva R, Cruz-Ramírez JL y col. Citomegalovirus congénito. Informe de caso. Rev Esp Med Quir 2010;15(1):38-40.

La versión completa de este artículo también está disponible en: [www.nietoeditores.com.mx](http://www.nietoeditores.com.mx)

quien lloró y respiró al momento de nacer. Se le calificó con APGAR de 7 a 8 en el minuto 1 y 5 de vida. Con peso de 1,630 g, talla de 43 cm, fontanela anterior de 8 x 4 cm, fontanela posterior de 2 x 1 cm y perímetro cefálico de 27 cm. El tórax y los campos pulmonares se encontraron bien ventilados. Los latidos cardiacos se escucharon rítmicos y de buena intensidad de 140x', sin fenómenos auscultatorios agregados. Se observó el abdomen globoso a expensas de organomegalias: borde hepático de 9-8-6 cm debajo del borde costal derecho, esplenomegalia de 5 cm debajo del borde costal izquierdo. El área genital estaba de acuerdo con la edad y sexo. El tono muscular se encontró conservado, con llenado capilar de 2". Su piel y tegumentos mostraban Petequias diseminadas en el tronco, el abdomen y las extremidades y púrpuras de 3 mm de diámetro en el tronco y el abdomen.

#### Antecedentes relevantes

La madre es originaria del DF, con residencia en Tlal-nepantla, Estado de México, con escolaridad hasta primaria. No refiere ningún tipo de infección, exantema durante la gestación ni antecedente patológico. Tampoco tuvo valoración feto-placenta-líquido amniótico durante el embarazo, acudió a consulta prenatal en cuatro ocasiones.

#### Cuadro clínico

Al momento de nacer se observaron las siguientes manifestaciones: Petequias, púrpura, microcefalia, palidez de tegumento, ictericia, hepatomegalia, esplenomegalia, distensión abdominal a expensas de organomegalias, además de verse pequeño para la edad gestacional y estar bien hidratado. Las primeras biometrías hemáticas mostraron los datos referidos en el cuadro 1.

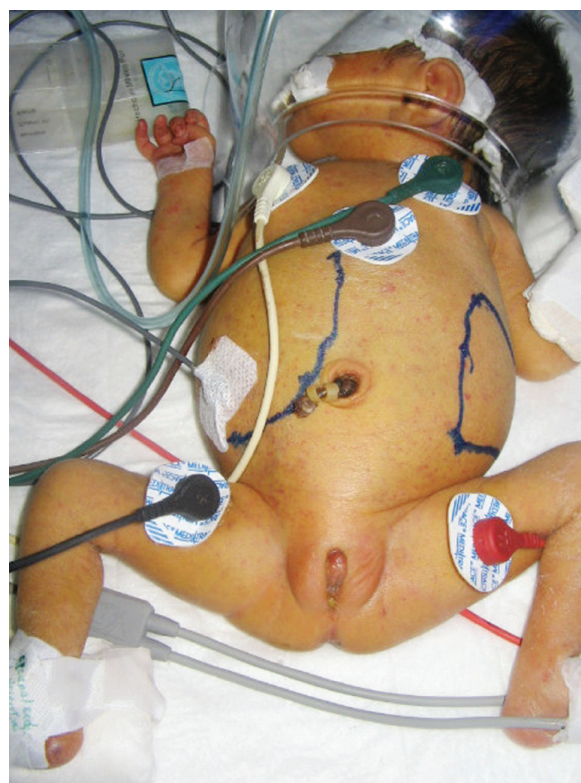**Cuadro 1.** Exámenes de laboratorio

Fecha	Leucocitos K/mcL	Neutrófilos K/mcL	Linfocitos K/mcL	Monocitos K/mcL	Plaquetas K/mcL	Hemoglobina g/dL
19/09/06	31,600	-	-	-	43,000	15.5
21/09/06	11,300	-	-	-	15,000	16.2
25/09/06	15,400	-	-	--	27,000	13.3

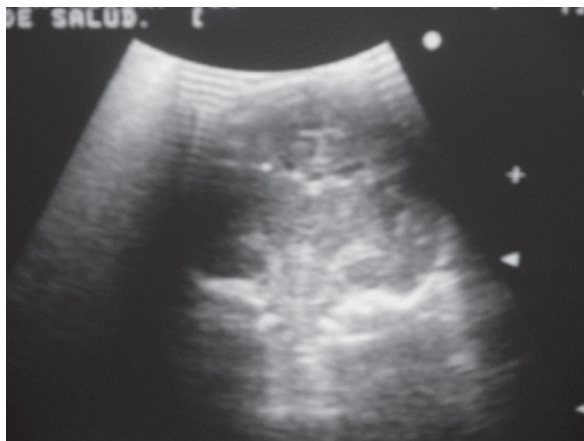
K: constante de unidades en miles.

#### Diagnóstico

El diagnóstico de citomegalovirus congénito se realizó con base en el historial clínico (pequeño para la edad gestacional, microcefalia, Petequias, púrpura, hepatoesplenomegalia, coriorretinitis, ictericia, figura 1); la serología del recién nacido fue IgM-anti-CMV positiva en ELISA y la serología materna se mostró positiva a IgG-anti-CMV y negativa a IgM-anti-CMV. Asimismo, se realizó un ultrasonido transfontanelar coronal que reportó calcificaciones periventriculares (figura 2).



**Figura 1.** Recién nacido pretérmino con importante hepatoesplenomegalia, ictericia y Petequias diseminadas.



**Figura 2.** Ultrasonido transfontanelar, corte coronal medio: imágenes hiperecogénicas delimitadas periventriculares (ventrículos laterales) que corresponden a calcificaciones.

### Tratamiento

El recién nacido recibió ganciclovir a dosis de 6 mg/kg, paquete plaquetario para tratar su trombocitopenia, paquete globular para corrección de la anemia y antimicrobianos de amplio espectro para combatir sepsis neonatal añadida. La evolución del recién nacido fue estable y su pronóstico inmediato de vida fue bueno, pero malo para la función neurológica y auditiva.

### DISCUSIÓN

La infección congénita por citomegalovirus, que es parte del complejo TORCH, es una infección poco frecuente en nuestro ambiente, ya que en los países en desarrollo como México, la mayoría de los niños a la edad de tres años ya tienen contacto con el citomegalovirus.<sup>3-5</sup> Por lo

general, como en el caso descrito, el cuadro clásico de enfermedad por inclusión citomegálica generalizada es resultado de una infección primaria en la madre durante el embarazo o una reactivación durante éste que se transmite al feto o tiene una reinfección de diferente cepa de citomegalovirus. Cerca de 90% de estos infantes tendrán complicaciones que incluyen pérdida de la audición sensorineural, alteraciones del habla, coriorretinitis, atrofia óptica, microcefalia, parálisis cerebral y retraso mental.<sup>6</sup> Por lo anterior, el pronóstico del recién nacido, a pesar de la administración de antivirales para mejorar la función del desarrollo neurológico, es sombrío a causa del daño al sistema nervioso central *in utero*. Los esfuerzos de prevención se han enfocado en el desarrollo de una vacuna segura y efectiva contra el citomegalovirus.

### REFERENCIAS

1. Boppana SB, Fowler KB, Britt WJ. Symptomatic congenital cytomegalovirus infection in infants born to mothers with preexisting immunity to cytomegalovirus. *Pediatrics* 1999;104:55-60.
2. Noyola DE, Mejía Elizondo AR, Canseco Lima JM, et al. Congenital cytomegalovirus infection in San Luis Potosi, México. *Pediatr Infect Dis J* 2003;22:89-90.
3. Noyola DE, Valdez Lopez BH, Hernandez Salinas AE, et al. Cytomegalovirus excretion in children attending day-care centers. *Arch Med Res* 2005;36:590-593.
4. Noyola DE, Demmler GJ, Nelson CT, et al. Early predictors of neurodevelopmental outcome in symptomatic congenital cytomegalovirus infection. *J Pediatr* 2001;138:325.
5. Polanco Marini GG, Puerto Solis M, Gonzalez Losai MR y col. Prevalencia e incidencia de infección por citomegalovirus en mujeres embarazadas del estado de Yucatán. México. *Rev Biomed* 1996;7:127-131.
6. Yeager AS, Palmubo PE, Malachowski N, et al. Sequelae of maternally derived cytomegalovirus infections in premature infants. *J Pediatr* 1983;102:918-922.