



Revista de Especialidades Médico-Quirúrgicas

ISSN: 1665-7330

revespmedquir@issste.gob.mx

Instituto de Seguridad y Servicios Sociales de
los Trabajadores del Estado
México

Reynoso Marengo, Marco Tulio; Gil Romero, María Gabriela; Castro Vargas, Luz Elena; Farfán Morales, José Eduardo
Hipertransaminasemia persistente asociada con enfermedad por almacenamiento de a1-antitripsina (a1-AT)
Revista de Especialidades Médico-Quirúrgicas, vol. 17, núm. 3, julio-septiembre, 2012, pp. 214-217
Instituto de Seguridad y Servicios Sociales de los Trabajadores del Estado
Mexico, México

Disponible en: <http://www.redalyc.org/articulo.oa?id=47324564013>

- Cómo citar el artículo
- Número completo
- Más información del artículo
- Página de la revista en redalyc.org

redalyc.org

Sistema de Información Científica
Red de Revistas Científicas de América Latina, el Caribe, España y Portugal
Proyecto académico sin fines de lucro, desarrollado bajo la iniciativa de acceso abierto

Hipertransaminasemia persistente asociada con enfermedad por almacenamiento de α 1-antitripsina (α 1-AT)

Marco Tulio Reynoso Marengo,* María Gabriela Gil Romero,** Luz Elena Castro Vargas,***
José Eduardo Farfán Morales****

RESUMEN

El déficit de α 1-antitripsina (α 1-AT) es una enfermedad autosómica recesiva por alteración en el cromosoma 14. La α 1-AT es un inhibidor sérico de proteasa que inactiva elastasas de neutrófilos. La variante con alelo M sintetiza concentraciones normales de α 1-AT, las variantes con alelos Z y S muestran concentraciones deficientes (< 35% de la concentración normal). Puede manifestarse como enfermedad pulmonar, hepática o dérmica. Se comunica el caso de una paciente de 54 años de edad con diagnóstico de hernia hiatal (2006), que fue programada para intervención quirúrgica. Sin embargo, los resultados preoperatorios de laboratorio revelaron hipertransaminasemia, por lo que se inició protocolo de estudio de hepatopatía. El ultrasonido mostró daño hepático difuso y litiasis vesicular. Se le realizó colecistectomía y biopsia hepática. Se llegó al diagnóstico histopatológico de colestasis, hiperplasia de conductos biliares, pericolangitis y colecistitis crónica litiásica. La paciente continuó con hipertransaminasemia, por lo que se tomó una biopsia hepática de control, la cual corroboró lesión hepática causada por deficiencia de α 1-antitripsina.

Palabras clave: hipertransaminasemia, deficiencia, α 1-antitripsina.

ABSTRACT

Alpha1-antitrypsin deficiency (α 1-AT) is a recessive autosomal disease by disorder of chromosome 14. α 1-AT is a protease inhibitor of neutrophil elastasas. Variant with M allele synthesized normal level of α 1-AT, Z and S allele, deficient levels (<35% normal level). The presentation is variable: adult emphysema, hepatic or skin disease. We report the case of a 54-year-old female patient with hiatal hernia (2006). Preoperative laboratory tests showed high aminotransferases; so hepatic study was implemented. USG reported widespread hepatic damage and gallbladder stones. We performed cholecystectomy and hepatic biopsy. Histopathologic diagnosis was: cholestasis, duct hyperplasia, cholangitis and chronic cholecystitis with lithiasis. Patient suffered high aminotransferases persistence. Control hepatic biopsy revealed hepatic injury indicative of alpha1-antitrypsin deficiency.

Key words: high aminotransferases, deficiency, alpha1-antitrypsin.

* Jefe del Servicio de Medicina Interna.

** Médica adscrita al Servicio de Anatomía Patológica.

*** Médica adscrita al Servicio de Medicina Interna.
Hospital General Dr. Darío Fernández Fierro, ISSSTE.

**** Técnico histopatólogo, Instituto Nacional de Pediatría.

Correspondencia: Dr. Marco Tulio Reynoso Marengo. Hospital General Dr. Darío Fernández Fierro. Av. Revolución 1182, colonia San José Insurgentes, CP 03900.

Correo electrónico: mreynosomarengo@yahoo.com

Recibido: mayo, 2012. Aceptado: julio, 2012.

Este artículo debe citarse como: Reynoso-Marengo MT, Gil-Romero MG, Castro-Vargas LE, Farfán-Morales JE. Hipertransaminasemia persistente asociada con enfermedad por almacenamiento de α 1-antitripsina (α 1-AT). Rev Esp Méd Quir 2012;17(3):214-217.

www.nietoeditores.com.mx

La α 1-antitripsina (α 1-AT) es una glucoproteína plasmática perteneciente a la familia de las serpinas, constituida por 394 aminoácidos (52 kDa); el gen codificador se localiza en el cromosoma 14, y es sintetizada predominantemente en el hígado, aunque los macrófagos, los enterocitos, las células de Paneth y las células pulmonares también pueden sintetizarla.

La α 1-AT tiene como función inhibir las proteasas de neutrófilos, principalmente de elastasa, catepsina G y proteinasa 3.¹

La deficiencia de α 1-AT fue descrita por primera vez en 1963 por Laurell y Eriksson en pacientes con enfise-

ma pulmonar severo.² Es una enfermedad autosómica recesiva que se distingue por bajas concentraciones de esta proteína; afecta principalmente al pulmón, lo que da lugar a enfisema, aunque también puede dañar al hígado por almacenamiento de esta tripsina en los hepatocitos. Se ha descrito que la deficiencia de α 1-AT puede producir paniculitis cutánea, aneurisma arterial, bronquiectasias y granulomatosis de Wegener. Existen más de 70 variantes alélicas de α 1-AT. El fenotipo más común de este sistema de inhibidores de proteasas (Pi) es PiM; los alelos que causan deficiencia son los tipos PiZ y PiS. Los individuos portadores de cualquiera de estos dos alelos sufren anomalías hepáticas.^{3,4}

CASO CLÍNICO

Una mujer de 54 años de edad, que tenía un hermano con neumopatía en estudio, refirió tabaquismo activo (índice tabáquico: 17.5) e hipertensión arterial sistémica con evolución de 14 años y manejo farmacológico. Se le inició estudio por dispepsia crónica. La endoscopia reveló hernia hiatal, mientras que el análisis histopatológico reportó esofagitis y gastritis crónica. Se programó para intervención quirúrgica. Los estudios preoperatorios arrojaron hipertransaminasemia, por lo que se realizó protocolo de estudio de hepatopatía (Cuadro 1). El panel viral de hepatitis fue negativo. Las imágenes ultrasonográficas fueron compatibles con daño hepático difuso y litiasis vesicular. El perfil TORCH resultó negativo. Los anticuerpos antimúsculo liso, antinucleares y antimitocondriales también fueron negativos, al igual que alfa fetoproteína, antígeno carcinoembrionario y CA 19-9. Se

efectuó colecistectomía laparoscópica, biopsia hepática y análisis histopatológico, cuyos resultados permitieron diagnosticar colestasis, hiperplasia de conductos biliares y pericolangitis (2006).

A dos años de seguimiento (2008) persistía la hipertransaminasemia, por lo que se efectuó biopsia hepática de control, Q-647-08 teñidas con hematoxilina y eosina y tinciones especiales que mostraron glóbulos positivos para ácido peryódico de Schiff (PAS) en los hepatocitos periportales; el tricrómico de Masson indicó fibrosis, y el análisis inmunohistoquímico con anticuerpos anti- α 1-AT fue intensamente positivo (Figuras 1 a 4).

La cuantificación de α 1-AT sérica mediante nefelometría fue de 148 mg/dL (83-199 mg/dL). El gammagrama hepatoesplénico reveló distribución normal del radiofármaco. La espirometría fue normal y la tomografía de tórax no mostró alteraciones.

Se hicieron fotomicrografías de biopsia hepática (Q-647-08) con tinción de hematoxilina y eosina, tricrómico de Masson, ácido peryódico de Schiff y análisis inmunohistoquímico con anticuerpos anti- α 1-AT.

DISCUSIÓN

La deficiencia de α 1-AT es uno de los trastornos hereditarios más comunes en Europa; su prevalencia varía de un país a otro e incluso de una región a otra dentro del mismo país. Se estima que la incidencia de deficiencia de α 1-AT PiZZ alcanza su grado máximo en personas de origen escandinavo, puesto que afecta a uno por cada 1,600 a 2,000 nacidos vivos. En Estados Unidos,

Cuadro 1. Resultados de las pruebas de funcionamiento hepático, colesterol, triglicéridos (TG) y albúmina sérica (Alb)

Fecha	Colesterol	TG	Alb	TGO	TGP	ALP	BT	BD	BI	GGT
Oct/95	210	82	4.8							
Ene/06	196	78		164	201	153	0.49			
Feb/06	193	87	4.37	176	226	151	0.48	0.11	0.4	154
Mayo/06				354	378	226	0.26	0.03	0.2	
Sep/06	244	79	3.5							438
Feb/07	236	83	4.3	232	313	256	0.42	0.16		
Mayo/07	244	84		199	261		0.51	0.12	0.3	
Ago/07				249	295	228				
Julio/08				250	295	340	0.39	0.10	0.3	

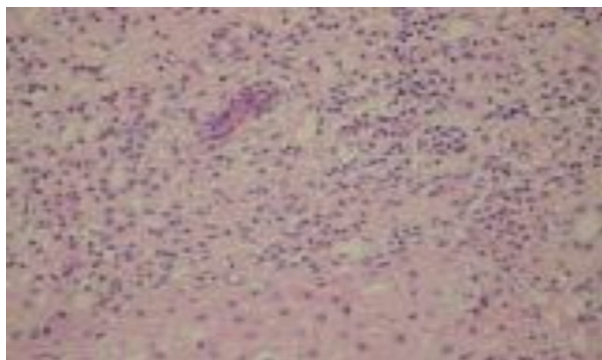


Figura 1. Biopsia hepática con hiperplasia colangiolar y pericolangitis (HyE).

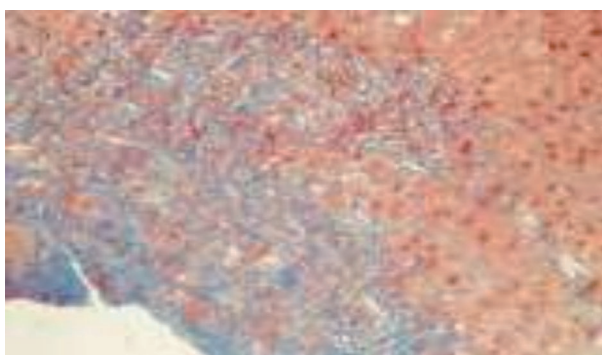


Figura 2. Biopsia hepática con fibrosis sinusoidal (tricrómico de Masson).

la deficiencia homocigótica en la población blanca es de un caso por cada 6,700 nacidos vivos; sin embargo, estudios posteriores revelaron que la incidencia es casi idéntica a la de los países escandinavos.^{5,6}

Variantes alélicas de α 1-AT

Normales: alelos que codifican moléculas de α 1-AT normofuncionantes y en concentraciones normales.

Deficientes: alelos asociados con concentraciones de α 1-AT disminuidas, que pueden funcionar normalmente o no.

Nulas: alelos asociados con concentraciones indetectables en suero.

Disfuncionales: alelos que codifican moléculas de α 1-AT en concentraciones normales pero con función alterada.

La mutación del gen serpina induce la sustitución de lisina por glutamina en la posición 342, lo cual

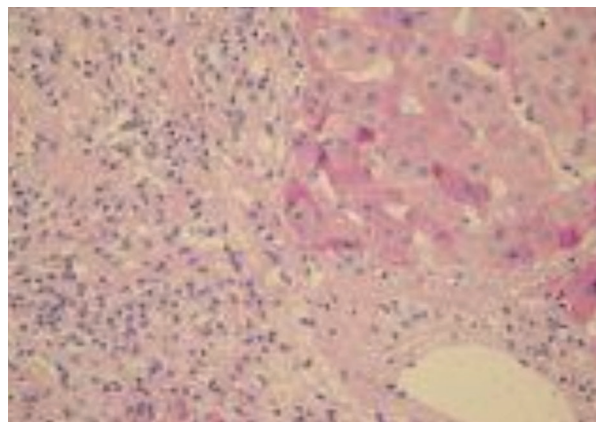


Figura 3. Biopsia hepática con glóbulos intracitoplásmicos PAS-diastasa positivos.

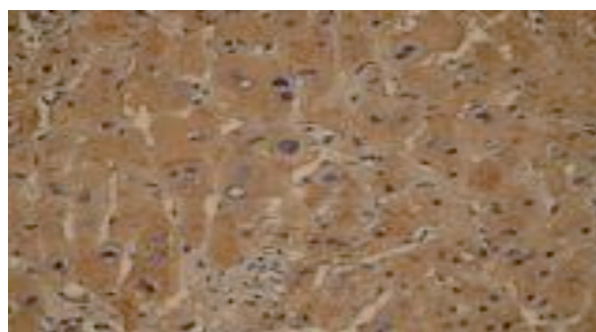


Figura 4. Inmunohistoquímica con anticuerpo anti- α -1 antitripsina intensamente positiva.

condiciona un plegamiento anormal de la enzima y su polimerización que resulta en su retención en el retículo endoplásmico de los hepatocitos. Lo anteriormente descrito se explica debido a que existen unas moléculas denominadas chaperones, encargadas del control de calidad en el retículo endoplásmico, cuya función es la degradación de proteínas mal ensambladas y plegadas (sistema proteosoma-ubiquitina). Con la retención de α 1-AT mutante se retrasa su destrucción, por lo que tiende a almacenarse (enfermedad por almacenamiento de α 1-AT).⁶

Aunque la afección hepática ocurre principalmente en la infancia, también se vincula con hepatopatía crónica y carcinoma hepatocelular en los adultos. El enfisema pulmonar se debe a destrucción proteolítica no contrarrestada del tejido conjuntivo ante procesos inflamatorios; en cambio, la hepatopatía es consecuencia del efecto tóxico de la α 1-AT almacenada.^{1,6,7}

La asociación entre el fenotipo PiZZ y la hepatopatía por almacenamiento de α 1-AT en adultos debe sospecharse cuando existen altas concentraciones de transaminasas, hiperbilirrubinemia de predominio directo, hepatomegalia asintomática, datos de hipertensión portal y signos y síntomas de colestasis (nivel de evidencia A), una vez excluidas otras causas de origen viral, autoinmunitario, tóxico, etcétera.^{7,8}

Para el diagnóstico, se requiere la determinación del fenotipo de α 1-AT sérica a través del enfoque isoeléctrico o electroforesis en agarosa a pH ácido. Las pruebas de concentración serológica son útiles para la detección, pero es indispensable el fenotipo en la mayoría de los casos de hepatopatía crónica en jóvenes y adultos.

En el caso comunicado, se encontró elevación de transaminasas en los estudios preoperatorios, por lo que se inició protocolo de estudio de hepatopatía crónica, aunque los resultados fueron negativos. La biopsia hepática inicial sólo corroboró un proceso inflamatorio crónico e hiperplasia colangiolar. Dos años después de la intervención, persistía la hipertransaminasemia, por lo que se comentó con los clínicos la posibilidad de que la paciente tuviera daño hepático por deficiencia de α 1-AT. Se sugirió practicar una biopsia hepática de control con tinciones especiales y un análisis inmunohistoquímico, debido a las inclusiones globulares intracitoplásmicas PAS-diestasa-positivas con anticuerpos anti- α 1-AT; ambos resultaron intensamente positivos. También se cuantificó la α 1-AT sérica mediante nefelometría, el valor fue de 148 mg/dL (83-199 mg/dL).

CONCLUSIONES

La afección hepática por deficiencia de α 1-AT es una presentación poco frecuente o subdiagnosticada. La enfermedad hepática en el adulto puede manifestarse como una hepatitis crónica con o sin cirrosis, y el riesgo de padecerla se incrementa con el envejecimiento. Los hallazgos bioquímicos e histopatológicos pueden ser similares a los de la enfermedad hepática alcohólica del adulto, lo cual crea confusión diagnóstica.⁹ Una vez descartadas otras posibles causas, la mayor parte de

las hepatopatías crónicas de origen no definido quedan englobadas en las llamadas "hepatopatías criptogénicas", por lo que se sugiere que se incluyan en los diagnósticos diferenciales. Asimismo, se recomienda la toma de biopsias hepáticas, ya que con el auxilio de técnicas especiales de inmunohistoquímica puede determinarse el origen viral y enfermedades por almacenamiento, como en este caso.

Las concentraciones séricas de α 1-AT calculadas por nefelometría estuvieron dentro de los parámetros normales, por lo que se concluyó que la paciente podría tener un fenotipo de la variante disfuncional y no una variante deficiente. Se prefiere el concepto de enfermedad por almacenamiento de α 1-AT cuando el daño sólo se identifica en la glándula hepática, sin afección pulmonar aparente y con concentraciones normales de α 1-AT; sin embargo, esta paciente tenía antecedente de tabaquismo y su hermano padecía neumopatía en estudio, lo cual puede derivar en un efecto sinérgico al daño pulmonar, por lo que debe insistirse en la abstinencia de dicho hábito.

REFERENCIAS

1. Carrell RW, Lomas DA. Alpha1-antitrypsin deficiency, a model for conformational diseases. *N Engl J Med* 2002;346(1):45.
2. Stoller JK, Aboussouan LS. A1-antitrypsin deficiency. *Lancet* 2005;365:2225-2236.
3. Kumar V. Robbins & Cotran Patología estructural y funcional. 8ª ed. Barcelona: Elsevier Saunders, 2010;864-866.
4. Rosai and Ackerman. *Surgical Pathology*. 10th ed. China: Elsevier Saunders, 2011;898.
5. Blanco I, de Serrres FJ, Fernández-Bustillo E, Lara B, Miravittles M. Estimated numbers and prevalence of PI*S and PI*Z alleles of α 1-antitrypsin deficiency in European countries. *Eur Respir J* 2006;27:77-84.
6. Schiff ER. *Hígado*. Madrid: Lippincott Williams-Wilkins, 2007;1211-1233.
7. American Thoracic Society. Guidelines for the approach to the patient with severe hereditary alpha1-antitrypsin deficiency. *Am J Respir Crit Care Med* 2003;168:818-900.
8. Perlmutter DH. DisAlpha-1-antitrypsin deficiency: diagnosis and treatment. *Clin Liver Dis* 2004;8:839-859.
9. Teckman JH, Lindbland D. Alpha-1-Antitrypsin deficiency: Diagnosis, pathophysiology, and management. *Curr Gastroenterol Rep* 2006;8:14-20.