



Salud en Tabasco

ISSN: 1405-2091

revista@saludtab.gob.mx

Secretaría de Salud del Estado de Tabasco

México

Alvarez-Solís, Rubén M.; Reyes-Magaña, Juan G.; Vargas-Vallejo, Marcela del P.; Ulloa-Patiño,
Patricia; Bulnes-Mendizabal, David

Divertículo de Meckel

Salud en Tabasco, vol. 8, núm. 2, agosto, 2002, pp. 51-57

Secretaría de Salud del Estado de Tabasco

Villahermosa, México

Disponible en: <http://www.redalyc.org/articulo.oa?id=48708202>

- Cómo citar el artículo
- Número completo
- Más información del artículo
- Página de la revista en redalyc.org

redalyc.org

Sistema de Información Científica

Red de Revistas Científicas de América Latina, el Caribe, España y Portugal

Proyecto académico sin fines de lucro, desarrollado bajo la iniciativa de acceso abierto

Divertículo de Meckel

Rubén M. Álvarez-Solís,⁽¹⁾ Juan G. Reyes-Magaña,⁽¹⁾ Marcela del P. Vargas-Vallejo,⁽¹⁾ Patricia Ulloa-Patíño,⁽²⁾ David Bulnes-Mendizabal⁽²⁾

rubenalsol@hotmail.com

RESUMEN

Introducción. Las alteraciones del conducto onfalomeséntérico son un grupo de anomalías raras, siendo la presentación más frecuente el divertículo de Meckel que tiene una incidencia del 2% en la población.

Material y métodos. Con el objetivo de conocer la forma de presentación más frecuente y sus complicaciones se realizó un estudio de tipo observacional, retrospectivo y descriptivo en el cual se revisaron los expedientes de pacientes que presentaron el diagnóstico postquirúrgico de divertículo de Meckel, confirmados también por los reportes histopatológicos obtenidos por el servicio de patología del Hospital del Niño “Dr. Rodolfo N. Padrón” en un período de 10 años comprendido de 1987 a 1997.

Resultados. se incluyeron para su estudio 19 expedientes de pacientes con diagnóstico postquirúrgico de divertículo de Meckel. Se excluyeron 25 que no contaron con los datos suficientes en el expediente para su estudio. Encontrando 16 (84%) casos masculinos y solo 3 (16%) pacientes del sexo femenino. La edad de presentación más frecuente fue en el grupo escolar y menores de un año. La obstrucción intestinal fue la causa más frecuente de ingreso con diagnóstico postoperatorio de volvulus o hernia interna. Solo 4 casos con antecedente de sangrado transrectal. La mucosa ectópica se encontró en 7 pacientes (36.8%), 5 (26.3%) gástrica y 2 (10.5%) con mucosa pancreática.

Discusión. La incidencia del divertículo de Meckel en la población estudiada fue de 3.9 en el municipio del Centro, sin embargo, no se pudo medir en el resto de los municipios, siendo una incidencia similar a la reportada en la literatura. El sexo masculino fue el más afectado, siendo el 84% de los casos. El mayor predominio por edad fue en la etapa escolar con el 31% seguido de la edad preescolar y lactantes mayores con el 21%.

Palabras claves: *divertículo de Meckel, volvulus, hernia interna, Helicobacter pilory.*

SUMMARY

Introduction. The alterations of conduit omphalomesenteric are a group of rare anomalies; the most frequent presentation

being Meckel's diverticulum that has an incidence of 2% in the population

Material and Methods. With the objective to know its most frequent forms of presentation and its complications, an observational, descriptive and retrospective study was made of Meckel's diverticulum. In this study, case files were reviewed of patients with diagnosed post-surgical Meckel's diverticulum, that were confirmed by reports from the histopathology of the patients by the service of pathology of the Children's Hospital “Dr. Rodolfo Nieto Padron” over a period of 10 years from 1992 to 1997.

Results. The study included 19 case files of patients with diagnosed post-surgical Meckel's Diverticulum. 25 were excluded on the basis of sufficient data in the case files. 16 patients (84%) were male and 3 (16%) female.

The most frequent presentation of this disease was found in school aged children and children less than one year of age. Intestinal obstruction was the most common reason for admittance to the hospital with these patients who presented post operative internal hernia or volvulus. Only 4 cases had antecedents of rectal bleeding. In 7 (36.8%) patients was found ectopic mucus, and 5 (26.3%) gastric mucus and 2 (10.5%) with pancreatic mucus.

Discussion. Discussed, are the forms of presentation, and complications associated with mobility and their relation with histopathological findings.

Keywords: *Meckel's diverticulum, volvulus, internal hernia, helicobacter pilory.*

INTRODUCCIÓN

En el desarrollo embrionario, el intestino primitivo está conectado al saco a través del conducto vitelino. El conducto onfalomeséntérico empieza a involucionar durante la quinta semana de gestación y para la sexta, normalmente no existe conexión entre el intestino primitivo y la pared abdominal anterior. Un espectro de hallazgos patológicos se puede relacionar con la falta de involución completa incluyendo fístula onfalomesenterica, seno umbilical, quiste umbilical o divertículo de Meckel.¹

El divertículo de Meckel es la anomalía congénita más común del tracto gastrointestinal. Es un reto diagnóstico

⁽¹⁾ División de Cirugía Pediátrica, Hospital del Niño “Dr. Rodolfo Nieto Padrón,” S.S.

⁽²⁾ Servicio de Patología, Hospital del Niño “Dr. Rodolfo Nieto Padrón,” S.S.

ARTICULO ORIGINAL

desde su primer reporte por Fabricus Hildanus en 1598. En 1809, Johan Meckel fue el primero en describir la anatomía y la embriología del divertículo como un remanente del conducto onfalomesenterico.² Una incidencia del 2% es comunmente aceptada en la población general, pero la forma de presentación y sus complicaciones son cifras variables y controversiales.^{3,4} Soltero y Bill estiman que el riesgo de desarrollar síntomas es de 4 a 6% y el riesgo de complicaciones disminuyen con la edad.⁵

En el área de urgencias de nuestra unidad, los ingresos que se realizan es cerca del 50% de patologías de tipo abdominal por abdomen agudo. En muchas ocasiones el médico pediatra así como el cirujano pediatra, se encuentran ante un reto para el diagnóstico de estos pacientes. Sumándose a esto que en ocasiones no se cuenta con los medios de estudios de gabinete, la mayoría de los casos son diagnosticados clínicamente y confirmados en el transoperatorio, y pocas veces el diagnóstico de divertículo de Meckel es considerado dentro de los diagnósticos preoperatorios.

El presente trabajo pretende establecer la forma de presentación de esta patología en nuestra población, y la frecuencia real con la que se presenta en nuestra unidad. Así mismo conocer la forma de presentación quirúrgica mas frecuente en la población de pacientes que ingresan al Hospital del Niño "Dr. Rodolfo Nieto Padrón."

MATERIAL Y MÉTODOS

En un periodo de 10 años comprendido desde 1987 a 1997, se realizó un estudio de tipo observacional, retrospectivo y descriptivo en el cual se revisaron los expedientes clínicos de los pacientes que presentaron el diagnóstico postquirúrgico de divertículo de Meckel confirmados también por los reportes histopatológicos obtenidos por el servicio de patología, en el Hospital del Niño "Dr. Rodolfo Nieto Padrón",

Las variables analizadas fueron: antecedentes familiares, antecedentes prenatales y personales patológicos, edad, sintomatología, diagnóstico preoperatorio, hemoglobina de ingreso, procedimiento quirúrgico, complicaciones, antibióticos, alimentación parenteral y revisión de las muestras histopatológicas.

De los 44 casos registrados, fueron excluidos 25 pacientes con expediente incompleto, sin pieza en el servicio de patología, autopsias y mayores de 18 años de edad, estudiándose 19 pacientes.

RESULTADOS

Se incluyeron para su estudio 19 expedientes de pacientes con diagnóstico postquirúrgico de divertículo de Meckel.

Todos los pacientes ingresaron por cuadro clínico de abdomen agudo en el servicio de urgencias.

En los 19 divertículos estudiados existió una clara predominancia del sexo masculino, siendo 16 (84%) de los casos del sexo masculino, y solo 3 (16%) de los pacientes pertenecientes al sexo femenino.

Con el objeto de establecer la edad más frecuente de presentación en nuestros pacientes se agruparon distribuyéndose de acuerdo a los grupos etarios de edad (Tabla No. 1)

TABLA 1. Edades de los pacientes estudiados.

EDAD	No. de Pacientes	Porcentaje
RN	2	10.5
Lactante menor	5	26
Lactante mayor	2	10.5
Preescolar	3	15.5
Escolar	6	31.5
Adolescente	1	5
Total	19	100

Se observa que la edad escolar fue la mas afectada es decir los pacientes entre los 6 y 8 años de edad seguidos por los lactantes menores y los preescolares.

Sin embargo hay que señalar que aunque el predominio por grupos etarios perteneció a los escolares, si tomamos en cuenta las edades en forma aislada en los menores de un año se presentó un mayor número de casos de la muestra estudiada: 7 (36.5%).

En cuanto a la procedencia de los pacientes, el municipio del Centro presentó el mayor número, con 6 casos; el resto de los pacientes pertenecen a municipios circunvecinos de la ciudad de Villahermosa, el segundo lugar lo ocupó el estado de Chiapas con 3 casos, y 2 casos del estado de Campeche. (Tabla No. 2)

TABLA 2. Procedencia de los casos.

Procedencia	No. de casos
Tacotalpa	1
Jalpa	1
Jalapa	1
Huimanguillo	1
Comalcalco	2
Centro	6
Centla	1
Cárdenas	1
Juárez, Chis.	2
Pichucalco, Chis.	1
Campeche, Camp.	1
Palizada, Camp.	1

Casi en el 50% de los pacientes a su ingreso se identificó un cuadro franco de obstrucción intestinal. En otros seis pacientes el cuadro fue de dolor abdominal con datos de abdomen agudo y sólo en 4 existía antecedente de sangrado.

(Tabla No. 3). De acuerdo a los antecedentes heredofamiliares obtenidos, se verificó en los pacientes como antecedentes en un caso abuela materna con diabetes, en otro caso epilepsia de tío, como únicos antecedentes familiares sin tener repercusión aparente en el diagnóstico de divertículo de Meckel.

Tres pacientes presentaban como antecedente personal patológico traumatismo abdominal. En el presente estudio se encontró el antecedente de 3 niños con trauma abdominal, que habían sufrido laparotomía exploradora por trauma. Uno de ellos aún con antecedente de trauma abdominal, llega con cuadro de abdomen agudo y se pensó en apendicitis aguda, el hallazgo fue en los tres casos divertículo de Meckel, uno de ellos perforado.

Los diagnósticos prequirúrgicos que con mayor frecuencia se presentaron, fue el de volvulus intestinal 9 (47%), seguido por el de apendicitis aguda 3 (15%), abdomen agudo e invaginación intestinal en tercer lugar con dos casos (10.5%) y en ningún momento se sospecho divertículo de Meckel en el diagnóstico preoperatorio. (Tabla No. 4)

TABLA 3. Frecuencia según el signo principal clínico a su ingreso.

Síntoma/Signo	No. de casos	Porcentaje
Obstrucción	9	47.3
Sangrado	4	21.0
Dolor	6	31.5
Total	19	100

TABLA 4. Diagnósticos preoperatorios.

Dx de ingreso	No. de casos	Porcentaje
Abdomen agudo	2	10.5
Apendicitis	3	15.7
Volvulus	9	47.3
Invaginación	2	10.5
Onfalocele	1	5.2
MARA*	1	5.2
Perforac. Píloro	1	5.2

* Malformación anorrectal alta.

Por medio de los diagnósticos transoperatorios se verificó predominio del volvulus y hernia interna, mientras que las malformaciones asociadas solo se observaron en dos casos. El divertículo perforado se presentó en cuatro casos. (Ver tabla No. 5)

En todos los casos se realizó laparotomía exploratoria y resección intestinal, presentando en el 84% (16) de los casos anastomosis termino terminal y en los tres pacientes restantes, se realizó ileostomía, las cuales posteriormente se cerraron con entero-entero anastomosis sin presentar ninguna complicación.

Nueve pacientes se trataron como casos complicados, de los cuales cinco presentaron complicaciones postoperatorias, ninguno ameritó reintervención quirúrgica.

Un paciente presentó hipotensión arterial, uno sepsis de etiología no determinada y desequilibrio hidroelectrolítico, y un paciente presentó dehiscencia de herida a los 18 días e hipertensión arterial secundaria.

En más del 50% de los casos por el estado clínico de los

TABLA 5. Diagnósticos postoperatorios.

Dx Postquirúrgico	No. de casos	Porcentaje
Peritonitis+D.M. Perforado	4	16
D.M. Hemorrágico	1	5
Diverticulitis	1	5
Obstr+Volvulus por D.M.	3	16
Obstr+Hernia Interna	6	37
Invaginación	2	10
Onfalocele+D.M.	1	5
MARA+D.M.	1	5

D.M.: Divertículo de Meckel

pacientes, exámenes de laboratorio y los hallazgos quirúrgicos, se les manejo con doble esquema antimicrobiano, el cual consistía en amikacina, ampicilina y sólo en un tercio de los pacientes se agregó metronidazol. En el caso que presentó sepsis como complicación, se cambió su esquema por dicloxacilina y ceftazidima.

En 11 casos se ameritó debido a las complicaciones o para mantener en reposo el tubo digestivo establecer el uso de nutrición parenteral total (NPT); siendo en promedio de 5.3 días mientras que en los 8 pacientes restantes no fue necesario el manejo de la misma.

De los 19 casos reportados en el presente estudio se analizaron las hemoglobinas de ingreso de estos pacientes y se encontró que en 16 (86%) de los casos, presentaron un valor adecuado para ser intervenidos quirúrgicamente y sólo en 3 la Hb era menor de 9.

Por lo anterior se registraron las hemotrasfusiones, siendo necesario en promedio un paquete globular/paciente en un tercio de los casos y plasma en un caso. La aplicación de ambos productos se realizó en menos de una cuarta parte de los pacientes y en 8 casos no fue necesario ningún tipo de hemoderivado.

En cuanto a estancia hospitalaria el promedio fue de 13.3 días de estancia; sólo presentando mayor tiempo en aquellos pacientes que presentaron complicaciones ya mencionadas. (Gráfica No. 1).

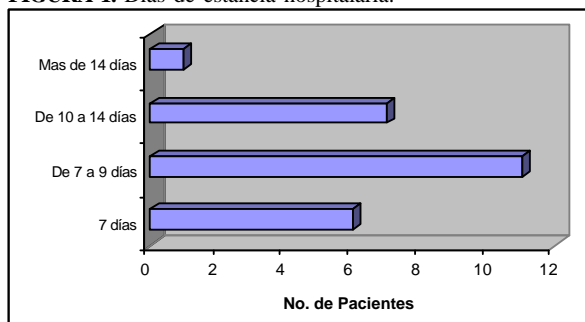
Los divertículos que presentaron cambios en su estructura, como isquemia, necrosis y/o perforación se les clasificó como divertículos enfermos y los divertículos que no tenían alteraciones en su componentes anatómicos se les clasificó como sanos, reportándose mayor número de divertículos que presentaban datos patológicos (divertículos enfermos) en el 73.6% (14), y en el 26.3% (5) no se presentaron cambios de las capas anatómicas del divertículo. De los divertículos sanos todos tenían mucosa intestinal y solo en siete casos de los divertículos enfermos había mucosa

intestinal normal.

En la observación microscópica de los 7 casos (36.8%) de divertículos enfermos se encontró que presentaban mucosa heterotópica: mucosa gástrica en 5 casos (26%) y pancreática en dos casos (10.5%). De los casos con mucosa gástrica cuatro presentaban ulceración, perforación e isquemia, y el único que no presentaba estos eventos estaba en relación a volvulus y banda mesentérica. Dos de los pacientes presentaron hernia interna y obstrucción secundaria. En el estudio microscópico de los pacientes que reportaron mucosa pancreática (2 casos) su presentación clínica fue volvulus e isquemia y el segundo como causa de invaginación e isquemia.

Se midió la distancia a la válvula ileocecal, en 6 casos, la cual fue entre 60 y 80 cm, otros seis casos menos de 35cm y siete de ellos fueron de 40 a 50 cm.

FIGURA 1. Días de estancia hospitalaria.



DISCUSIÓN

La incidencia del divertículo de Meckel en nuestra población es menor, en comparación a la mayoría de los estudios reportados que manifiestan una tasa de 2 a 4%.^{2,3,4,6} En un seguimiento de 10 años por Arnold y cols.⁷ en el departamento de cirugía del hospital Memorial de Virginia se reporta una frecuencia de 4% de la población; a diferencia de Ruiz Orrego y cols., en el Instituto Peruano de Seguridad Social del Centro Medico de Chancay que reporta una incidencia de 1%.⁸

En el municipio del Centro, Tabasco se reportaron 6 casos que corresponde al 3.9 por 100 000 habitantes menores de 15 años. La incidencia en otros municipios se calculó también, sin embargo, no podemos hacer este análisis de incidencia debido a que un número significativo de pacientes fueron excluidos del trabajo, además no se puede asegurar que los niños con divertículo de Meckel de otros municipios, lleguen o sean tratados en nuestra institución, por lo que los resultados no serían representativos.

En el presente estudio el sexo masculino fue el más afectado por esta patología aunque no hay una causa demostrada en la literatura se considera un factor de riesgo para presentar

complicaciones. En nuestro reporte forma el 84% de los casos contra solo un 16% del sexo femenino una relación de 3 a 1. Este dato coincide con lo reportado en la literatura que varía desde un 70 hasta un 80%. Zarate y cols.⁶ en el Instituto Nacional de Pediatría de 61 pacientes el 24% fueron del sexo femenino y 75% masculino. Arnold y cols.⁷ reportan de 58 pacientes sintomáticos con mayor frecuencia eran del sexo masculino en 77% y femenino 23%. En una revisión de 20 años St-Vil y cols.⁹ en el Hospital de St Justine encontraron una frecuencia de 164 casos de divertículo en laparotomías 120 masculinos y 44 femeninos.

La presentación más frecuente en grupos de edades se observa en la edad escolar con un 31%, seguido por la edad preescolar y los lactantes mayores en un 21% respectivamente. El grupo menos afectado fue el de adolescente que sólo registró un caso. Sin embargo al obtener la frecuencia de acuerdo a la edad se verificaron un mayor número de casos (cinco) entre los uno y once meses de edad. Seguida por pacientes de 8 años (cuatro). En Rusia, Antoshkina¹⁰ reporta tres picos de presentación en pacientes menores de un año, entre los 3 a 5 años y en mayores de 7 años. Por otra parte Valoria y VillaMartin refieren un promedio de 6.8 años en un estudio de 40 casos.¹¹

El cuadro de obstrucción fue predominante en nuestro estudio y correspondió al 53% siendo la hernia interna el primer lugar con el 70% de los casos y el volvulus en segundo con el 30% de los casos; a diferencia de otros autores^{4,9,11} que demarcan al sangrado en primer lugar. Diversos estudios reportan preferentemente la obstrucción intestinal,^{5,7,12,13} el dolor abdominal fue el segundo cuadro clínico de nuestro estudio con seis casos y sus edades fluctuaron entre los 3 y los 6 años. El sangrado se presentó en los pacientes de menos de un año de edad, se registraron dos casos de un mes y dos casos de tres meses coincidiendo con los reportado en literatura.^{6,14}

En algunas ocasiones se ha reportado apendicitis aguda asociada a trauma abdominal y causa confusión en la anamnesis.^{15,16} En el presente estudio encontramos el antecedente de 3 niños con trauma abdominal, dos que habían sufrido laparotomía exploradora por trauma y un tercero con antecedente de trauma abdominal, llega con cuadro de abdomen agudo y se pensó en apendicitis aguda, el hallazgo fue un divertículo de Meckel perforado.

En cuanto a la presentación en forma incidental se verificó como hallazgo en dos recién nacidos, siendo un 10.5% de los casos,¹⁷ aunque en tres casos más el divertículo no presentaba alteraciones de su mucosa pero presentaban cuadro agudo. Otro de los factores que determinan la frecuencia baja del divertículo de Meckel en nuestro estudio, es que hay un porcentaje de divertículo de Meckel como hallazgo transoperatorio que no se llega a reportar

estadísticamente, ya que el diagnóstico postoperatorio es otro.¹⁸ Esto es contrario a lo encontrado en la literatura donde predomina la presentación incidental con porcentajes de 60 hasta 70%.^{3,4,7,8}

En ninguno de los casos se sospechó la presencia del divertículo de Meckel en forma preoperatoria y esto se debe quizás a la poca frecuencia con la que se presenta esta patología. Muchas veces sólo se les abordó como cuadros de volvulus en el 47% seguido por el de apendicitis en un 16% e invaginación intestinal en un 10%. El uso diagnóstico del gamagrama con Tecnecio 99m no se encuentra al alcance en nuestro hospital, sin embargo la indicación de solicitarlo es el sangrado activo y solo 4 pacientes presentaron sangrado como antecedente en el cuadro clínico a su llegada a urgencias.

Las malformaciones asociadas fueron el onfalocele y MARA comprendiendo el 10% de los casos. Se reportó como hallazgo raro un doble divertículo de Meckel por el departamento de patología. No encontramos ninguna asociación con neoplasia como reporta Morcillo.²⁰

Respecto a la cirugía la resección intestinal fue realizada en 100% de los casos por los hallazgos encontrados, en 84% se hizo anastomosis termino-terminal y en el 16% se realizó ileostomía. Los casos complicados comprendieron el 26% siendo mas frecuente la sepsis en dos casos y en un caso con desequilibrio hidroelectrolítico. Es importante mencionar el avance diagnóstico y terapéutico que tiene en la actualidad la cirugía laparoscópica, cuyos reportes son de éxito y cada vez mas frecuentes en la literatura.²¹

El manejo de antibióticos fue en el 58% de los casos, sólo se manejó doble esquema presentando buenos resultados y en 37% de los casos se manejo con triple esquema debido a los datos de peritonitis y sepsis.

La nutrición parenteral se utilizó en el 58% de los pacientes la cual se llevó a cabo sin presentarse ninguna complicación siendo en un promedio de 5.3 días. En el 42% de los casos no ameritaron su manejo por decidirse solo el ayuno como medida terapéutica por corto tiempo.

En más del 50% de los casos, los pacientes presentaron hemoglobina mayor de 9, lo cual fue un factor importante para su pronta intervención quirúrgica. Solo en el 31% de los casos se transfundieron paquetes globulares y en 5% se transfundió plasma. El 42% de los pacientes no requirieron ningún tipo de hemoderivado.

Más de la mitad de los pacientes se manejó hospitalariamente por 7 a 9 días y sólo un 37% estuvo una semana hospitalizado, esto se explica por la baja tasa de complicaciones que presentaron.

El análisis de la mucosa diverticular demostró que fueron mayores los divertículos con cambios de tipo isquémico y estuvieron mas asociados a hernia interna, volvulus e invaginación, sólo cuatro casos estaban perforados pero sin

ninguna otra relación lo cual coincide con lo reportado en la literatura.^{22,23} Los divertículos con cambios en su mucosa igualmente fueron más frecuentes entre la edad de ocho años y uno de once meses.

La mucosa heterotópica se localizó en 7 (37%) de los casos, siendo en 5 casos de tipo gástrica y solo dos de tipo pancreática, la cual es una frecuencia mayor a lo encontrado por otros estudios como el de St-Vil quien reporta una incidencia alta de 28%,⁹ otros autores refieren un 10%.^{3,4,14,24} Se observó una relación clara entre mucosa gástrica y complicaciones, ya que se encontró que de los 5 casos con mucosa gástrica el 80% presentaba ulceración y perforación por lo que la presencia de este tipo de mucosa es un factor de tipo predisponente a complicaciones al igual que en otros estudios.^{3,4,9} Esto puede deberse a alteraciones por secreción de jugo gástrico por parte de la mucosa que condicionan reacción inflamatoria y ulceración.

No se encontró hallazgo de *Helicobacter pylori* en las muestras histopatológicas revisadas, al igual que otros reportes de la literatura.^{23,24}

Algunos estudios han observado que el divertículo de Meckel puede presentarse desde los 30 hasta los 140 cm de la válvula ileocecal, en nuestro estudio su localización no se verificó en ningún caso arriba de 90 cm, por el contrario se localizó en el 42% a los 40 a 50cm, en el 31% entre los 60 y 80 cm y en el 26% a menos de 35 cm.

La mortalidad que se reporta es de 1.8% hasta 6%.⁹ En nuestra serie sólo un paciente falleció.

Aunque no sabemos con exactitud el porcentaje de divertículo de Meckel como hallazgo incidental quirúrgico en nuestro hospital,¹⁸ es conveniente recordar que un divertículo de Meckel como hallazgo incidental no debe ser removido en una persona mayor de 40 años. En la población pediátrica Vane y cols²⁵ Mcparland,²⁶ Kieseewetter, Pellerin y cols,²⁷ y Aubrey y Wales²⁸ sugieren la remoción de todo divertículo de Meckel's asintomático, ya que tiene un alto riesgo de complicación y bajo riesgo de infección. Soltero y Bill⁵ usando unas tablas de riesgo de vida ó pronósticas fundamentaron que para prevenir una muerte se necesita 800 casos de diverticulectomía de Meckel's incidental y concluyen que la remoción incidental no es justificable a menos que los factores de riesgo obvio estén presentes como son: sospecha de mucosa ectópica a la palpación, bandas fibrosa hacia el ombligo, bandas mesodiverticular, o la presencia de inflamación a su alrededor. En nuestro hospital tenemos la conducta de que si se realiza laparotomía y el paciente ha sido sintomático con dolor o sangrado se realiza resección siempre y cuando no haya contraindicación de infección peritoneal grave u otra condición patológica. Si encontramos un divertículo como hallazgo en una apendicectomía ó perforación por Salmonela u otra patología donde exista peritonitis no realizamos resección del divertículo.

CONCLUSIÓN

El divertículo de Meckel se sospecha en pocas ocasiones dentro de los diagnósticos de un cuadro de abdomen agudo en la población que atiende el Hosp. del Niño "Dr Rodolfo Nieto Padrón".

El sexo masculino fue el más afectado en nuestro grupo de estudio.

De la muestra estudiada la edad de presentación por grupo de edad mas frecuente fue la etapa de escolar entre los 6 y 8 años. Sin embargo la frecuencia por año de edad, la edad menor de un año fue igual o mayor.

La complicación predominante fué la obstrucción intestinal como consecuencia de una hernia interna por banda fibrosa, y en segundo lugar el volvulus.

Se encontró con baja frecuencia la asociación de divertículo de Meckel y malformaciones congénitas.

Un doble esquema antimicrobiano es suficiente para cubrir a los pacientes sometidos a esta cirugía.

La alimentación parenteral que se utiliza en estos pacientes mantiene el aporte energético y su tiempo de administración es corto.

La mucosa intestinal es más frecuente en los divertículos de nuestro estudio. Existe una clara asociación entre la presencia de mucosa gástrica y el desarrollo de complicaciones en los divertículos con mucosa heterotópica. En nuestro estudio los divertículos se localizan más frecuentemente entre 40 y 50 cm de la válvula ileocecal.

Es importante conocer las forma de presentación y características epidemiológicas del divertículo de Meckel en nuestro hospitales. El divertículo de Meckel debe sospecharse en niños que acudan a urgencias por sangrado transrectal de repetición o agudo y cuadros de abdomen agudo, con dolor difuso donde el diagnóstico preciso, sea dudoso.

REFERENCIAS

1. Langman J. Intestino Medio. En: Langman J. Embriología Medica. Tercera Edición. México. Edit. Langman Jan Interamericana; 1975. Pag: 268.
2. Brown CK, Olshaker JS. Meckel's diverticulum. Am J Emerg Med; 1988; 6:157-164.
3. Brophy C, Seashore J. Meckel's diverticulum in the pediatric population. Conn Med; 1989; 53:203-205.
4. Simms MH, Corkery JJ. Meckel's diverticulum: Its association with congenital malformation and the significance of atypical morphology. Br J Surg; 1980; 67:216-219.
5. Soltero JH, Bill AH. The natural history of Meckel's diverticulum an its relation to incidental removal. Am J Surg; 1976; 32:168-173.
6. Zarate FE, Ramírez JA, Cervantes R, Urquidi M, Mata N, Vargas MA, Avila E y Mora MA. Meckel's diverticulum. Study of 61 cases. Rev. Gastroenterol, Mex. 1997; Abril 62(2) Pag: 80-83.
7. Arnold JF, y Pellicane JV. Meckel's diverticulum: a ten year experience. Am J Gastroenterology; 1997; Nov.92(11): 2114.
8. Ruiz O, Rivera J y Gonzalez J. Clinical characteristics of Meckel's diverticulum in a population of children. Rev. Gastroenterol Perú; 1995; Sep 15(3): Pag: 247-254.
9. St-Vil Dickens, Brandt L. Panic S, Bensoussan A, Blanchard H. Meckel's Diverticulum in Children: A 20 year Review. J. Pediatric Surgery; 1991; Vol 26(11)Nov. Pag: 1289-1292.
10. Antoshkina EP, Velichko SD y Tsvynda VD. Meckel's Diverticulum in Children: Khirurgiia Mosk; 1995; 4 Pag: 14-16.
11. Valoria JM, Digiuni EM y Perez G.: Meckel's diverticulum in Childhood. Personal experience and actualization. Cir Pediatr; 1994; Jan 7(1) Pag: 17-20.
12. Cserni G. Gastric Pathology in Meckel's diverticulum. Review of cases resected between 1965 and 1995. Am Clin Pathol; 1996; Dic. 106(6) Pag: 782-785.
13. Matsagas MI, Fatourus M, Koulouras B y Giannoukas AD. Incidence, complications, and management of Meckel's diverticulum. Arch Surg; 1995 Feb; 130(2): 143-146.
14. Maieron R, Stimac D, Avellini C, Zoratti L, Rizzi C, Scott C, Rubinic M, Beltrami CA y Da Broi GL. Acute gastrointestinal bleeding due to Meckel's diverticulum heterotopic gastric mucosa. Ital J Gastroenterol; 1996 May; 28(4) Pag: 225-228.
15. Stevenson RJ. Abdominal Pain Unrelated to Trauma. Surgical Clinics of North America; October 1985, 65(5): 1181-1212.
16. Kashi SH y Lodge JP. Meckel's diverticulum: a continuing dilemma? J R Coll. Surg Edinib; 1995; Dic. 40(6): 392-394.
17. Yeh JT, Lai HS y Duh YC. Perforated Meckel's diverticulum in a neonate. J. Formos Med Assoc; 1996 Aug; 95 (8), Pag: 644-645.
18. Comunicación personal de los integrantes del Servicio de Cirugía del Hospital del Niño "Rodolfo Nieto Padrón."
19. Berquist TH, Nolan NG, Stephens DH. Specificity of 99m Tc-pertechnetate inscintigraphic diagnosis of Meckel's diverticulum. Review of 100 cases. J Nucl Med; 1976; 17:465-469.
20. Morcillo MA, Planells M, Garcia R, Moliner C, Prieto M, Lopez R y Rodero D: Neoplasm of the Meckel Diverticulum. Apropos of 2 new cases. Rev. Esp. Enf Diag 1990 Feb 77(2) Pag: 143-146.
21. Teitelbaum D, Polley T, Obeid F. Laparoscopic Diagnosis and Excision of Meckel's Diverticulum. Journal of Pediatric Surgery; 1994; 29 (4): pp 495-497.
22. Bemelman WA, Hgenholtz E, Heij HA, Wiersma PH y Obertop H. Meckel's Diverticulum in Amsterdam: Experiencie in 136 pacientes. World J. Surgery; 1995 Sep-Oct; 19(5) Pag: 734-736.
23. Parikh SS, Ranganathan S, Prabhu SR y Kalro RH.

Heterotopic gastric mucosa and Helicobacter pylori infection in Meckel's diverticulum in Indian subjects. J Assoc Physicians India 1993 Oct; 41(10) Pag: 647-648.

24. Bemelman WA, Bosma A, Wiersma PH, Rauws EA y Brummelkamp WH. Role of Helicobacter pylori in the pathogenesis of complications of Meckel's diverticula. Eur J. Surgery 1993; Mar; 159(3) Pag: 171-175.

25. Vane DW, West KW, Grosfeld JL. Vitelline duct anomalies.

Arch Surg; 1987; 122:542-547.

26. Mcparland FA, Kiesewetter WE. Meckel's diverticulum in childhood. Surg Gynecol Obstet, 1958; 106: 11-14.

27. Pellerin D, Harouchi A, Delmas P. Le diverticule de Meckel, revue de 250 cas chez l'enfant. Ann Chir Infant; 1976; 17:157-172.

28. Aubrey A, Wales C. Meckel's diverticulum. Ann Surg; 1970; 100: 144-146.

EN MARCHA LA REFORMA A LA ATENCIÓN DE LA SALUD MENTAL

El doctor Salvador González Gutiérrez, director general de los Servicios de Salud Mental de la Secretaría de Salud, afirmó que la reforma a la atención de la salud mental que se lleva a cabo en México se orienta a garantizar una atención con calidad y un mejor trato a los pacientes psiquiátricos, así como superar insuficiencias generales por la baja inversión y los altos costos generados por la discapacidad y la atención prolongada de quienes reciben tratamiento. Al no exigirles la hospitalización y en cambio si permitir su reintegración social, se disminuirá los costos.

Esta estrategia, permite contar con un mayor número de especialistas en salud mental ya que actualmente existen en el país sólo dos mil 600 psiquiatras, y actualmente nada más ocho instituciones preparan personal en este campo.

El especialista explicó que en los centros con más de 300 camas que funcionan bajo el sistema asilar se reducirá el número de éstas a 90, de acuerdo con el nuevo modelo que contempla como eje fundamental la rehabilitación de los pacientes en lugar de mantenerlos hospitalizados por tiempo indefinido.

Además explico que el avance de las neurociencias permiten rehabilitar 95 por ciento de los cuadros de enfermedades mentales. Por ello sólo permanecen en el hospital los pacientes que realmente representen un riesgo para la sociedad o para ellos mismos, agregó.

El Director General de los Servicios de Salud Mental de la SSA, informó que como una acción concreta se remodelará la infraestructura de seis hospitales psiquiátricos en estado de deterioro crítico: El hospital "Dr. Samuel Ramírez Moreno," del D.F.; los hospitales "José Sayogo," "Dr. Alfonso M. Nieto," y "La salud Tlazolteotl" del estado de

México; el hospital "Dr. Rafael Serrano," de Puebla y el de Jalisco.

Mencionó que el Programa Nacional de Salud 2001-2006, considera en este sentido un modelo equipado y accesible para garantizar a la población afectada mejor calidad de vida y bienestar mediante la prevención, detección temprana de padecimientos, diagnósticos y tratamiento adecuado, rehabilitación y reinserción a la sociedad.

El doctor González Gutiérrez anunció que como otras acciones el Hospital "Fray Bernardino Alvarez" se convertirá en un órgano descentralizado de preparación de recursos humanos y de alta grado de investigación. Además, dijo, se pretende crear una norma para regular el campo del psicoanálisis y los diferentes métodos que se aplican en instituciones médicas de los sectores públicos y privados. Asimismo, expreso que el nuevo modelo de atención cuenta con la participación de 90 expertos de diferentes instituciones del sector Salud, quienes trabajan sobre programas específicos de esquizofrenia, depresión, epilepsia, demencias, trastornos en el desarrollo infantil y en el déficit de atención, mal de Parkinson y tratamiento psicológico en casos de desastre.

Finalmente, mencionó que esta reforma remota las acciones que la Organización Mundial de la Salud (OMS) ha señalado como prioritarias, entre las que destacan: establecer la asistencia a la salud mental en la atención primaria; asegurar la disponibilidad y acceso a medicamentos esenciales; brindar servicios asistenciales en la comunidad; desarrollar campañas de información y sensibilización; ejecutar políticas, programadas y una legislación a escala nacional, además de apoyar nuevas investigaciones.

Fuente: Dirección General de Comunicación Social, Secretaría de Salud.