



Salud en Tabasco

ISSN: 1405-2091

revista@saludtab.gob.mx

Secretaría de Salud del Estado de Tabasco
México

Madriñan-Rivas, Jorge E.; Uro-Huerta, Hugo; Bulnes-Mendizábal, David P.
Duplicación intestinal de localización poco frecuente
Salud en Tabasco, vol. 8, núm. 2, agosto, 2002, pp. 91-94
Secretaría de Salud del Estado de Tabasco
Villahermosa, México

Disponible en: <http://www.redalyc.org/articulo.oa?id=48708209>

- Cómo citar el artículo
- Número completo
- Más información del artículo
- Página de la revista en redalyc.org

redalyc.org

Sistema de Información Científica

Red de Revistas Científicas de América Latina, el Caribe, España y Portugal

Proyecto académico sin fines de lucro, desarrollado bajo la iniciativa de acceso abierto

Duplicación intestinal de localización poco frecuente

Jorge E. Madriñan-Rivas,⁽¹⁾ Hugo Uro-Huerta,⁽²⁾ David P. Bulnes-Mendizábal⁽³⁾

RESUMEN

Introducción. Las duplicaciones intestinales son malformaciones congénitas raras con gran variedad de presentaciones y síntomas, que dependen de la localización en el tubo digestivo afectado; se pueden asociar a otras malformaciones como son las: anomalías vertebrales, intestinales y genitourinarias.

Se presenta el caso de una paciente de 2 meses de edad, con vómito crónico, multitratada, y que ingresó al hospital con síntomas de oclusión intestinal.

La duplicación resultó ser un hallazgo quirúrgico y la peculiar localización de la duplicación (intraluminal) explicó la sintomatología.

Conclusión. La paciente presentó una duplicación de localización poco frecuente (válvula ileocecal), con crecimiento intraluminal y presentación clínica inusual que no corresponde a lo descrito cuando se afecta esta región anatómica (íleon).

Palabras claves: *Duplicación intestinal, oclusión intestinal, válvula ileocecal.*

SUMMARY

Introduction: Intestinal duplications are rare malformations with multiple clinical presentation forms, depending basically on localization of the intestinal affected zone. These lesions can be associated with other malformations at: vertebral body, intestinal tract and genitourinary tract.

Case presentation: The female patient was 2 months old and had an history of chronic vomiting, received multiple treatments, and at time of hospitalization she had symptoms of intestinal blockade.

The duplication was a surgical finding and the peculiar localization of the lesion (intraluminal) was responsible for the symptoms.

Conclusion: The patient has an infrequent site of duplication (ileocecal valve) with intraluminal growth and the clinical presentation was not coincident with those reported on lesions described at this anatomic site.

Keywords: *Intestinal duplications, intestinal blockade, ileocecal valve.*

INTRODUCCIÓN

Las duplicaciones intestinales son un grupo de malformaciones congénitas poco frecuentes una incidencia de 1 en 4500 autopsias,¹ con gran variedad de presentaciones, localización y síntomas, predomina en los caucásicos y no tiene incidencia familiar, se asocian a anomalías vertebrales, intestinales, genitourinarias y genitales.^{1,2}

La primera descripción fue hecha por Calder en 1733,¹ publicaciones posteriores les llamaron “divertículos gigantes,”^{1,2} “quiste enterógeno,” “duplicaciones ileales,” “quistes de inclusión,” “quiste torácico gigante,”¹ hasta que en 1937, Ladd introdujo el término duplicación del tubo digestivo (TD) para agrupar las anomalías congénitas que presentaban tres características:¹⁻³

1. La presencia de una pared bien desarrollada de músculo liso.
2. Recubrimiento epitelial representando algunas porciones del tubo digestivo primario o heterotópico.
3. La mayoría están unidas a alguna porción del tubo digestivo con o sin comunicación a la luz intestinal.

Las duplicaciones pueden ser: diverticulares,⁴ quísticas y tubulares¹⁻⁴ ocurren en cualquier segmento del tubo digestivo desde la lengua hasta el ano.¹⁻³ La incidencia regional es de 20% en esófago, 4% toracoabdominales, 7% gástricas, 5% duodenales, 44% yeyuno-ileales, 15% colónicas, 5% rectales.^{1,5} Del total 75% son quísticas y 25% tubulares.³ Pueden haber duplicaciones sincrónicas (múltiples) hasta en 20%, aunque la mayoría reportan 5-10%.^{1,3,5}

Por su origen embriológico tienden a ser paramesentéricas o mesentéricas, relacionadas con el aporte vascular mesentérico,^{1,5,6} lo que las distingue del divertículo de Meckel, el cual es de localización anti-mesentérico y exclusivamente ileal.⁷

La comunicación con el tubo digestivo varía ya que las diverticulares siempre están comunicadas, no así las quísticas y las tubulares.^{1-3,5,6}

En cuanto al recubrimiento epitelial, siempre es similar al segmento del tubo digestivo donde se origina la lesión, sin embargo es frecuente la presencia de ectopia, tanto mucosa

⁽¹⁾ Residencia de Cirugía Pediátrica del Hospital del Niño “Dr. Rodolfo Nieto Padrón,” S.S.

⁽²⁾ Servicio de Cirugía Pediátrica del Hospital del Niño “Dr. Rodolfo Nieto Padrón,” S.S.

⁽³⁾ Servicio de Patología del Hospital del Niño “Dr. Rodolfo Nieto Padrón,” S.S.

CASO CLINICO

(mucosa gástrica en colon o íleon) como glándulas de tipo pancreático o mucosas tipo Brunner (duodenales),^{1-3,5,6,8} las cuales pueden ser responsables de la sintomatología por ulceración y causar hemorragia.⁹

La presentación clínica depende de la localización, el tamaño y otros factores como la presencia o no de mucosa gástrica ectópica o la asociación con otras malformaciones (si se encuentran anomalías vertebrales se les denomina “quistes neuroentéricos,” anteriores o posteriores).^{1-5,10}

Generalmente se diagnostica el 67% de los casos antes del primer año de edad y 85% antes de los dos años.^{1,3-5}

Las duplicaciones esofágicas de localización cervical pueden causar desde disfagia hasta dificultad respiratoria, las pilóricas y duodenales, vómito crónico y déficit ponderal; las yeyuno-ileales, invaginación y vólvulos, ulceración péptica, e incluso llevar a perforación, las colónicas y rectales, constipación, prolapso o absceso perirectal.^{1-3,5,10-15}

Pueden cursar asintomáticas y ser hallazgos incidentales en radiografías de tórax o hallazgos en exploraciones abdominales por otra causa.^{1-3,5}

El diagnóstico se realiza con radiografías de tórax, ultrasonografía (USG), tomografía axial computarizada TAC, estudios contrastados y en caso de sangrados con gamagrafía con uso de Tecnecio 99^{1-3,5} y actualmente se usa la laparoscópica.¹⁵⁻¹⁶

El tratamiento preferido es la escisión, pero cuando no es posible, otras alternativas incluyen drenaje interno, denudación de mucosa, y escisión de un segmento^{1-3,5} y resecciones vía laparoscópica.^{15,16}

EMBRIOLOGIA

Una sola teoría no explica todo el espectro de duplicaciones. Las colónicas se describen como anomalías en la gemelización (Twinning).^{1-3,5} La alteración en la recanalización post-vacuación explica algunas otras formas de presentación.^{2-5,7} La asociación de las duplicaciones torácicas y cervicales ó anomalías vertebrales, se puede explicar por anomalías en la notocorda propuesta por Bentley y Smith.^{1,3-5} Beardmore y Wigglesworth propusieron que la adherencia del ectodermo y endodermo en la placa neural causa división de la notocorda, y si esta persiste lleva a divertículo del endodermo que provoca la duplicación.¹⁻⁵ Diaz y Pang propusieron que el error inicial ocurre en la gastrulación resultado en notocorda dividida.^{1,3} Las duplicaciones del intestino delgado más frecuentes, son las quísticas y las diverticulares y las de mayor incidencia, y la mayoría ocurre en el íleon. Se localizan en el borde mesentérico, con frecuencia comparten una misma pared y suplemento sanguíneo con el intestino y tienen comunicaciones variables con el lumen.¹⁻³ También se ha reportado múltiples duplicaciones pequeñas.^{1,5}

Los síntomas varían con el tipo, tamaño, localización y mucosa que los tapiza,⁴ las pequeñas pueden actuar como cabeza de invaginación o resultar en vólvulos, pueden retener contenido intestinal y obstruir el adyacente si tienen comunicación proximal; si la comunicación es distal son menos comunes y tienen más dificultad diagnóstica.^{2,5,13,17} La mucosa gástrica puede llevar a ulceración y sangrado con perforación y peritonitis.^{1,2,5,11} El diagnóstico con frecuencia no se hace hasta la cirugía.^{1,5,18}

TRATAMIENTO

El tratamiento de una duplicación quística o un segmento tubular pequeño es la resección con el intestino adyacente y anastomosis.^{1,3,5} Las duplicaciones grandes se pueden drenar como Y de Roux.^{1,2,5} En ocasiones hay un plano de disección entre la duplicación y el intestino y esto permite su resección sin alterar la irrigación.^{1-3,5} Otros han usado la técnica de Bianchi para preservar la arcada posterior para el intestino nativo.¹ Una alternativa en una lesión irresecable es la mucosectomía por aperturas diferentes, lo cual ha sido propuesto por Wren,^{1,2,5,14} actualmente se está utilizando la resección intestinal por laparoscopia con mejor resultado cosmético.^{15,16}

PRESENTACION DEL CASO

El caso que se presenta es de una paciente de 2 meses de edad del sexo femenino, que al ingreso tiene buen peso 4.5 kg y talla 57 cm; como antecedente de importancia refirió vómitos iniciados al mes de edad, los cuales fueron de contenido gástrico y en ocasiones biliares, por lo cual fue multitratada con antieméticos, proquinéticos, atropínicos, antiflatulentos con mejoría muy leve.

Acudió a consulta con cuadro de 24 horas de evolución en las que presentó inicialmente vómitos alimentarios los cuales posteriormente se tornaron biliares, con distensión abdominal y disminución de la frecuencia de evacuaciones; al examen físico, se observó en regulares condiciones, deshidratada, distensión abdominal marcada, peristalsis de lucha con dolor abdominal difuso.

Al ingreso se tomó biometría hemática la cual reportó anemia de 8.7 mg/dl, sin otros cambios patológicos; radiografía de abdomen con dilatación de asas, escasos niveles hidroaéreos y poco gas distal.

Los diagnósticos probables de ingreso fueron: íleo metabólico o probablemente secundario a medicamentos, deshidratación moderada, desequilibrio ácido básico e hidroelectrolítico.

Durante su estancia, se tomaron electrolitos reportándose normales, gasometría sin alteraciones. Se hidrató a la paciente, se inició doble antimicrobiano y sonda orogástrica,

con mejoría leve desde el punto de vista clínico; se continuó manejo médico y control radiológico. A las 72 horas del ingreso se observó aún dilatación intestinal de asas, niveles hidroaéreos escasos, mala distribución del aire; a la palpación abdominal, dolor en fosa ilíaca derecha y sensación de tumoración, por lo cual se decidió manejo quirúrgico con diagnósticos de apendicitis o probable invaginación intestinal.

Durante la cirugía se observó líquido peritoneal reactivo, íleon proximal distendido, tumor a nivel ileocecal intraluminal, duro, no móvil, que obstruía completamente el paso de líquido intestinal. Apéndice cecal de aspecto normal; ciego y colon de calibre disminuido, relación íleon: colon 4-5:1 y múltiples adenopatías mesentéricas, por lo cual se decidió hacer resección intestinal y tomar biopsia de ganglio mesentérico. Características macroscópicas: al revisar pieza quirúrgica, se observó íleon de mayor calibre que el ciego con aumento en el grosor de la pared; serosa congestiva con trayectos vasculares prominentes. Ciego disminuido de calibre, pared de grosor normal y de aspecto externo adecuado, apéndice bien implantado sin lesiones aparentes. Al incidir longitudinalmente la pieza, por el borde antimesentérico, se encontró en el lado mesentérico, lesión esférica de aproximadamente 3x2, 5x2 cm que levantaba la mucosa ocluyendo parcialmente la luz del íleon en la zona de la válvula ileocecal (Fig. 1). La mucosa que recubría dicha lesión era finamente granular, grisácea y en el vértice hemorrágica (Fig. 2). Al corte se identifica una cavidad llena de material mucoso, trabéculas aplanadas en la pared y la pared en si de 0.2 cm de espesor compartiendo la muscular y serosa con el resto de las estructuras (Fig. 3). El íleon estaba parcialmente ocluido, el ciego con paredes edematosas y congestivas y el apéndice de aspecto normal.

Histológicamente, a partir de la pared del íleon se identificó una formación quística a nivel de la válvula ileocecal una

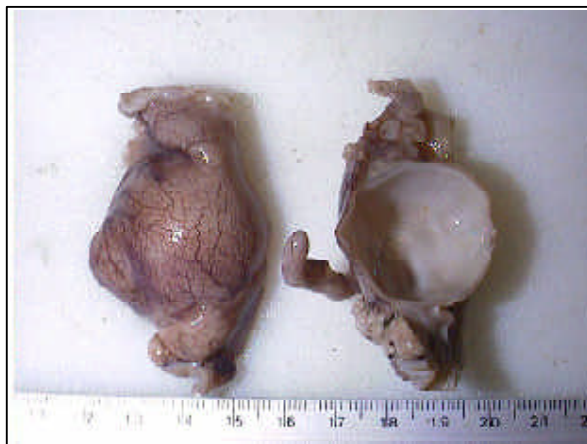

FIGURA 1. A la izq. se observa íleon de mayor calibre que el ciego, serosa congestiva, con trayectos vasculares prominentes. Der. lesión quística del lado mesentérico, ocluyendo la luz intestinal a nivel de la válvula ileocecal.

formación quística, no comunicada con el intestino, de pared que incluía las cuatro capas del tubo digestivo, compartiendo muscular y serosa con el íleon. La mucosa, muy delgada, con un epitelio uniestratificado cilíndrico, mucoprodutor, con glándulas alveolares mucoprodutoras, lo que recuerdan a la mucosa gástrica de la zona cardiaca, la zona hemorrágica

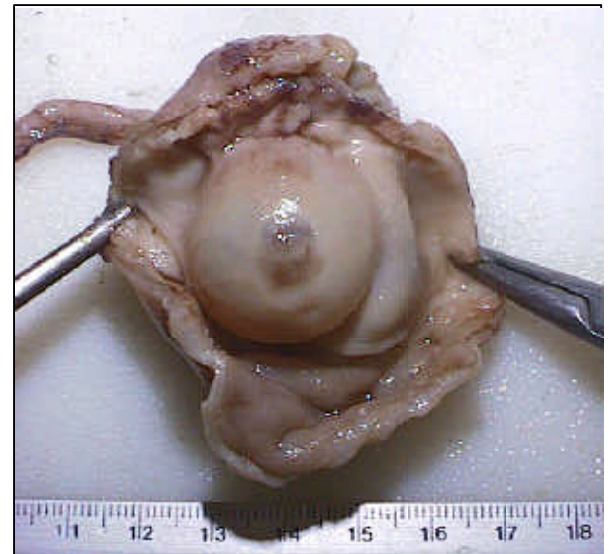


FIGURA 2. Mucosa de la lesión grisácea, con su vértice hemorrágico.

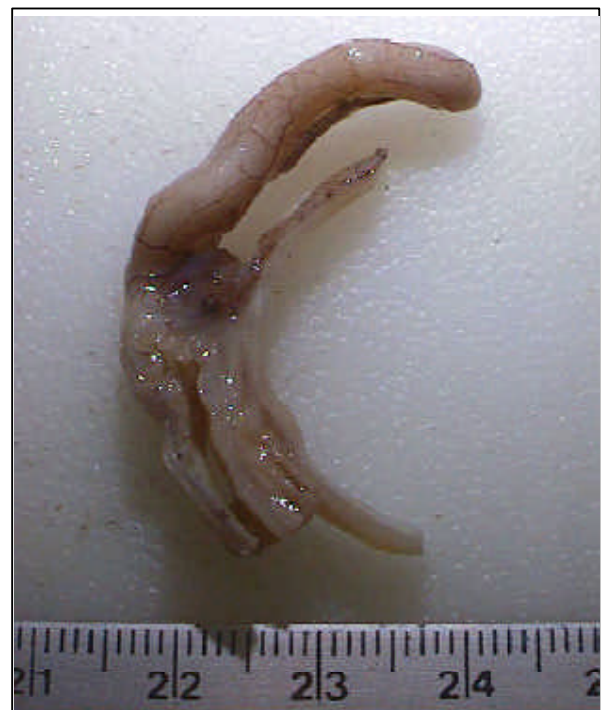

FIGURA 3. Pared delgada compartida entre el quiste de duplicación y el resto de estructuras intestinales, con las tres capas de la pared intestinal presentes.

CASO CLINICO

presentaba una lesión isquémica, sin llegar a la perforación. Las estructuras cecales y apendiculares fueron histológicamente normales con una hiperplasia linfoidea reactiva, lo cual coincidió con la hiperplasia linfoidea reactiva de los ganglios mesentéricos estudiados.

El diagnóstico patológico de la lesión fue de una duplicación quística en la válvula íleo-cecal, cuyo crecimiento hacia la luz intestinal provocó el cuadro obstructivo.

DISCUSIÓN

El caso que se presenta es de relevancia, ya que la localización en la válvula ileocecal no ha sido reportado previamente, además el crecimiento de la lesión fue hacia la luz intestinal, provocando obstrucción intestinal, a diferencia de la mayoría que lo hace hacia la cavidad abdominal y causa síntomas de tumoración abdominal y/o vólvulos.^{1-3,5}

Desde el punto de vista clínico, la presentación también es poco frecuente, ya que el vómito crónico es más frecuente en las duplicaciones altas (píloro, duodeno), en cambio las ileales habitualmente se presentan más como vólvulos, invaginación o hemorragia digestiva; y cuando se presentan como oclusión intestinal es por que están comunicadas con la luz intestinal, retienen alimentos y así obstruyen el paso del contenido intestinal.

REFERENCIAS

1. O'Neil JA, Rowe MI, Grosfeld JL, Fonkalsrud EW, Coran A. *Pediatric Surgery* 5ª Edición, Nashville 1998. pag 1257-1267.
2. Aschcraft KW, Holder TM. *Cirugía Pediátrica* 2a. edición en español, Kansas, 1995. Cap 35: 434-447.
3. Rowe MI, O'Neil JA, Grosfeld JL, Fonkalsrud EW, Coran A. *Essentials of Pediatric Surgery*. 1ª Edición, St Louis, 1995. Pag 520-525.
4. Gemini S, Ottonello R, Cogoni G, Cocco P, Cadoni S, Palmas C. Congenital diverticulum of small intestine: Meckel's diverticulum or intestinal duplication?. *Minerva Chir*; 1994; 49(1-2):99-102.
5. Colombani PM, Oldham KT, Foglia RP. *Surgery of Infants and Children* 1ª Edición, Philadelphia, 1997. Pag 1265-1274.
6. Dehner LP, *Pediatric surgical Pathology*. 2ª Edición, St Louis, 1998. Pag 351-353.
7. Lujan AE, Michael ME, Videla RL, Minuzzi F, Moreno E, Canga C, et al. Intestinal duplication. Report of 2 cases. *Acta Gastroenterol Latinoam*; 1992; 22(1):45-49.
8. Sato T, Oyamada M, Chiba H, Koide S, Yuyama Y, Mori M, et al: Ileal duplication cyst associated with heterotopic pancreas: report of a case and literature review. *Acta Pathol Jpn*; 1993; 43(10):597-602.
9. Wardell S, Vidican DE. Ileal duplication cyst causing massive bleeding in a child. *J Clin Gastroenterol*; 1990;12(6):681-684.
10. Otter M, Marks CG, Cook MG. An unusual presentation of intestinal duplication with literature review. *Dig Dis Sci*; 1996; 41(3):627-629.
11. Ikeda H, Matsuyama S, Siziki N, Takahashi A, Kuroiwa M, Hatakeyama S. Small Bowel obstruction in children: review of 10 years experience 1993; 35(6):504-507.
12. Kasis A, Sabo E, Mogilner JG, Boss J; intestinal cyst duplication in infants and the etiology of intussusception. *Harefuah*; 1993; 125(10):350-352.
13. Han F, Ji S, Sun Y, Li Z, Tao W. Pathological classification and diagnosis of intestinal duplication. *Chin Med J*; 1997; 110 (5) :332-334.
14. Stern LE, Warner BW. Gastrointestinal duplications *Semin Pediatr Surg* 2000; 9 (3): 135-40.
15. Soares Oliveira M, Castañon M, Carvalho JL, Ribo JM, Bello P, Estevo-Costa J et al. Intestinal duplications. A survey of 18 cases. *An esp Pediatr* 2002; 56 (5): 430-433.
16. Schleaf J, Schalamon J. The role of laparoscopy in the diagnosis and treatment of intestinal duplication in childhood. A report of two cases. *Surg Endosc* 2000; 14 (9): 865.
17. Sue K, Hirata T, Kamimura T, Tanaka N. Double-barrelled tubular duplication of the ileum. *J Pediatr Child Health*; 1993; 29 (5):389-390.
18. Martins JL, Cury EK, Petrilli AS, Martins EC, Neto G. Cecal duplication causing a disappearing abdominal mass in an infant. *J Ped Surg* 2001; 36 (10): 1581-1583.

NUEVO MEDICAMENTO CONTRA EL VIH

Los pacientes con VIH/SIDA cuentan ya con un nuevo fármaco de entrada, este fármaco evita que el virus se adhiera y penetre en la célula. Este fármaco reduce significativamente la cantidad de virus en la sangre, llamado T-20 o Toro 20.

Como parte de una nueva especie de medicamentos antirretrovirales denominados *inhibidores de la fusión*, después de seis meses con este tratamiento se duplican las posibilidades de aumentar el número de células inmunes reduce, en 37%, la carga viral en la sangre, además tener menos efectos secundarios.

Fuente: Gaceta Salud, Julio 2002. Secretaría de Salud.