



Salud en Tabasco

ISSN: 1405-2091

revista@saludtab.gob.mx

Secretaría de Salud del Estado de Tabasco
México

Beauregard-Ponce, Gustavo E.
Pseudoquiste del bazo, reporte de un caso
Salud en Tabasco, vol. 12, núm. 3, septiembre-diciembre, 2006, pp. 546-550
Secretaría de Salud del Estado de Tabasco
Villahermosa, México

Disponible en: <http://www.redalyc.org/articulo.oa?id=48712307>

- Cómo citar el artículo
- Número completo
- Más información del artículo
- Página de la revista en redalyc.org

redalyc.org

Sistema de Información Científica
Red de Revistas Científicas de América Latina, el Caribe, España y Portugal
Proyecto académico sin fines de lucro, desarrollado bajo la iniciativa de acceso abierto

Pseudoquiste del bazo, reporte de un caso

Gustavo E. Beauregard-Ponce⁽¹⁾

Gustavoesteban739@hotmail.com

RESUMEN

Se reporta un caso de pseudoquiste del bazo en un paciente del sexo masculino de 37 años de edad el cual tiene como antecedente un accidente automovilístico hace 12 años.

Como única sintomatología presentó dolor abdominal de un mes de evolución localizado en el cuadrante superior izquierdo.

Se pidieron exámenes de gabinete con los siguientes hallazgos: El ultrasonido abdominal reportó imagen hipodensa a nivel del hipocondrio izquierdo de origen a determinar y la Tomografía de abdomen reportó tumoración del bazo.

Después de la intervención quirúrgica se hizo el diagnóstico de pseudoquiste esplénico confirmándose posteriormente con el estudio anatomopatológico.

El objetivo de esta presentación es describir las características del caso clínico ya que es una patología poco frecuente y que además ha sido poco reportada en la literatura, hasta la fecha 800 casos.

Palabras claves: Bazo, Pseudoquiste del bazo, Accidente.

SUMMARY

A spleen pseudocyst case in a 37 year old male patient is reported having as an antecedent a car accident 12 years ago.

As the only symptom he shows abdominal pain of one month evolution localized in the left upper quadrant.

Cabinet examinations are asked with the following findings: the abdominal ultrasound reports hypodense image at left hypocondrio level to determine origin and the abdominal CT scan reports spleen tumor.

After surgery the spleen pseudocyst diagnose is made confirming it later with the anatomopatologic study.

The objective of this presentation is to describe the clinical case characteristics because it is an unfrequent pathology and besides it has little been reported in literature, 800 cases so far.

INTRODUCCIÓN

El bazo es un órgano muy vascularizado y capaz de experimentar cambios notables de volumen, en función de su contenido sanguíneo y de su capacidad contráctil.

Como órgano linfoide que es, participa en los eventos celulares que conducen a la formación de anticuerpos, a pesar de lo cual la defensa inmune no se altera cuando el bazo es extirpado (por lo menos en adolescentes y adultos). En cambio, la esplenectomía es seguida de la aparición, en la sangre periférica, de normoblastos, células en blanco de tiro y eritrocitos con cuerpos de Howell-Jolly, basofilia difusa, punteado basófilo o granos de hemosiderina. También hay neutrofilia y leucocitosis que persisten por algunas semanas. Este conjunto de cambios sugiere que el bazo tiene la función de inhibir la actividad de la médula ósea, pero hasta la fecha no ha sido posible demostrar la existencia de ningún compuesto capaz de llevar a cabo dicho efecto.^{1,2}

El bazo también posee funciones de filtración y selección de los elementos sanguíneos, así como funciones inmunológicas y de opsonización de antígenos. Su estructura anatómica lo condiciona para dos tipos de filtración, en una constituida por la vaina periarterial linfática retiene selectivamente células T y en los nódulos linfáticos que constituyen la pulpa blanca retiene células B. La pulpa roja retiene eritrocitos, macrófagos, plaquetas, granulocitos y linfocitos y ejerce un control de calidad de las células sanguíneas, reteniendo las células lesionadas o senescentes.³

Sus funciones principales están relacionadas fundamentalmente con la hematopoyesis, al ser un reservorio de sangre y formador de los elementos de la misma, eritrocitos, linfocitos, y monocitos. A su vez el Bazo ejerce cierta acción sobre la actividad medular, influyendo en la producción de eritrocitos, polimorfonucleares y plaquetas.⁴ Las enfermedades esplénicas incluyendo las tumoraciones condicionan un aumento de su volumen, que se traduce en una esplenomegalia apreciable con palpación durante la inspiración profunda que efectúa el paciente. El Bazo muy

⁽¹⁾ Hospital de Alta especialidad "Dr. Juan Graham Casasús," Secretaría de Salud del Estado de Tabasco.

agrandado se desplaza en dirección al ombligo, que puede ser sobrepasado ampliamente, cambiando en ocasiones su consistencia y su superficie, condicionando también la aparición de dolor a la presión.

Es importante hacer un diagnóstico diferencial con otras tumoraciones originadas en riñón, glándula suprarrenal, ángulo esplénico de colon, cola de páncreas y epiplón, mediante la realización de estudios complementarios que permitan un correcto enfoque terapéutico.

En relación al caso que nos ocupa es necesario establecer que los Quistes de Bazo han sido clasificados según su origen en quistes parasitarios (casi exclusivamente por hidatidosis) y no parasitarios. Estos a su vez pueden ser primarios o verdaderos (cuya pared esta epitelizada y probablemente de origen congénito) y falsos o pseudoquistes (tras licuefacción de hematomas o infartos).^{1,2,8}

Los quistes simples son de origen congénito, por alteraciones en el desarrollo esplénico, son uniloculares y su contenido es un líquido turbio y amarillo.

El quiste epidermoide y dermoide, son poco frecuentes y con mayor incidencia en el sexo femenino y su contenido característico es de apéndices dermicos, folículos pilosos y glándulas sudoríparas.

Los pseudoquistes esplénicos tienen una frecuencia entre el 70 a 80% entre las formaciones quísticas esplénicas y obedecen en su mayoría a un antecedente de trauma abdominal que ocasiono un hematoma subcapsular o intraparenquimatoso.^{4,11}

Los quistes esplénicos representan uno de los diagnósticos elegidos cuando se encuentra una masa en el cuadrante superior izquierdo del abdomen. Los quistes secundarios (pseudoquistes) que no tienen capa o línea celular pueden ser de origen hemorrágico (por ej. postraumático), seroso, inflamatorio (absceso) o degenerativo. Los quistes esplénicos en general poseen una manifestación clínica vaga y no específica; para todos los quistes esplénicos, la intervención quirúrgica es una ventaja, pero con alto riesgo de ruptura y daño abdominal.⁵

Según la literatura disponible se han reportado un poco más de 800 casos.⁷

DESCRIPCIÓN DEL CASO

Paciente del sexo masculino de 37 años de edad el cual acudió a la consulta externa con dolor abdominal de más de un mes de evolución, localizado en epigastrio, hipocondrio izquierdo y flanco, de tipo cólico sin irradiaciones.

A la exploración física consciente, tranquilo, cooperador, con signos vitales dentro de la normalidad. Mucosa oral bien hidratada. Cardiopulmonar sin alteraciones. Abdomen globoso a expensas de panículo adiposo, blando, depresible, doloroso a la palpación profunda en hipocondrio y marco

cólico izquierdo en donde se palpa tumoración renitente, lisa y no desplazable. Peristalsis presente.

Se llegó al diagnóstico de tumoración de etiología no determinada por lo cual se pidieron exámenes de laboratorio y gabinete entre los cuales se encontraron: Biometría hemática, química sanguínea, tiempo de protrombina, tiempo parcial de tromboplastina así como ultrasonido y tomografía del abdomen.

FIGURA 1. Ultrasonido abdominal. Imagen hipodensa.

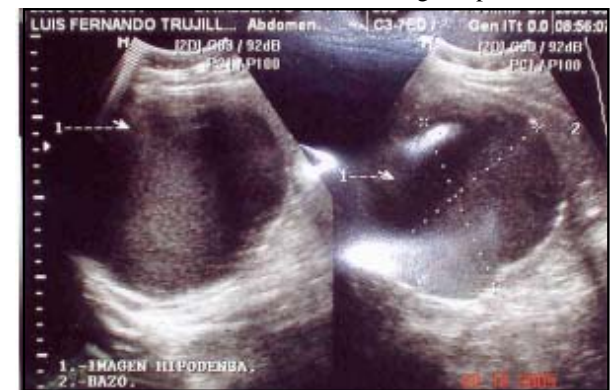

FIGURA 2. TAC abdominal. Tumoración del bazo.

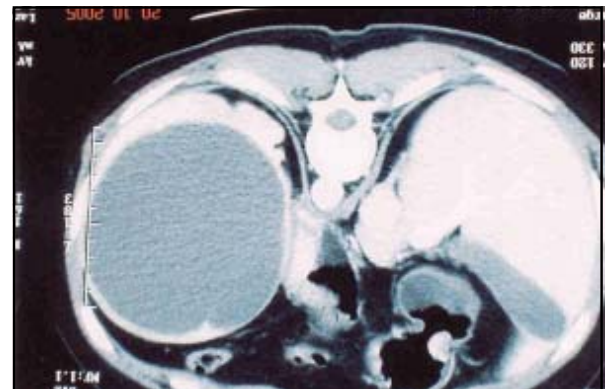
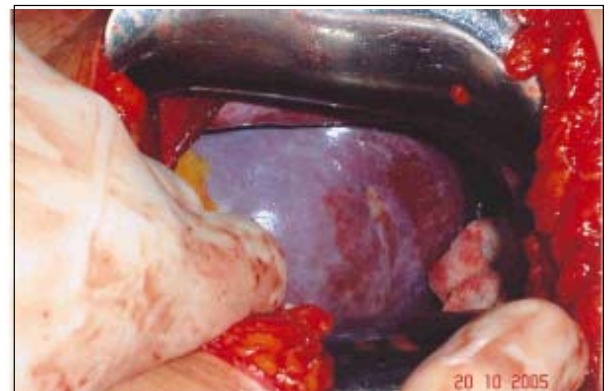
FIGURA 3. Bazo aumentado de tamaño.



CASO CLÍNICO

El ultrasonido abdominal reportando imagen hipodensa en hipocondrio izquierdo de etiología a determinar (Fig. 1), por tal motivo se pide Tomografía abdominal la cual reporta Tumoración del Bazo. (Fig. 2)

Se decide intervenir quirúrgicamente encontrándose una tumoración de aproximadamente 16 cm. de diámetro dependiente del bazo (Fig. 3,4 y 5) el cual se extirpar y se envía a estudio histopatológico. (Fig. 6)

FIGURA 4. Extracción del bazo.

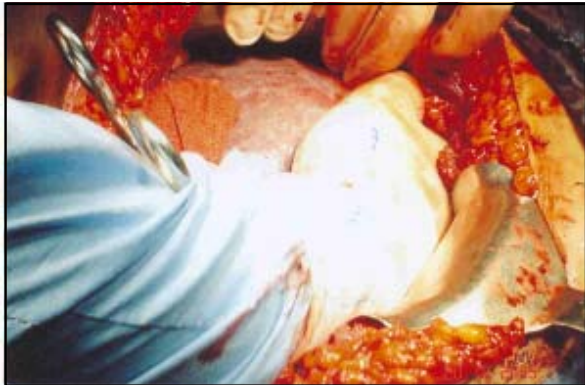

FIGURA 5. Tumoración del bazo.

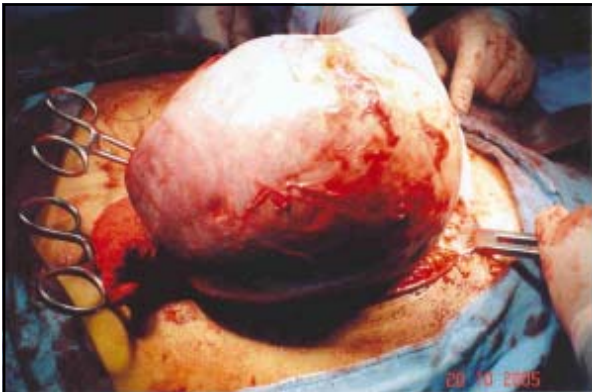
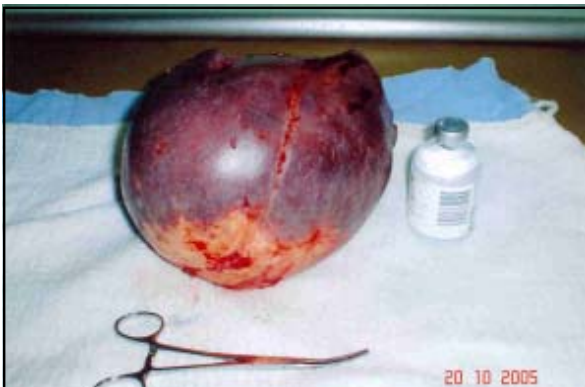
FIGURA 6. Tumoración del bazo.



REPORTE DE ESTUDIO HISTOPATOLÓGICO

Descripción macroscópica

Bazo con forma ovoide, café rojizo y consistencia renitente. Mide 17 X 14 cm. en sus ejes mayores. Al corte, se identifica una lesión quística de 16 cm en su eje mayor, contiene líquido amarillo opalescente, con material de aspecto graso suspendido; la pared es fibrosa, con calcificaciones y material granular amarillo adherido a la superficie. El tejido esplénico esta rechazado a la periferia, es rojo vinoso.

Descripción microscópica:

Los cortes histológicos permiten identificar una lesión quística intraesplénica. La pared del quiste esta hialinizada, con calcificaciones distróficas y el interior esta revestido por células inflamatorias, en la mayoría macrófagos con citoplasma amplio, así como linfocitos.

Diagnóstico: Pseudoquiste esplénico, de 16 cm de eje mayor, revestido por histiocitos CD-68 positivos, negativos para citoqueratina. (Fig. 7,8,9)

DISCUSION

La bibliografía médica describe las características de estas lesiones quísticas esplénicas, pero es poca la información sobre cifras estadísticas que determinan su verdadera incidencia, sobre todo en relación a los Quistes de origen No Parasitario.

Los quistes del bazo son una entidad poco frecuente y pueden ser Parasitarios y no parasitarios, de estos últimos el 80% corresponde a pseudoquistes postraumáticos y hay aproximadamente 800 casos descritos en la literatura mundial.¹³

En relación a la casuística nacional no existen asimismo publicaciones científicas que hagan referencia a su presentación, razón por la que consideramos importante el referirnos a esta patología como una forma de lograr datos de otras instituciones de salud, que cuenten con casos similares.

El desarrollo que alcanzan estas tumoraciones determina una acción compresiva externa sobre estructuras vecinas, que pueden condicionar signos y síntomas no siempre de origen esplénico, por lo que es necesario un diagnóstico apoyado por estudios^{9,10} que permitan diferenciar patologías de otros órganos.

A menudo estos quistes son completamente asintomáticos¹³ y descubiertos incidentalmente durante estudios de imágenes o de autopsias. Muchas veces, en el examen patológico no se encuentra esta línea epitelial y se asume que un antiguo traumatismo es la etiología.²

Los pseudoquistes esplénicos son 5 veces más frecuentes que los verdaderos, y se producen en la mayoría de las veces

por traumatismos contusos de abdomen produciéndose laceración de los vasos esplénicos, formándose un hematoma subcapsular y licuefacción, rodeado por una pared fibrosa y degradación de los eritrocitos. La pared es gruesa y lisa, presenta calcificaciones en el 50% de los casos.

Otras causas que predisponen la formación de pseudoquistes esplénicos son la mononucleosis infecciosa, tuberculosis, hemoglobinopatías, anemia drepanocítica y posterior a un infarto esplénico.

Los métodos diagnósticos de elección son radiológicos (ecografía y Tomografía abdominal), aunque difícilmente nos permitirán un diagnóstico etiológico.¹³

La actitud frente a un quiste esplénico oscila entre la simple observación periódica y el tratamiento quirúrgico del mismo.¹⁴ Este último se plantea ante la posibilidad de complicaciones (ruptura, hematoma o infección) y en caso de dudas sobre la naturaleza benigna o maligna de la lesión. Si se plantea un tratamiento quirúrgico, es preferible la esplenectomía parcial, cuando la disposición anatómica del quiste lo permita, siendo posible realizarlo mediante abordaje laparoscópico. Ocasionalmente se han descrito técnicas alternativas, como la marsupialización (con alto índice de complicaciones infecciosas) y el denominado «destechamiento» del quiste cuando la existencia de una porción de la pared del quiste sin contacto con el parénquima lo permite.¹⁵

Para concluir es necesario hacer notar que después de realizar esplenectomía pueden aparecer complicaciones tromboembólicas e infecciosas en el 2 al 5% de los casos. El riesgo persiste toda la vida, aunque es de especial relevancia en los dos primeros años y en relación inversa a la edad. Destaca además la extrema gravedad de las infecciones, con una mortalidad del 25 al 50% (10 veces mayor que en no esplenectomizados).

Debido a disminución de la síntesis de inmunoglobulinas existe una mayor susceptibilidad frente a bacterias encapsuladas: *Streptococcus pneumoniae* (50% de los casos), *Haemophilus influenzae* (20,30% de infecciones) y *Neisseria meningitidis*.¹⁶

FIGURA 7. Células inflamatorias

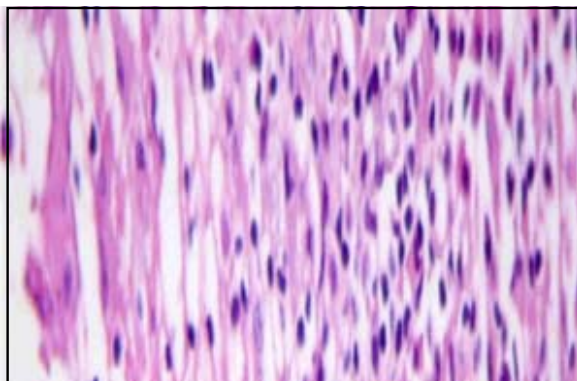


FIGURA 8. Calcificación en la pared.

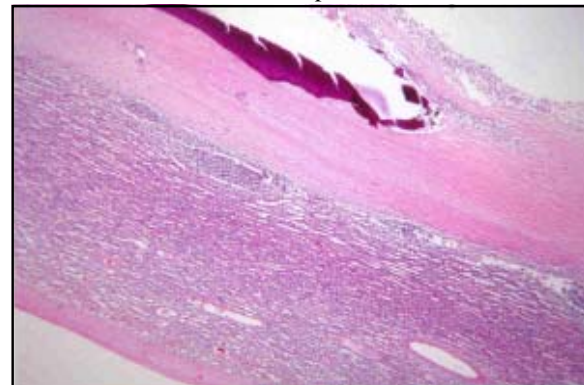
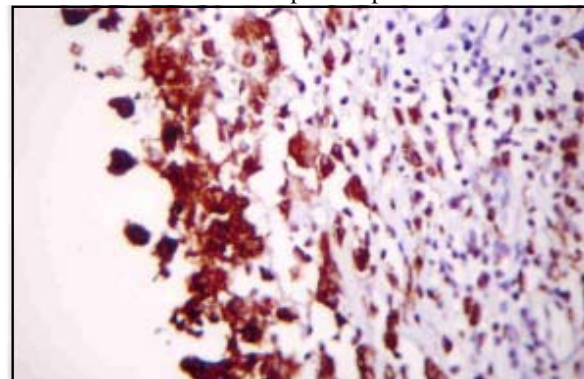


FIGURA 9. Inmunoreacción positiva para CD-68



En conclusión podemos decir que el pseudoquiste del bazo es una entidad patológica poco frecuente, pero que debemos de tener en cuenta en todos los pacientes que tengan antecedentes de traumatismos principalmente abdominales.

AGRADECIMIENTOS

Al Dr. Gabriel M. Mandujano Vera por su valiosa colaboración en el estudio anatomopatológico y sus fotografías.

En memoria del Dr. Axel Posada Sibaja.

REFERENCIAS

1. Horacio Jinich. Síntomas y signos cardinales de las enfermedades. 3ª edición. Estados Unidos de Norte América Editorial manual Moderno. 2001. Pag: 446
2. Sabiston DC, Textbook of surgery. The splen 1208. 5th ed. 1997.
3. Bello A. Hematología básica. Tercera edición. México. Edi-

CASO CLÍNICO

torial Prado. 2001. Pág: 8, 185, 187.

4. Torres H. Gastroenterología 1999 Pág. 64.

5. Ríos García Gerardo. Quistes del bazo. Revista Instituto Medico Sucre 2003. Pág. 1 a 3.

6. An Fac. Med. 2003; 64 (4); 255-260.

7. Balzan SM, Riedner CE, Santos LM, Pazzino MC, Fontes PR. Posttraumatic splenic cyst and partial splenectomy: report a case. Surg today 2001;31:265-5.

8. Burring KF. Epithelial splenic cysts. Am J Surg. Pathol, 1988; 12: 275-81

9. Morgenster L. Nonparasitic splenic cysts: Pathogenesis, classification, and treatment. J. Am Coll Surg 2002; 194: 306-14

10. Shirkhoda A, Freeman J, Armin AR, Cacciarelli AA, Morden R. Imaging features of splenic epidermoid cyst with pathologic correlation. Abdomen imagin 1995; 20: 449-51.

11. Balzan SM, Riedner CE, Santos LM, Pazzino MC, Fontes PR. Posttraumatic splenic cysts and partial splenectomy: report of a case. Surg Today 2001; 31: 265-5

12. Celdrán A, Navarro A, Marijuan A, Ais G, Novo C, Moreno C. Splenic hidatidosis. Am J Trop Med Hyg 1991; 44: 420-3.

13. Rodríguez Paz CA, Carreón Bringas RM. Pseudoquiste de bazo postraumático. Informe de un caso. Cirujano General Vol. 26 Núm. 3 – Jul-Sep 2004.

14. Brown JJ, Bynoe RP, Greene FL, Burke ML. Splenic Salvage Techniques in the management of pseudocysts of the spleen. South Med J. 1986; 79: 710-11.

15. Van der Zee DC, Kramer WL, Ure BM, Mokhaberi B, Bax NM. Laparoscopic management of a large post-traumatic splenic cysts in a child. Surg Endosc 1999; 13: 1241-2.

16. Benoist S. Les complications a moyem et long terme de la splenectomie. Ann Chir 2000; 125:317-24.

MEDALLA AL MERITO SANITARIO 2006

Orgullosamente tabasqueña de corazón y origen, nace un dos de abril de 1946, en la ciudad de Tenosique. De 1946 a 1964 crece en su ciudad natal, guiada por sus padres el Señor Bernardino Rodríguez Chan y la Sra. Eneledia Espinosa López, sus hermanos José del Carmen, Rosita Luis. Inicia sus estudios básicos y de taquimecanografía en su ciudad natal; posteriormente en 1965 se traslada vía ferrocarril a la ciudad de Villahermosa para iniciar sus estudios medio superiores y universitarios de donde egresa como licenciada en enfermería de la D.A.C.S., presentando la tesis “Cálculos y tiempos de enfermería”. Posteriormente a partir de 1972 cursa la especialidad de enfermería en Salud Pública, hoy I.N.S.P. En 2002 realiza la maestría en docencia en la D.A.E.A. es certificada

Certificada y Registrada por el COMACE, A.C. Inicia su experiencia laboral en hospital de Recursos Hidráulicos, Hospital General del ISSSTE “Dr. Daniel Gurría Urgell”. Ingresa a la Secretaría de Salud de Tabasco, el 1 de julio de 1971 a partir de esa fecha se ha desempeñado con los siguientes cargos: en Atención Primaria a la Salud y Atención Médica Especializada, destacando durante 11 años como Coordinadora Estatal del Programa de Enfermedades Prevenibles por Vacunación, siendo en este periodo, donde contribuye con sus acciones a la erradicación de la poliomielitis en el Estado de Tabasco y en nuestro País. Docente durante 11 años en la Escuela de Enfermería de la U.J.A.T., ha colaborado en la formación de Auxiliares de Enfermería y Técnicos en

Atención Primaria. Así mismo, ha participado y coordinado, Cursos-Talleres, Coloquios, Seminarios, Simposios, Jornadas Académicas, Congresos, Foros Regionales, Estatales y Nacionales. Ha concluido los Diplomados: de Docencia en Ciencias de la Salud, en Relaciones Humanas, en Administración de los Servicios de Salud, en Software de Oficina y Diplomado en Desarrollo e Implantación de Sistemas de Gestión de Calidad ISO-9001:2000. Actualmente se Desempeña como Jefe del Departamento de Enfermería Estatal de la Secretaría de Salud de Tabasco. Forma parte de la Sociedad Mexicana de Salud Pública, Sociedad Tabasqueña de Salud Pública A.C. y del Colegio de Enfermeras de Tabasco A.C., en el cual se desempeñó como presidenta del mismo, destacando la edición de la revista “Enfermería al Cuidado de la Vida”. Su familia esta integrada por su esposo Moisés Mosqueda Ruiz y su hija Maria de los Ángeles.



Fuente: Dirección de Atención Médica, Secretaría de Salud del Estado de Tabasco.