



Revista Internacional de Medicina y Ciencias  
de la Actividad Física y del Deporte /  
International Journal of Medicine and Science  
of Physical Activity and Sport

ISSN: 1577-0354

vicente.martinez@uam.es

Universidad Autónoma de Madrid

Quintana Díaz, J.C.; Giralt López, B.M.; Machín Moreno, Y.

FRACTURA DE PISO ORBITARIO EN UN JUGADOR DE BEISBOL

Revista Internacional de Medicina y Ciencias de la Actividad Física y del Deporte / International  
Journal of Medicine and Science of Physical Activity and Sport, vol. 7, núm. 25, marzo, 2007, pp. 26-

31

Universidad Autónoma de Madrid

Madrid, España

Disponible en: <http://www.redalyc.org/articulo.oa?id=54222953004>

- Cómo citar el artículo
- Número completo
- Más información del artículo
- Página de la revista en redalyc.org

redalyc.org

Sistema de Información Científica

Red de Revistas Científicas de América Latina, el Caribe, España y Portugal

Proyecto académico sin fines de lucro, desarrollado bajo la iniciativa de acceso abierto

Quintana Díaz , J.C., Giralt López, B.M. y Machín Moreno, Y. (2007) Fractura de piso orbitario en un jugador de béisbol. Revista Internacional de Medicina y Ciencias de la Actividad Física y el Deporte vol. 7 (25) pp. 26-31 <http://cdeporte.rediris.es/revista/revista25/artfractura42.htm>

## **FRACTURA DE PISO ORBITARIO EN UN JUGADOR DE BEISBOL**

### **FLOOR ORBITAL FRACTURE IN BASEBALL PLAYER**

**Quintana Díaz , J.C.<sup>1</sup>; Giralt López, B.M.<sup>2</sup> y Machín Moreno, Y.<sup>3</sup>**

1 Profesor Auxiliar Instituto Superior de Ciencias Medicas -Habana. e-mail: [quintana3yemen@yahoo.es](mailto:quintana3yemen@yahoo.es)  
juanc.quintana@infomed.sld.cu

2 Profesora Asistente Instituto Superior de Ciencias Medicas -Habana.

3 Profesora Instructor Instituto Superior de Ciencias Medicas -Habana.  
Hospital General "Ciro Redondo García" Artemisa

**Recibido:** 7 septiembre 2006

**Aceptado:** 23 de marzo 2007

**Clasificación de la UNESCO:** 3213 Cirugía

#### **RESUMEN**

Presentamos un caso de un paciente, jugador de béisbol que sufrió una fractura de piso orbitario al recibir un golpe directo (blowout) con un bate que se le escapó a otro jugador, esta fractura fue reparada con un bloque de Hidroxiapatita Porosa HAP -200 .Una vez reconstruido el defecto óseo, el paciente volvió a su vida normal y comenzó de nuevo a jugar béisbol, debido a que desaparecieron la diplopía y el enoftalmo, por lo que tuvo una completa rehabilitación estética y funcional. En los exámenes radiográficos postoperatorios se observó una excelente reconstrucción del piso de la orbita y una osteointegración del material implantológico.

**PALABRAS CLAVES:** Fractura de piso orbitario; Jugador de béisbol; Hidroxiapatita, diplopía, enoftalmo.

#### **ABSTRACT**

We attend one patient, baseball player that suffer floor orbital fracture when he received hit in his eye (blowout) during practice baseball. He was operating and repaired this fracture with Porous Hidroxyapatite HAP-200.After operation he returned to play

baseball because disappear the signs and symptoms (diplopia and enophthalmo).The radiography study showed excellent result after one year.

**KEY WORDS:** Floor orbital fracture, Baseball player, Hidroxyapatite, Diplopia, Enophthalmo.

## **INTRODUCCIÓN**

Dentro de la variada etiología de las fracturas maxilofaciales se reporta como la causa más frecuente los accidentes del tránsito (1-2).Sin embargo, se conoce que entre el 3-18 % de esta fracturas ocurren durante el accionar de los diferentes deportes y que en la actualidad a pesar de los esfuerzos de las federaciones deportivas y la aparición de nuevos implementos o medios de protección siguen ocurriendo estas fracturas de los huesos faciales.(3-7)

En este trabajo reportamos un caso de un paciente masculino de 30 años que sufrió una fractura del piso orbitario en un juego de béisbol, para el cual utilizamos la Hidroxiapatita HAP-200 de fabricación nacional para reparar dicha fractura, teniendo en cuenta las propiedades que se le atribuyen a este material de alta biocompatibilidad el cual se ha empleado en diferentes especialidades quirúrgicas como la ortopedia la cirugía bucomaxilofacial, la oftalmología, la neurocirugía, la periodontología y otras con excelentes resultados. (8-12)

## **REPORTE DEL CASO**

Paciente masculino de 30 años jugador de béisbol que se encontraba esperando su turno par ir a batear, cuando al jugador que se estaba en su turno al bate este se le escapó y golpeó de forma directa y fuerte en el ojo izquierdo de dicho jugador, inmediatamente se produjo una herida contusa y un edema considerable..

El paciente fue atendido de manera inmediata, se le suturó la herida y se le reconstruyó el párpado inferior. Al examen radiográfico de observó que tenía una fractura del piso de la orbita del ojo dañado (figura 1)

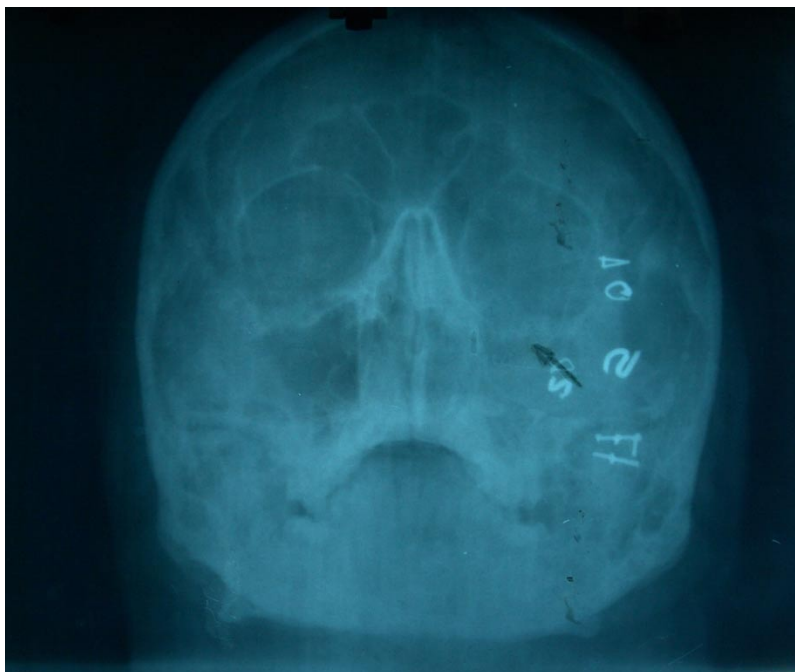


Figura 1 Preoperatoria

## TRATAMIENTO

El paciente fue operado en el servicio de cirugía maxilofacial del Hospital Ciro Redondo García de Artemisa. La intervención fue realizada bajo anestesia general bucotraquel, se realizó una abordaje infraorbitario alto hasta descubrir el foco de fractura en el piso de la orbita se desatrapó el músculo recto inferior y después de limpiar la zona se reconstruyó el defecto óseo con un bloque de Hidroxiapatita HAP-200 porosa de fabricación nacional.

El paciente fue evaluado clínica y radiográficamente a las 72 horas de operado, a los 7 días, al mes, a los tres, seis meses y al año de operado constatándose un excelente resultado tanto estético como funcional, sin detectarse reacción de rechazo al material y se observó una excelente osteointegración (figuras 2 y 3).

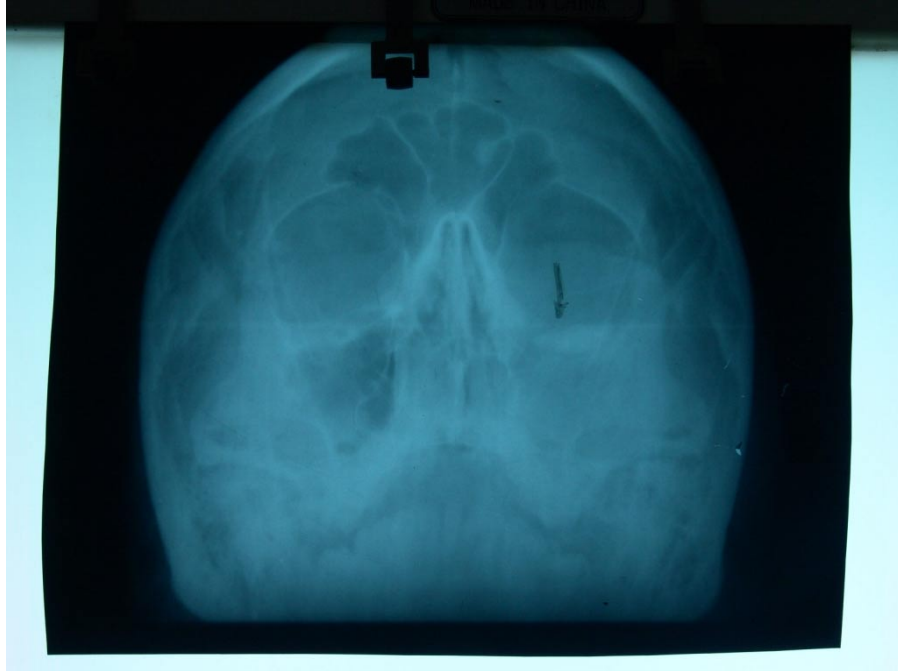

Figura 2 Postoperatoria suelo de órbita reconstruída con Hidroxiapatita

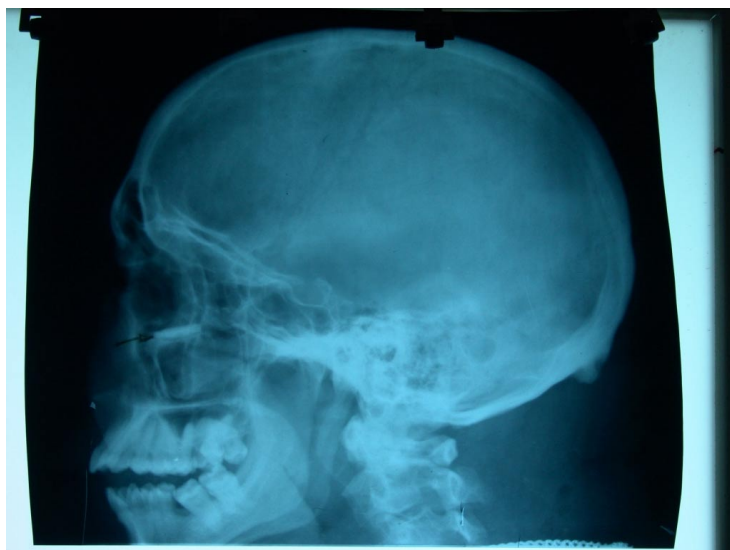

Figura 3 Postoperatoria vista lateral del suelo de órbita reconstruída con Hidroxiapatita

## DISCUSIÓN

El béisbol es en Cuba el deporte nacional y se practica en todas las provincias y hasta en los más pequeños poblados de las zonas rurales, en este paciente se produjo una fractura poco frecuente del piso orbitario, teniendo en cuenta la causa que la ocasionó al escapársele el bate a un jugador y golpear de manera directa al que estaba esperando su turno para batear.

Estas fracturas maxilofaciales que ocurren durante la practica de algún deporte se consideran que son entre el 3 y el 18 %, en nuestro país el béisbol ocupa el primer lugar (3) a diferencia de otros países donde este deporte no se practica con frecuencia(4,5,6,7).

El material utilizado por nosotros en este caso para reparar este defecto óseo del piso de la orbita de este atleta tiene una gran ventaja sobre otros materiales reportado por otros autores para reparar este tipo de afección (13-14) ya que en los estudios en que se reporta el uso de la Hidroxiapatita para reconstruir este tipo de fractura(11-12) los resultados son similares a los nuestros con este paciente jugador de béisbol, desapareció la diplopía y el enoftalmo y se logró un excelente contorno del piso orbitario como se puede observar en la (figura 3).El material se osteointegra de forma excelente no existe rechazo ni reacción adversa al año de colocado. Este jugador regresó sin ninguna dificultad a su vida normal y a los cuatro meses después de operado comenzó nuevamente la práctica deportiva sin ninguna limitación

## CONCLUSIONES

Con este tratamiento quirúrgico donde se le reconstruyó el piso de la orbita a un jugador de béisbol que la hidroxiapatita es un excelente material implantológico que se

adapta bien al hueso y evita intervenciones secundarias que permitieron a este atleta regresar a la vida deportiva en menos de un año después de operado.

## REFERENCIAS BIBLIOGRÁFICAS

- 1-Teller MR, Jones GM, Sheppard J. Trends in the etiology of maxillofacial fractures in United Kingdom. Br J Oral Maxillofac Surg 1991, 29 (4): 250-5.
- 2-Torgensen S, Torrens M. Maxillofacial fractures in Norwegian district. Int J. Oral Maxillofac Surg 1992, 21(6) : 335 – 8.
- 3-Quintana J. C., Giralt B.M.: Incidence of Maxillofacial fracture related with sport. Rev Cubana Estomatol 1996, 33 (2): 87 – 90.
- 4-Hill CM, Buford MA, Thomas DH. One year review of maxillofacial sport injuries treated at an accident and emergency department. Br J. Oral Maxillofac Surg 1998, 36 (1): 44 – 7.
- 5-Poolo JR, Fabich M, Dodorth H, Lawerf M, Bonlatf G, Fabel M. Mandible Fractures in sport. Retrospective study of 48 cases. Rev Stomatol Chir Maxillofac 1999, 100 (6): 306 – 10.
- 6-Malandiere E, Bodof F, Meningand JP, Gilbert F, Bertrand JC. Etiology and incidence of facial fractures sustained during sport: a prospective study of 140 patients. Int J Oral Maxillofac Surg 2001, 30 (4): 291 – 5.
- 7-De Giovanni P, Mazzeo R, Serradio F. Sport activities and maxillofacial injuries current epidemiology and clinical aspect relating to a series of 379 cases (1982 – 1992) Minerva Stomatol. 2000, 49 (1-2): 21 – 6.
- 8-Quintana Díaz JC. Clinical experience with Cuban coralline in maxillofacial surgery Rev Cubana Estomatol. 1997, 34 (2): 76-9.
- 9-Sanjurjo V, Almarales C, Álvarez MC. The coral and parodontitis. Rev Avances Medicos Cuba 1997, 12: 32-4.
- 10-Cienaga M, Lira JM, Almanza A, Pulido H. The use of hidroxyapatite with a bone substitutes in orthopedic. Rev Mex Ortop Trauma 1998, 12 (12): 410-15.
- 11-Quintana JC. Orbital floor fracture repaired with hydroxyapatite. HAP 200. Rev Cubana Estomatol. 2005, 42 (3) Sep-Dic ISSN: 0034-7504.
- 12-Lenke BN, Kinkukawa DO. Repair of orbital floor fractures with hydroxyapatite block scaffolding. Ophthol Plast Surgery 1999, 15(3): 161-5.
- 13-Iwansa JC, Ngoudd R, Keyembe DH. Refraction of orbital floors blowouts fractures with Silicone implants. Acta Stomatol Belg 1997, 94 (2): 63-7.
- 14-Ellis E, Tan Y. Assessment of internal orbital reconstruction for pure blowout is fracture: cranial bone graft versus titanium mesh. J Oral Maxillofac Surg 2003, 61 (4): 442-53.