



Revista Ciencias de la Salud

ISSN: 1692-7273

editorial@urosario.edu.co

Universidad del Rosario

Colombia

Alvarado, Amanda; Valencia, Marcela
Seguimiento ecográfico del vítreo en pacientes pre y postLasik
Revista Ciencias de la Salud, vol. 1, núm. 2, julio-diciembre, 2003, pp. 167-170
Universidad del Rosario
Bogotá, Colombia

Disponible en: <http://www.redalyc.org/articulo.oa?id=56210205>

- Cómo citar el artículo
- Número completo
- Más información del artículo
- Página de la revista en redalyc.org

redalyc.org

Sistema de Información Científica
Red de Revistas Científicas de América Latina, el Caribe, España y Portugal
Proyecto académico sin fines de lucro, desarrollado bajo la iniciativa de acceso abierto

Seguimiento ecográfico del vítreo en pacientes pre y postLasik

Amanda Alvarado, MD*, Marcela Valencia, MD†

Resumen

Objetivo: reportar los cambios ecográficos observados en el vítreo en pacientes postLasik.

Metodología: estudio prospectivo, observacional y descriptivo. **Método:** Se realizó ecografía modo A y B prequirúrgica y controles postoperatorios al primer y tercer mes en 16 pacientes sometidos a cirugía refractiva en la Fundación Oftalmológica Nacional entre junio 2002 y marzo 2003.

Resultados: 16 pacientes, 67% mujeres y 33% hombres, con una edad promedio de 31.6 años y rango entre 22 y 40 años. Promedio de 31 años, en 29 ojos, 16 derechos y 13 izquierdos, para un total de 87 ecografías. Los defectos refractivos se encontraban en un rango entre -10.50 y +3.50 de equivalente esférico, 24 ojos miopes y 5 hipermetropes; los cambios correspondían a DVP (desprendimiento de vítreo posterior) y presencia de opacidades; al inicio del estudio, 18 ojos (62%) presentaban DVP y todos los 29 ojos presentaban opacidades; al final de los controles ecográficos se evidenciaron cambios en 22 ojos (81%) del total, dentro de los cuales aumentaron las opacidades vítreas en 14 ojos (48.27%), mientras que permanecieron sin modificación 15 ojos (51.7 %). La presencia de DVP de novo se evidenció en 10 ojos (30. %), un aumento del DVP en 8 ojos (27.5%) y en un caso (3.4%) se observó la presencia de un área de tracción en la

interfase vítreo-retiniana, que corresponde a un paciente hipermetrope, el cual fue evaluado al observarse 2 agujeros retinianos operculados en el tercer control ecográfico. **Conclusiones:** demostramos que realmente se evidencian cambios a nivel vítreo postLasik, dentro de los cuales el desprendimiento del vítreo posterior es el hallazgo más significativo y podría estar implicado en la génesis de desgarros en retina, pero su incidencia es aún equiparable a la de la población general, lo que hace que la cirugía refractiva permanezca como un procedimiento seguro. Sin embargo, sugerimos que los pacientes postLasik deberían tener una fundoscopia pre y postoperatoria.

Palabras clave: Lasik, láser, vítreo, ecografía, seguimiento.

Recibido: julio 2003.

Aceptado: octubre de 2003.

* Residente de Oftalmología. Fundación oftalmológica Nacional. Universidad del Rosario
amandaconsuelo@hotmail.com.

† Oftalmóloga. Ecografista. Fundación Oftalmológica Nacional.

Abstract

Title: Echografic Vitreoretinal Findings after Laser In Situ Keratomileusis.

Objective: To report the echographic changes observed in the vitreous of patients following Lasik. **Design:** Prospective, observational, descriptive study. **Method:** We performed an ultrasound of the vitreous of patients eligible for refractive surgery. Vitreous Changes were measured by video B scan ultrasonography before and at the first and third month after Lasik at Fundación Oftalmológica Nacional between June 2002 and March 2003. **Results:** A total of 16 patients, 67% women, 33% men, mean age of 31.6 years (range between 22 and 40 years). A total of 29 eyes were studied, 16 right and 13 left for a total of 87 echographies. The refractive errors in a range of -10.50 and +3.50 of spherical equivalent. There were 24 myopic and 5 hypermetropic eyes. The vitreous changes corresponded to a posterior vitreous detachment (PVD) and the presence of opacities in the vitreous. At the beginning of the study 18 eyes (62%) had evidenced PVD and all of the 29 eyes (100%) had opacities; At the end of the controls

changes were evidenced in 22 eyes (81%), the vitreous opacities increased in 14 eyes (48.27%), while they remained without changes in 15 eyes (51.7%). The presence of newly developed PVD was documented in 10 eyes (30 %), there was an increase of PVD in 8 eyes (27.5%), and in one case we observed the presence of a traction area at the vitreoretinal interfase that corresponded to 3.4% of the eyes studied; it was an hypermetropic patient in whom ophthalmoscopically, after the echographic findings, we evidenced two operculated like retinal holes that required treatment with laser. **Conclusions:** We demonstrated that true changes are evidenced at the vitreous post Lasik. Posterior vitreous detachment is the most significant discovery and it could be implied in the genesis of tears and detachment of the retina, but its incidence is even smaller than in the general population and this allows refractive surgery to remain as a safe procedure, even though we suggest patients follow a dilated indirect funduscopy examination before and after Lasik.

Key words: Lasik, laser, vitreous, echography, follow up.

INTRODUCCIÓN

El Lasik es en la actualidad el procedimiento quirúrgico más aceptado y usado para corregir los diferentes defectos refractivos, principalmente en pacientes miopes; con el advenimiento y crecimiento en popularidad de este procedimiento, se ha prestado más atención en observar las complicaciones vitreoretinianas que se pueden presentar posteriores al Lasik, ya sean secundarias a la técnica quirúrgica, que involucra la colocación de un anillo de suc-

ción posterior al limbo, o a la exposición del láser por la propagación de las ondas de *shock* en la cavidad vítrea (1).

Diferentes estudios demuestran que la incidencia del desprendimiento de retina DR en pacientes postLasik está entre un 0.02 y 0.06 % (2), la cual es inferior a la de la población miope en general, calculada entre 1 a 3 % (3). Otras complicaciones reportadas postLasik incluyen desprendimiento bilateral asociado a

desgarros gigantes (4), desgarros sin desprendimiento (5), hemorragias maculares (6), oclusión venosa (7), desprendimiento de retina(8-10), hemorragia vítrea y aparición de membranas neovasculares coroides. Hasta ahora no hay estudios prospectivos practicados en humanos que demuestren que cambios vítreos se suceden posteriores al Lasik, el cual es nuestro objetivo en el presente estudio.

MATERIALES Y MÉTODOS

Se realizó un estudio prospectivo observacional y descriptivo, practicado entre agosto 2002 y marzo del 2003 en pacientes que se sometieron a cirugía refractiva Lasik (Excimer Laser fluoruro de Argón, marca del laser: visix-S4) en la Fundación Oftalmológica Nacional, procedimientos practicados por diferentes cirujanos refractivos experimentados. Se incluyeron los siguientes criterios de inclusión: menores de 40 años, pues se calcula que a esta edad se manifiestan los cambios degenerativos vítreos de licuefacción secundarios al envejecimiento, como el desprendimiento del vítreo posterior DVP. Se excluyeron pacientes con antecedentes de cirugía ocular y enfermedades del colágeno.

Se les practicó ecografía preoperatoria y de seguimiento al primer y tercer mes postoperatorio, practicada con eco modo A y modo B por oftalmóloga ecografista(11); se incluyeron 15 pacientes y se tuvieron en

cuenta los diferentes defectos refractivos (tabla 1). Para la cuantificación de cambios vítreos objetivamente, usamos una cuadrícula transparente de 0.5mm*0.5 mm, la cual fue colocada en la pantalla del ecógrafo (Ecógrafo estandarizado Bio-Vision) en las diferentes tomas del examen, para cuantificar objetivamente por número de cuadrantes los cambios observados en el vítreo; dentro de los parámetros evaluados se valoraron la presencia de DVP y la cantidad y aumento de opacidades vítreas dentro de las diferentes tomas del examen.

En los pacientes que se sometieron al Lasik se practicó la técnica convencional utilizando anestesia tópica con proparacina 1%, la cornea fue marcada con violeta de genciana colocando el anillo de succión y llevando el ojo a presiones de 60 mmHg, posterior a lo cual se usó el microqueratomo M2 automatizado para realizar el levantamiento del *flap* corneano, seguido de la ablación del lecho estromal de la córnea; finalmente, se hizo lavado y reposición del colgajo.

Ningún paciente presentó complicaciones intraquirúrgicas al practicar el procedimiento.

RESULTADOS

Se valoraron 16 pacientes, 67% mujeres y 33% hombres, con una edad promedio 31.6 años y rango entre 22 y 40 años. Se analizaron 29 ojos, 16 derechos y 13 izquierdos, para un total de 87 ecografías.

Tabla 1. Defectos refractivos de los pacientes

Número	Edad	Ojo	Equivalente Esférico	Opacidades		DVP		Tiempo de Ablación
				Pre	Post	Pre	Post	
1	37	OD	- 6.50	+	•	+	•	50 s
		OI	- 9.50	+	•	+	•	54
2	34	OD	- 8.62	+	•	-	+	51
		OI	- 8.50	+	•	-	+	50
3	33	OD	- 8.62	+	•	+	•	86
		OI	- 8.75	+	•	+	•	82
4	39	OD	-10.50	+	•	+	•	88
5	25	OD	- 6.75	+	•	+	•	35
6	36	OD	- 5.37	+	•	+	•	34
		OI	- 5.62	+	•	+	•	49
7	40	OD	- 3.25	+	•	+	•	24
		OI	- 3.75	+	•	+	•	27
8	22	OD	- 3.00	+	•	+	•	57
		OI	- 8.37	+	•	+	•	70
9	37	OD	- 3.37	+	•	+	•	11
		OI	- 3.75	+	•	+	•	28
10	30	OD	- 1.50	+	•	+	•	18
		OI	- 1.25	+	•	+	•	59
11	25	OD	- 3.37	+	•	-	+	19
		OI	- 0.50	+	•	-	+	51
12	34	OD	- 1.75	+	•	-	+	18
		OI	- 2.00	+	•	-	+	20
13	25	OD	+1.62	+	•	+	•	9
		OI	+1.87	+	•	+	•	16
14	34	OD	+0.75	+	•	-	-	21
15	25	OD	-0.25	+	•	-	+	31
		OI	-0.75	+	•	-	+	31
16	21	OD	+2.87	+	•	-	Tracción	49
		OI	+3.25	+	•	-	+	78

Se encontraron cambios en 22 ojos, lo que corresponde al 81% del total; los cambios correspondían al aumento de opacidades, presencia de desprendimiento del vítreo posterior DVP de novo, y en un caso se evidenció un área de tracción en la interfase vítreoretiniana, observada en el tercer control ecográfico (figuras 1 y 2),

Figura 1. PreLasik

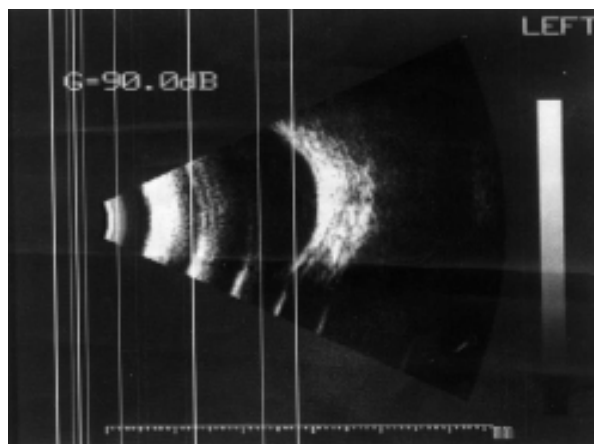
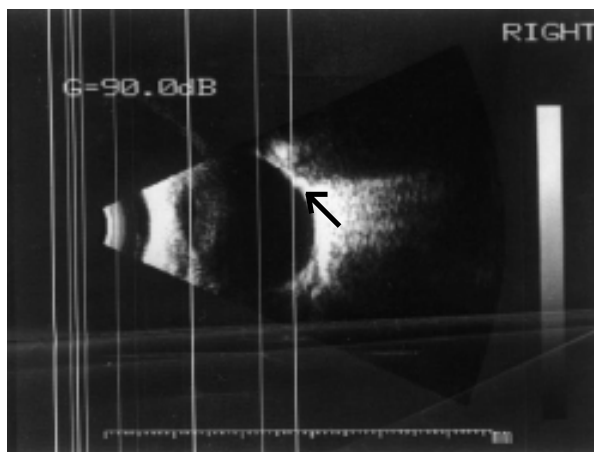


Figura 2. PostLasik. Obsérvese el área de tracción, señalada con la flecha.



que corresponde al 3.4 % del total de pacientes.

Se valoraron todos los defectos refractivos con un el rango entre -10.50 y +3.50 de equivalente esférico; de ellos, 18 presentaban DVP al ingreso y en 10 ojos (34 %) se observó DVP postLasik ; dentro de ellos, 2 ojos correspondían a pacientes con defecto hipermetrópico.

El DVP aumento en 8 ojos, lo que corresponde al 27.5% de los pacientes que lo presentaban previamente, y dentro de los cuales el 50 % refirió clínicamente la presencia de miodesopsias posteriores al Lasik.

La presencia de opacidades vítreas se evidenció en todos los pacientes y éstas aumentaron en 14 ojos (48.27%), mientras permanecieron sin modificación en 15 ojos (51.7 %).

No encontramos una relación directa entre el tiempo de exposición y la generación de cambios vítreos, pero sí nos parece importante el hecho de que los mayores tiempos de exposición se presentaban al tratar a pacientes hipermetropes, y que fue el único caso donde encontramos un área de tracción vítreoretiniana con desgarro.

DISCUSIÓN

En nuestro estudio prospectivo encontramos y describimos cambios que realmente se suceden posteriores al Lasik, evidenciados por ecografía. Aunque no nos atrevemos a decir que son exclusividad del Lasik,

no cabe duda de que realmente se producen cambios; estos pueden presentarse debido a los cambios de presión que se dan en el globo ocular al colocar el anillo de succión, o al estrés que generan las ondas del láser, que producen cambios a nivel del vítreo anterior y las capas posteriores de la cornea, lo cual se ha demostrado experimentalmente en estudios con animales (12-13).

Por otra parte, estos cambios se suceden en pacientes con diferentes defectos refractivos además de la miopía, lo cual hace que no sean exclusivos de la miopía ni tampoco de defectos elevados, ya que también se observaron en pacientes con defectos bajos e incluso hipermetropes, quizá relacionados con el mayor tiempo de exposición al láser que se sucede al tratar este tipo de defectos y puede ser generado por la amplitud de las ondas de shock que se generan en la cavidad vítrea (14).

Reportes preliminares de estudios practicados por Mostafavy y Luna demuestran que hay una variación en la longitud axial del globo ocular aproximadamente entre 0.38mm y 1.48 mm, medida mediante ecografía posterior a la colocación de un anillo de succión (15); lo cual se cree que genera fuerzas vectoriales que promueven la sinéresis vítrea y el DVP y llevan a la formación de desgarros y desprendimientos.

El desarrollo del DVP es un cambio característico encontrado en nuestro estudio y no es exclusivo de pacientes miopes al-

tos, ya que la mayoría de estos, principalmente los pacientes con defectos elevados, lo presentaban previo al ingreso del estudio, lo cual había sido observado en los estudios experimentales con cerdos.

Dentro de las complicaciones descritas en la literatura médica (16) encontramos que únicamente se manifestó la presencia de un área de tracción en un paciente hipermetrope. Esta área se evidenció al tercer control ecográfico, y el paciente requirió láser focal para su tratamiento; además, fue sintomático por la presencia de miodesopsias al segundo mes postoperatorio.

Aunque este estudio demuestra el seguimiento de 16 pacientes, sabemos que es una muestra poblacional pequeña para dar conclusiones definitivas, pero estamos seguros de que si bien las complicaciones son infrecuentes, se producen cambios que pueden llevar a desgarros o DR, e incluso a compromisos más serios.

A pesar de los cambios observados en el vítreo, creemos que Lasik sigue siendo una excelente y segura técnica para la corrección de los diferentes defectos refractivos, pues la incidencia de complicaciones es muy baja y es equiparable con la de la población en general, e incluso más baja.

Finalmente, nosotros creemos que este es un trabajo que aporta a la literatura médica hallazgos tangibles que anteriormente no habían sido publicados en estudios prospectivos (17).

REFERENCIAS

1. Arévalo JF, Freeman W, Gómez L. Retina and Vitreous Pathologic Conditions after Laser assisted in situ keratomileusis is there a Cause-Effect Relationship? *Ophthalmology*. 2001;108(5):839-40
2. Arévalo JF, Ramírez E, Suárez E, Morales-Stopello J, Cortez R, Ramírez G Arévalo JF, et al. Incidence of vitreoretinal pathologic conditions within 24 months after laser in situ keratomileusis. *Ophthalmology*. 2000;107(2):258-62.
3. Ogawa A, Tanaka M. The relationships between refractive errors and retinal detachment analysis of 1.116 retinal and detachment cases. *Jpn J Ophthalmol*. 1988;32(3):310-5.
4. Ozdamar A, Aras C, Sener B, Oncel M, Karacorlu M. Bilateral retinal detachment associated with giant tear after laser assisted in situ keratomileusis. *Retina*. 1998;18(2):176-7.
5. Rodríguez A, Camacho H. Retinal Detachment after refractive surgery for myopia. *Retina*. 1992;12(3 Suppl):S46-50.
6. Luna JD Reviglio VE, Juárez CP. Bilateral macular hemorrhage after laser in situ keratomileusis. *Graefes Arch Clin Exp Ophthalmol*. 1999; 237(7):611-3.
7. Smith BT, Park CH, Fekrat S. Retinal vein occlusion after Lasik Submitted to retina.
8. Arévalo JF, Ramírez E, Suárez E, Cortez R, Ramírez G, Yépez JB. Retinal detachment in myopic eyes after laser in situ keratomileusis. *J Refract Surg*. 2002;18(6):708-14.
9. Arévalo JF, Ramírez E, Suárez E, Cortez R, Antzoulatos G, Morales-Stopello J. Rhegmatogenous retinal detachment in myopic eyes after laser in situ keratomileusis frequency, characteristics and mechanism. *J Cataract Refract Surg*. 2001;27(5):674-80.
10. Tsai YY, Lin JM, Tsai SC. Giant tear retinal detachment after in situ keratomileusis a case report. *Kaohsiung J Med Sci*. 2001;17(11):586-9.
11. Walton KA, Meyer CH, Harkrider CJ, Cox TA, Toth CA. Age related changes in vitreous mobility as measured by video B scan ultrasound. *Exp Eye Res*. 2002 74 (2) 174-80.
12. Luna JD, Artal MN, Reviglio VE, Pelizzari M, Diaz H, Juarez CP. Vitreoretinal alterations following laser in situ keratomileusis clinical and experimental studies. *Graefes Arch Clin Exp Ophthalmol*. 2001;239(6):416-23.
13. Panozzo G, Parolini B. Relationships between vitreoretinal and refractive surgery. *Ophthalmology*. 2001;108(9):1663-8; discussion 1668-9.
14. Krueger RR, Seiler T, Gruchman T, Mrochen M, Berlin MS. Stress Waves amplitudes during laser surgery of cornea. *Ophthalmology*. 2001; 108(6):1070-4.
15. Mostafavi R, Fekrat S, Toth CA, Kim T. Lasik and Vitreous Pathology after Lasik. *Ophthalmology*. 2002;109(4):624; author reply 624-5.
16. Arévalo JF, Ramírez E, Suárez E, Antzoulatos G, Torres F, Cortez R, et al. Rhegmatogenous Retinal Detachment after laser in situ keratomileusis Lasik for correction of myopia. *Retina* 2000;20(4)338-41
17. Johnson TM, Kurtz R, Musch DC. Vitreoretinal conditions after Lasik, *Ophthalmology*. 2000; 107(12):2127-8.