



REDVET. Revista Electrónica de Veterinaria

E-ISSN: 1695-7504

redvet@veterinaria.org

Veterinaria Organización

España

Aguilar Mariscal, Federico

Caso Quirúrgico: Schnauzer miniatura, criptórquido

REDVET. Revista Electrónica de Veterinaria, vol. IX, núm. 8, agosto, 2008, pp. 1-20

Veterinaria Organización

Málaga, España

Disponible en: <http://www.redalyc.org/articulo.oa?id=63617057010>

- Cómo citar el artículo
- Número completo
- Más información del artículo
- Página de la revista en redalyc.org

redalyc.org

Sistema de Información Científica

Red de Revistas Científicas de América Latina, el Caribe, España y Portugal

Proyecto académico sin fines de lucro, desarrollado bajo la iniciativa de acceso abierto

Caso Quirúrgico: Schnauzer miniatura, criptórquido



Aguilar Mariscal, Federico. MVZ, Dipl.

El Mundo de la Salud Animal. Tepepan, México, D.F. Tels.
5334-9199 y 5334-9200

<http://www.webip.com.mx/mvzfede/main.php? p=36>

<http://www.paginasprodigy.com/5saludanimal/index.html>

e-mail: fedeamail-baja@yahoo.com

REDVET: 2008, Vol. IX, Nº 8

Enviado a **Lista L_VET profesional@listas.veterinaria.org** el **24.07.08** – **ver las** caracteíísticas de cada una de las Lista de Veterinaria.org en <http://www.veterinaria.org/listasyboletines> - **y publicado reproducido en REDVET** el 01.08.0806.08 con la referencia definitiva: 080809_REDVET

Este artículo está disponible en <http://www.veterinaria.org/revistas/redvet/n080808.html> concretamente en <http://www.veterinaria.org/revistas/redvet/n080808/080809.pdf>

REDVET® Revista Electrónica de Veterinaria está editada por **Veterinaria Organización®**.
Se autoriza la difusión y reenvío siempre que enlace con **Veterinaria.org®** <http://www.veterinaria.org> y con **REDVET®** - <http://www.veterinaria.org/revistas/redvet>

Hola amigos del Foro de Veterinaria.org, hace ya buen tiempo que no escribía, sucede que cambié de correo-e y me desconecté de ustedes por espacio de un año o un poco mas.... bueno, espero les guste.

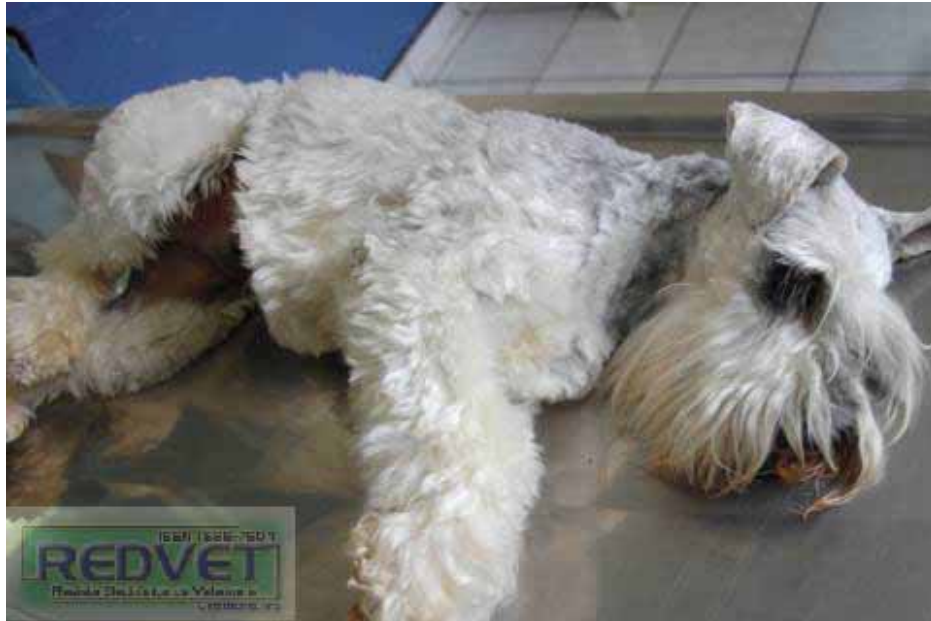El perro llegó desde cachorro para su programa de vacunación, fué donde nos dimos cuenta que era criptórquido y le comentamos al propietario que habría que buscar los testículos y castrarlo (ya que al terminar las vacunas y consecuentes visitas a la estética y conmigo para su desparasitación semestral, nunca descendieron los testículos).

Presentaba una sola manifestación, orinaba como cachorro (sentado) ó como hembra dependiendo como se quiera tomar.

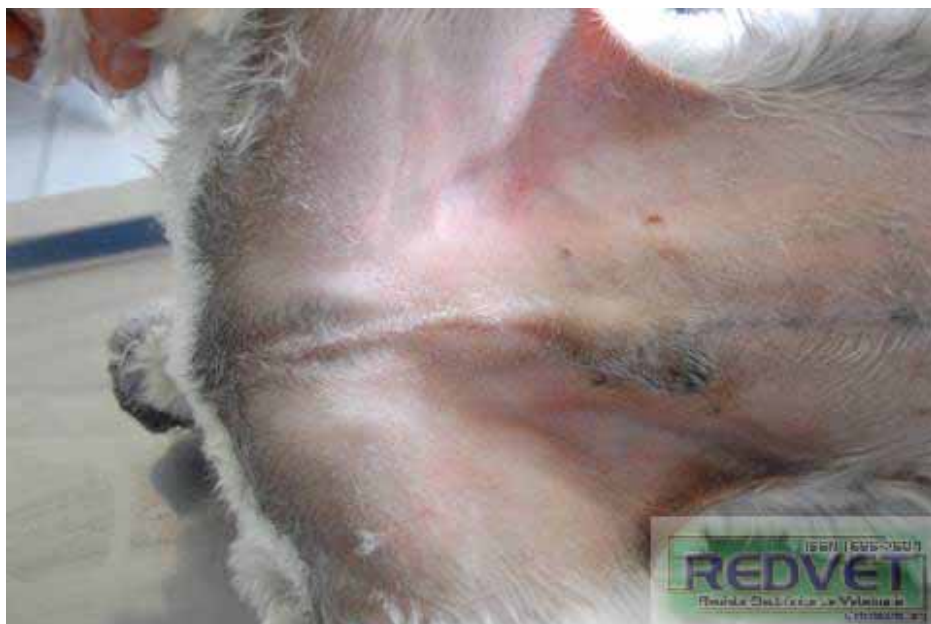Es un perro de casa con niños y siempre ha tenido un comportamiento normal, es decir, lleva una vida normal.

Yo le mencioné al propietario que se decidiera antes de que cumpliera 5 años el perro ya que uno, o los dos testículos "pudieran" desarrollar un tumor.

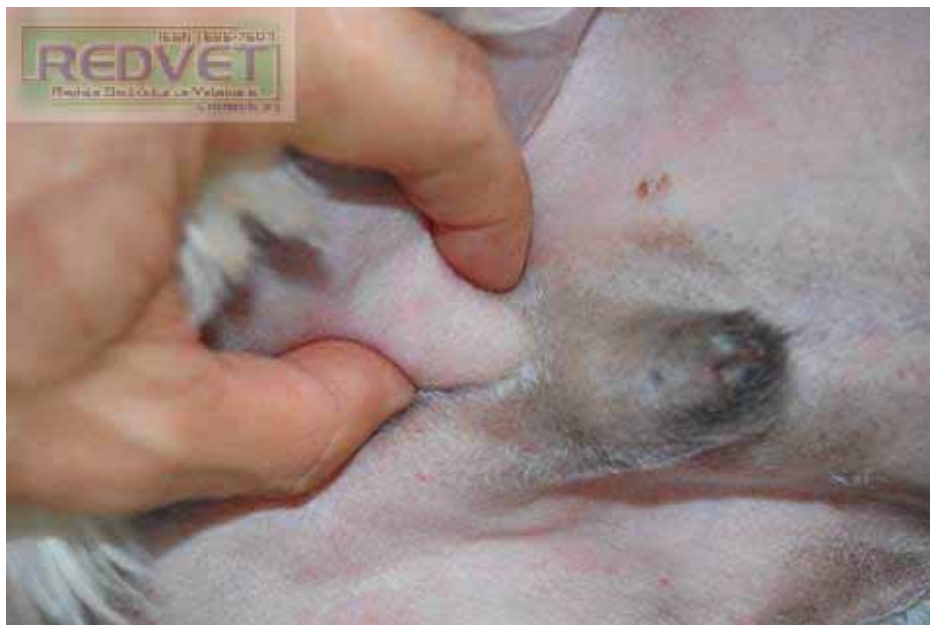Fue así que un buen día, justo a los 5 años decidió que se castrara. Yo pensé que los testículos estaban inguinales (como lo muestro en las primeras fotos)... y la sorpresa fue ésta.



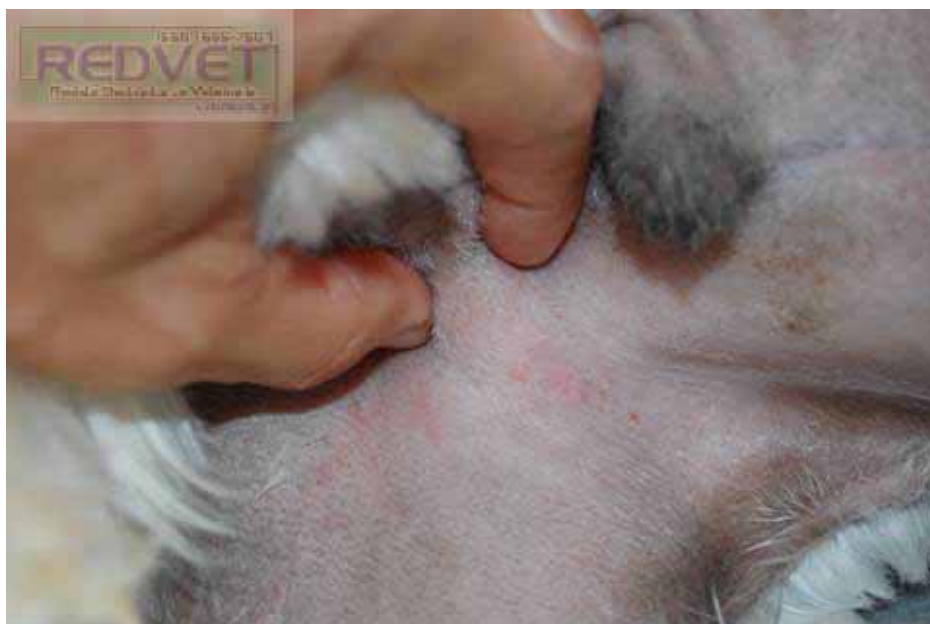Rasuramos todo el vientre y cara interna de los muslos



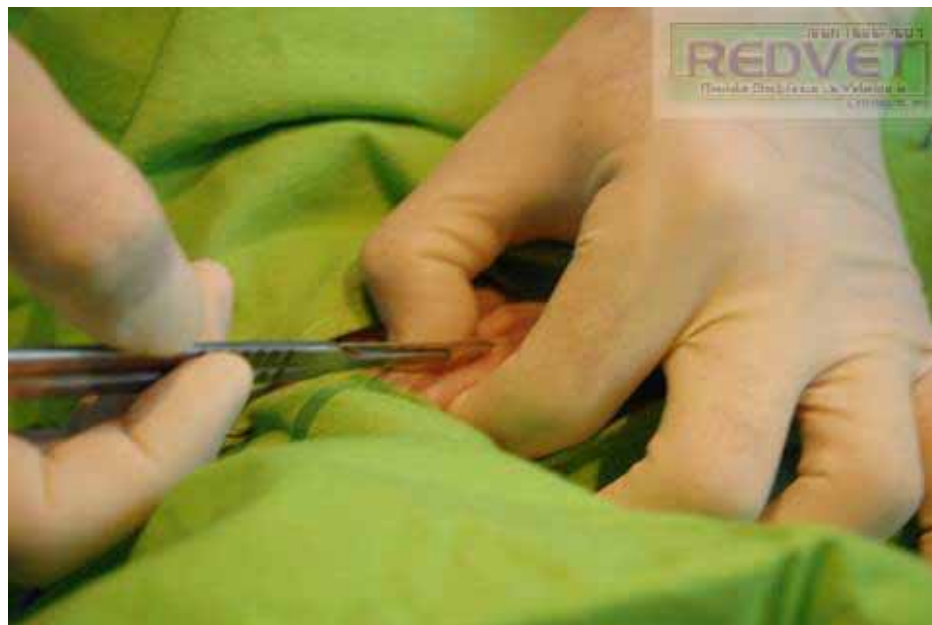Ubicamos una bolita subcutánea del lado derecho del paciente, próxima a la región inguinal:



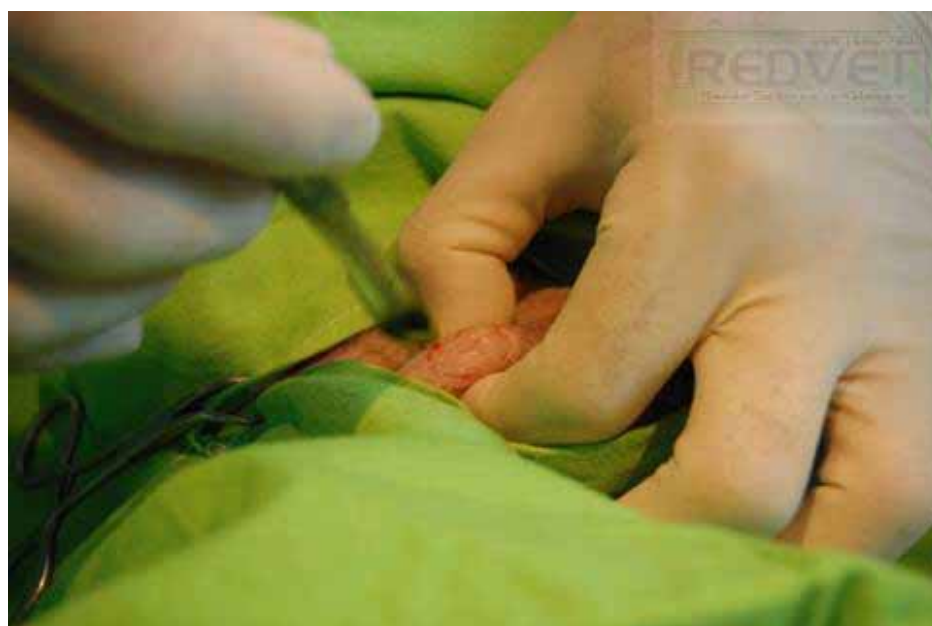Y otra más del lado izquierdo pero de menor tamaño:



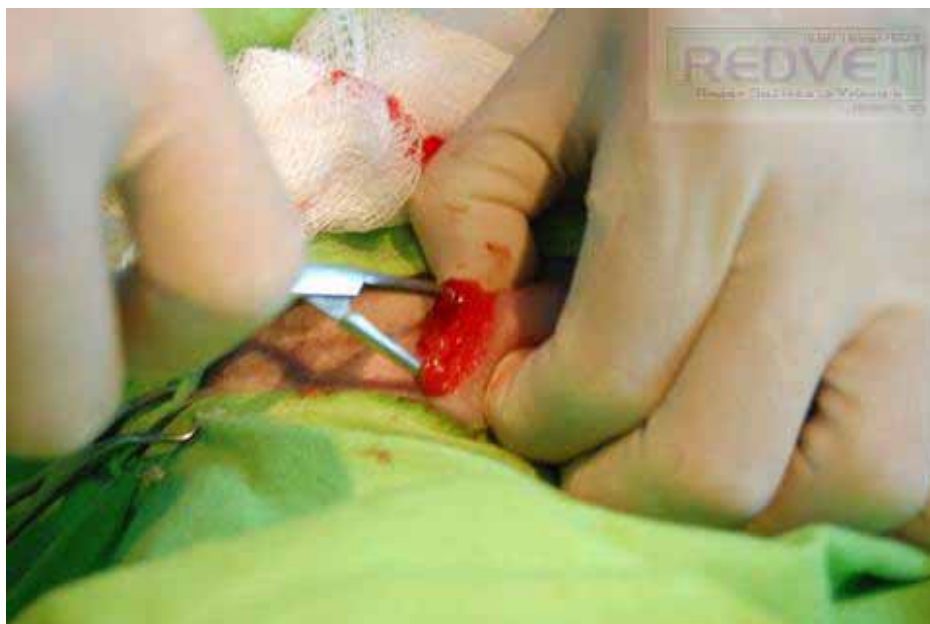Incidimos piel sobre la bolita encontrada:



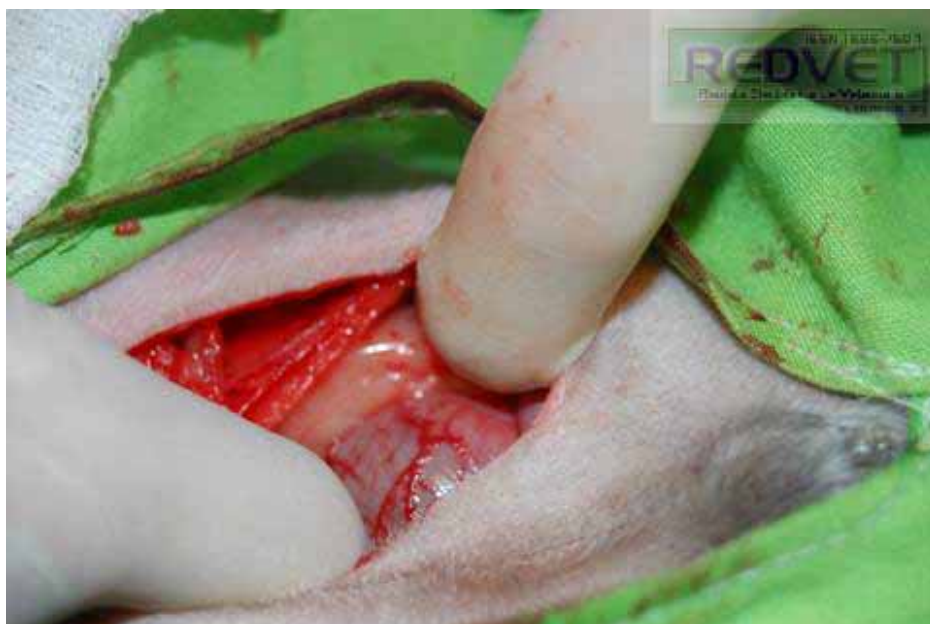Se aprecia tejido graso. Procedemos a incidir sobre la bolita del otro lado:



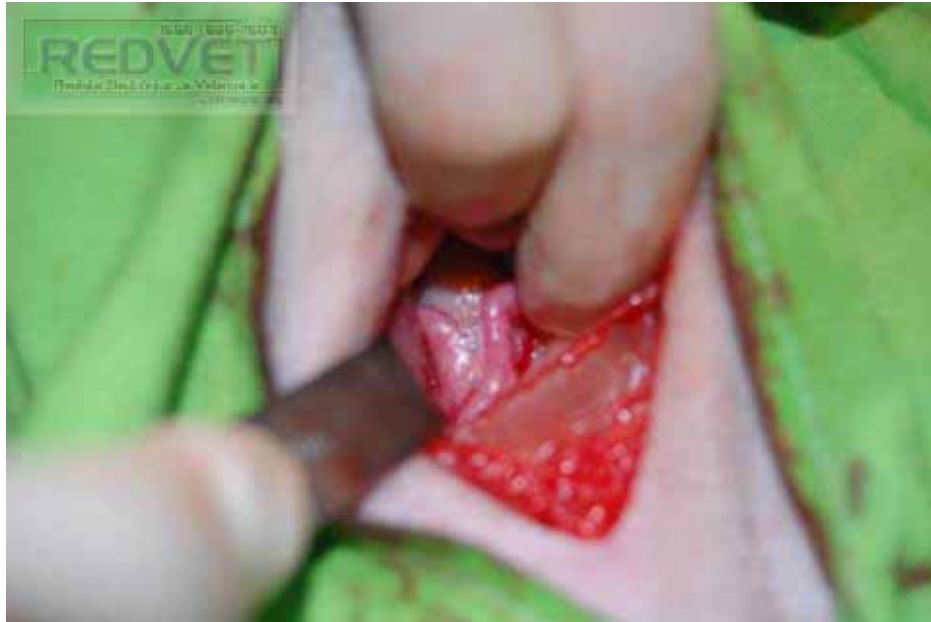Hacemos disección roma y no encontramos el testículo:



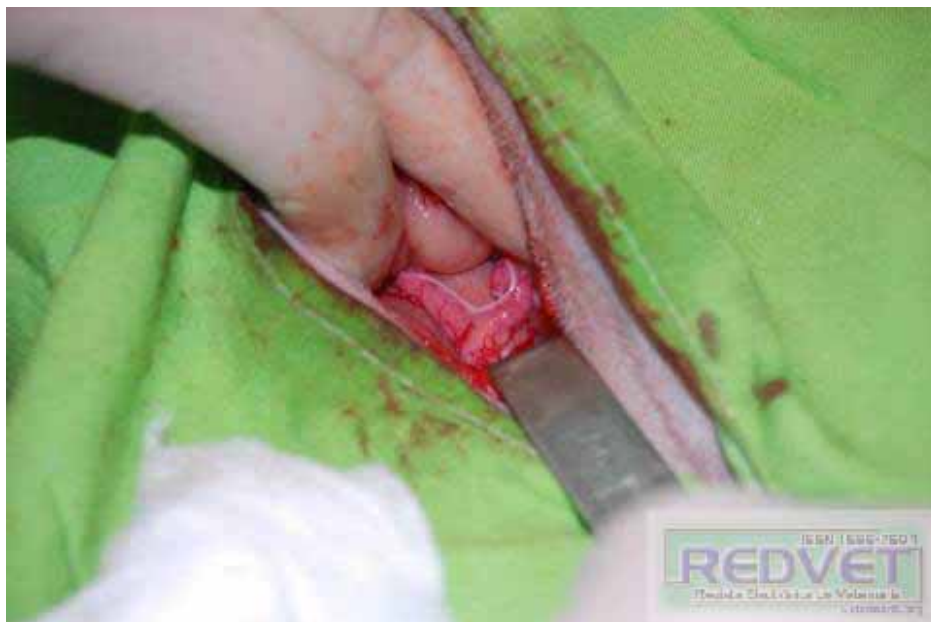Extendemos la herida quirúrgica (lateral al prepucio) e incidimos cavidad abdominal por línea media (al fondo de aprecia la vejiga plétora):



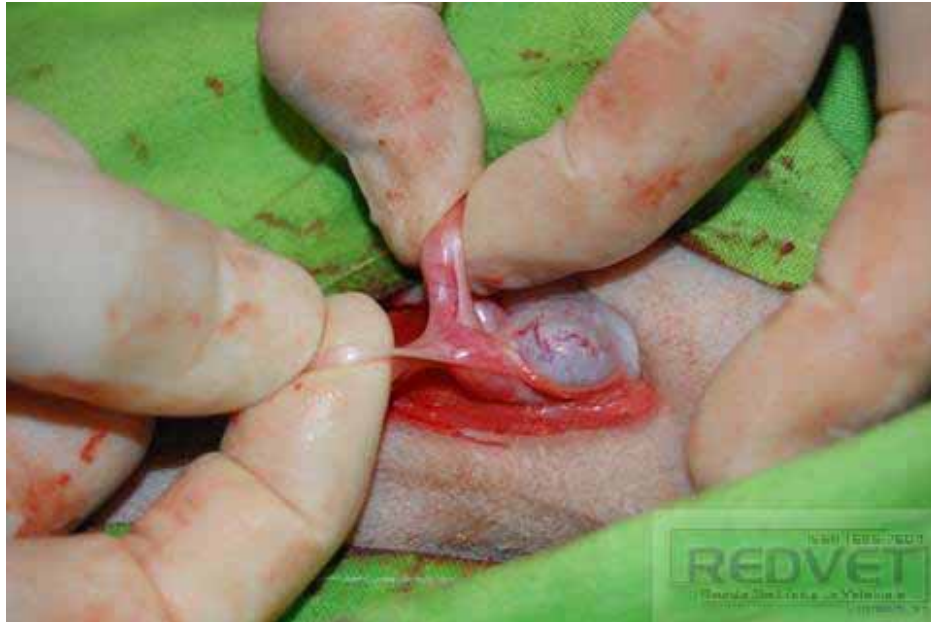¡Qué vemos ahí?:



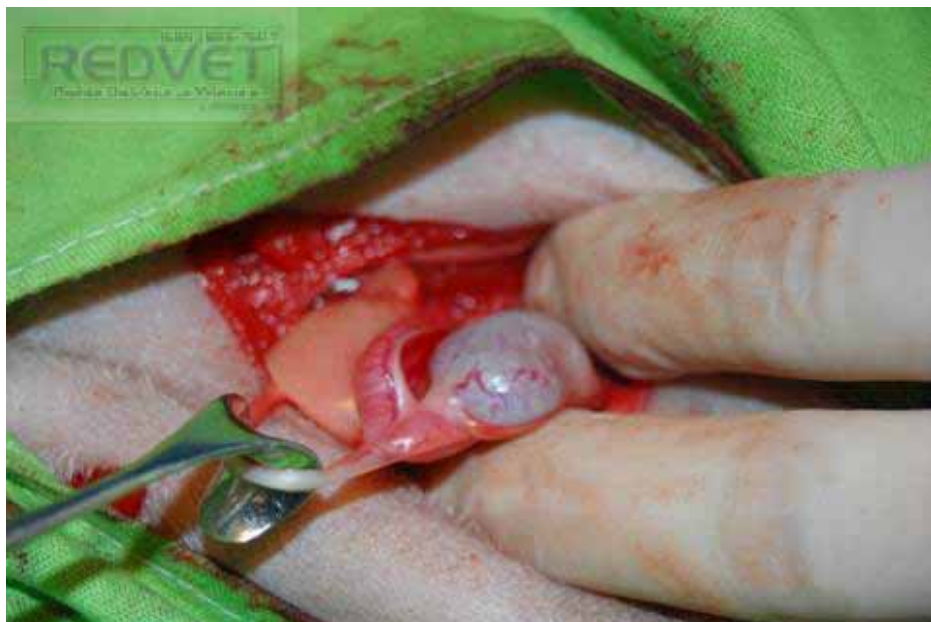Cuerpo de útero y dos cuernos uterinos:



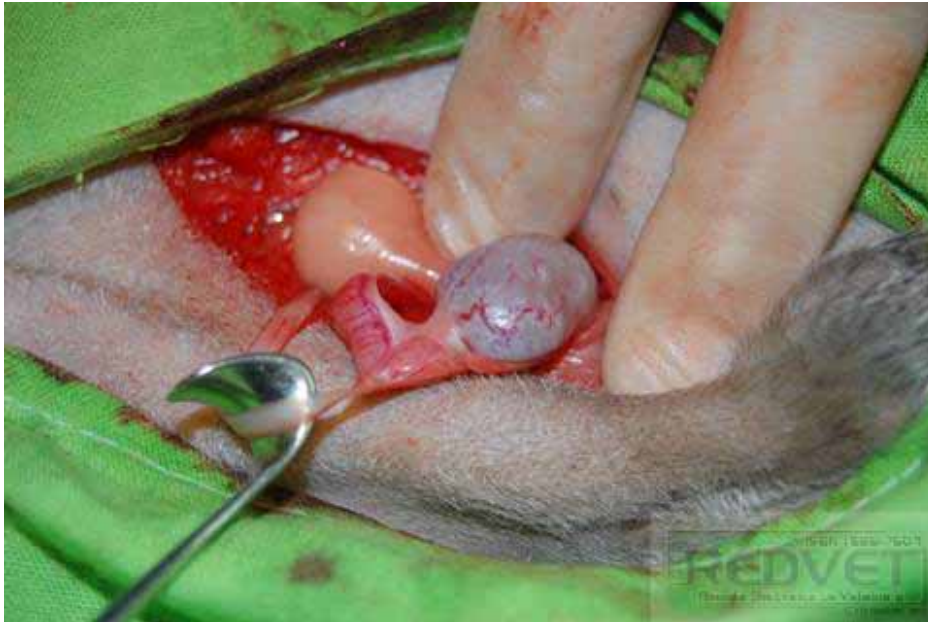Sosteniéndolos por el ducto deferente y en lugar de ovario, un testículo:



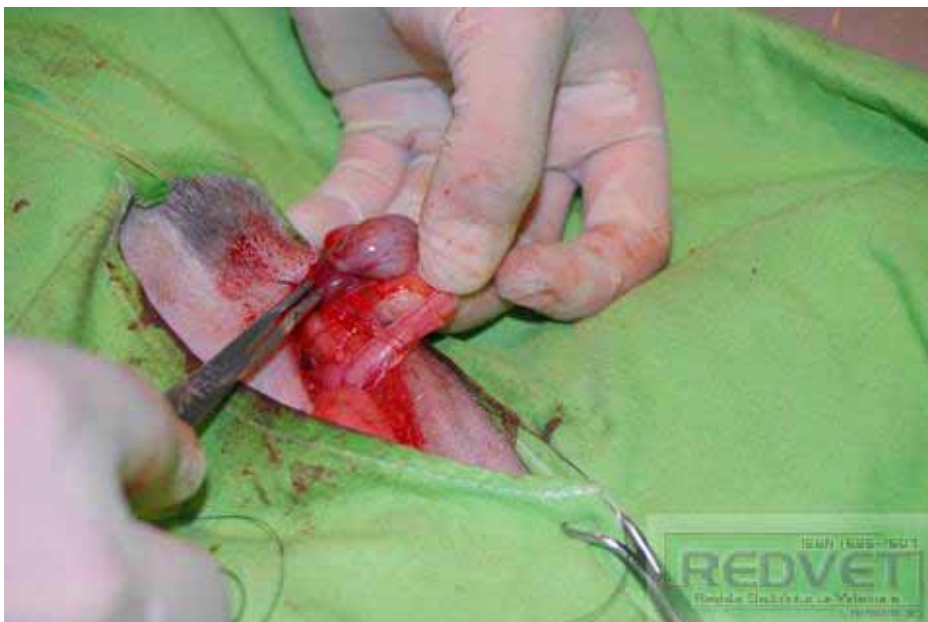El ducto deferente (en el gancho) como si fuera el ligamento ancho del útero y en el lugar del ovario, el testículo (lado izquierdo del paciente):



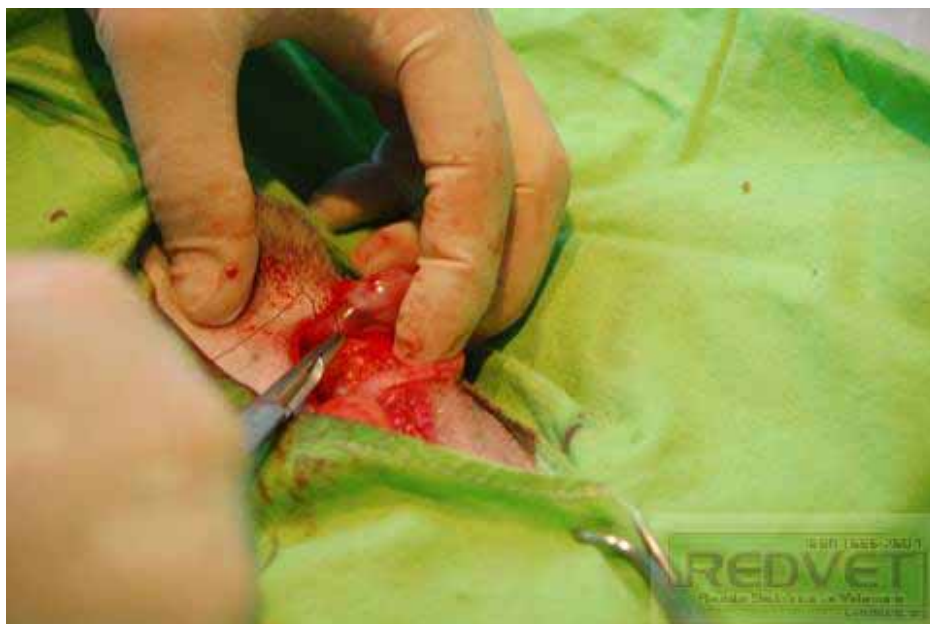Otra vista más:



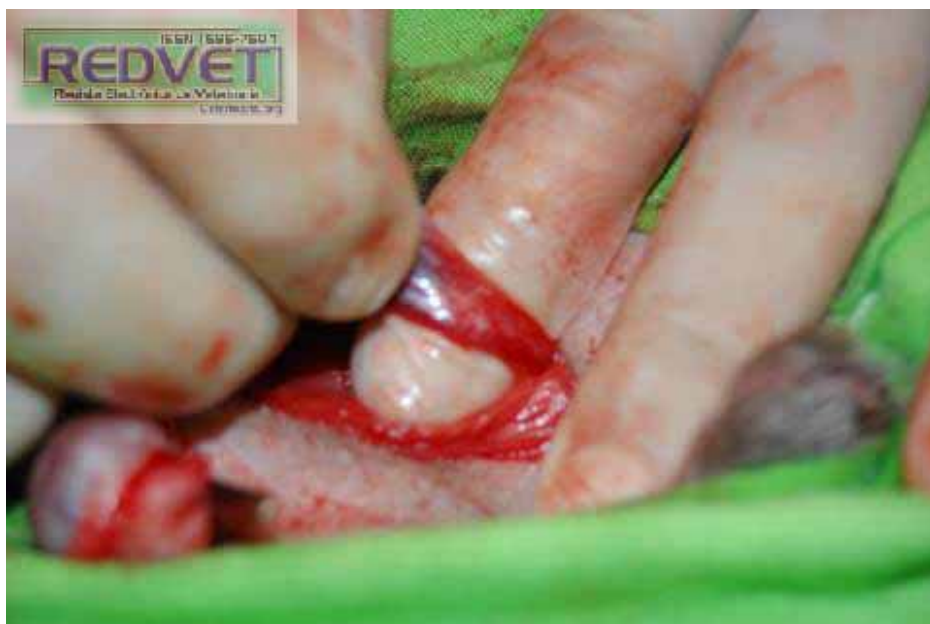Suturo el paquete vásculo – nervioso en lugar de la arteria ovárica (noten que pusimos una sonda uretral para vaciar la vejiga):



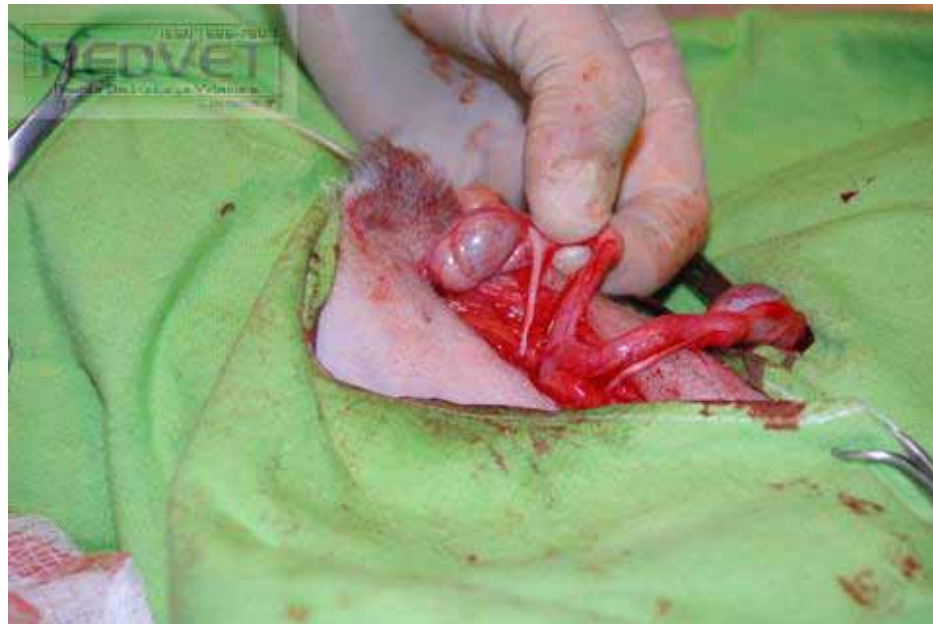Haciendo una sutura de transfixión:



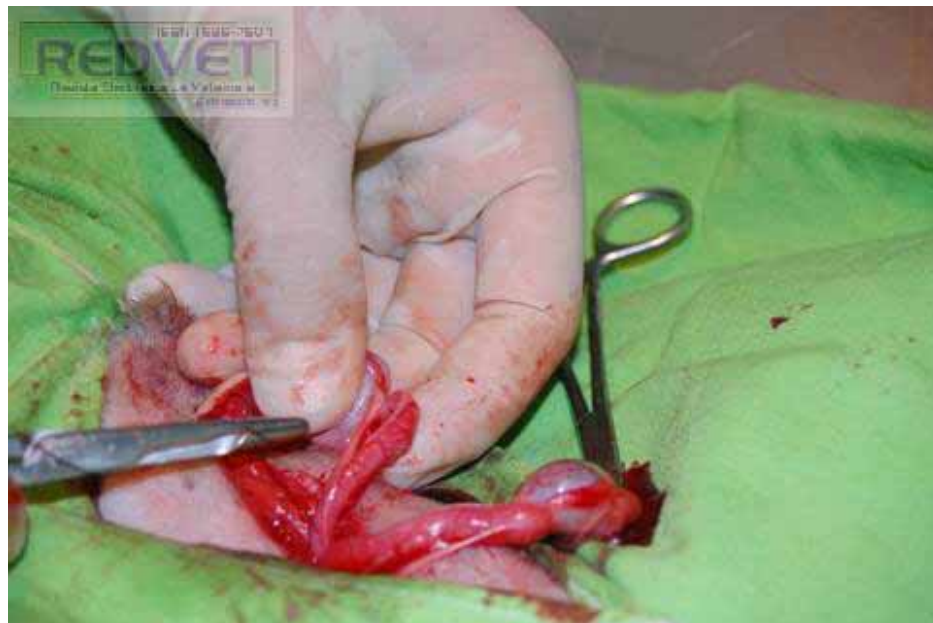El paquete con todo y cremaster (del lado derecho del paciente):



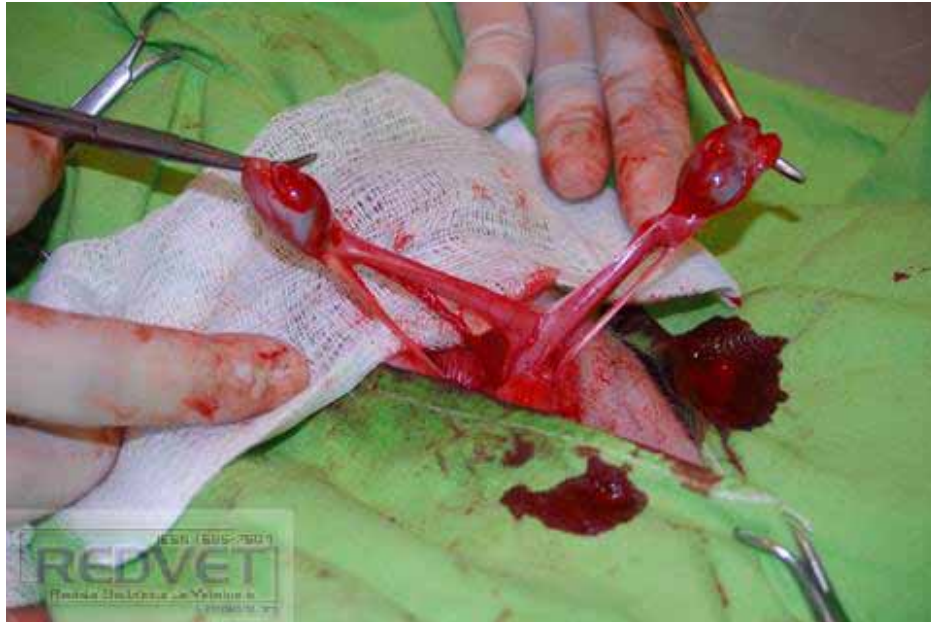Misma apariencia del otro lado:



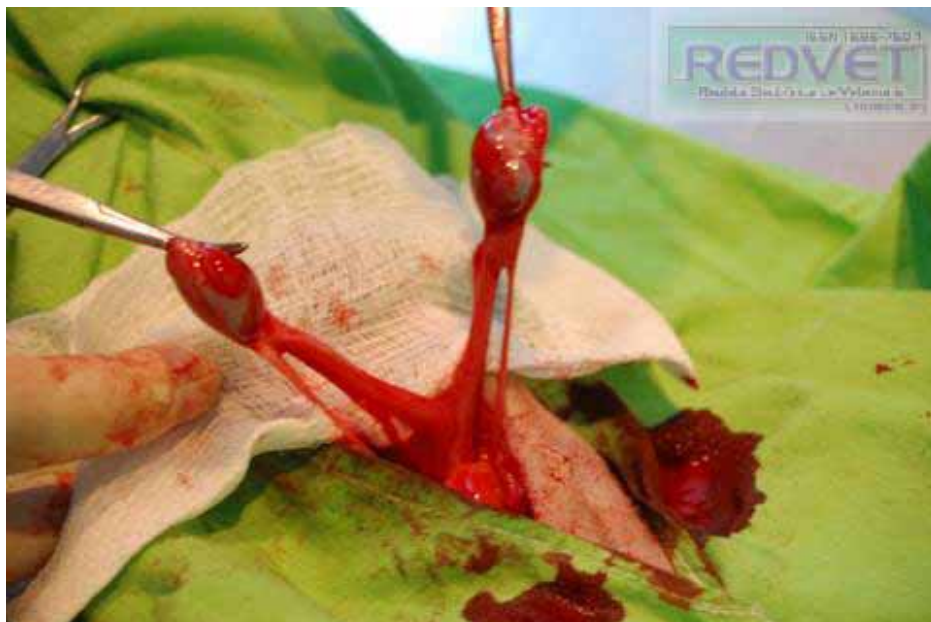Suturamos de igual manera



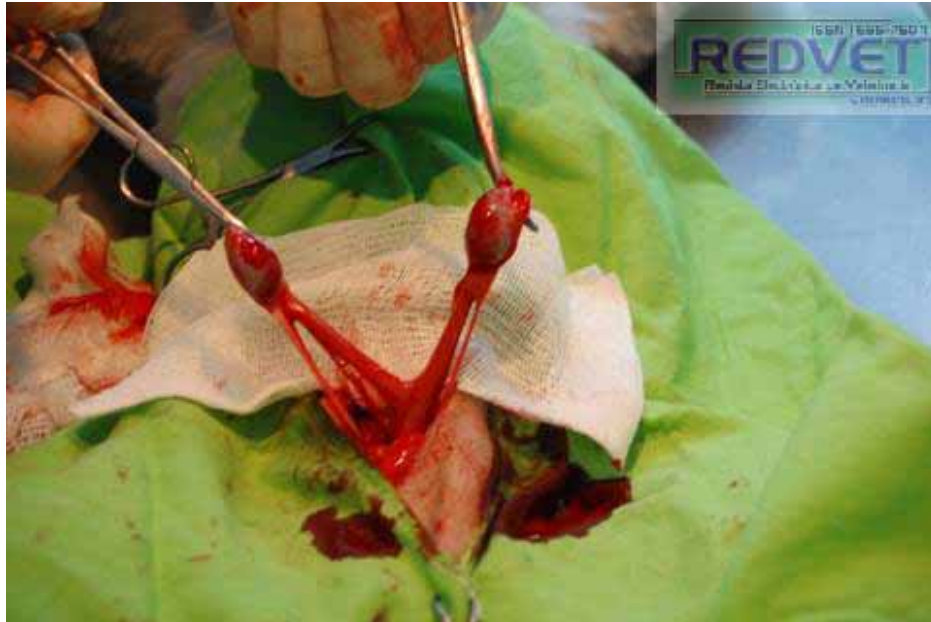Una vez desprendidos del paquete vásculo – nervioso testicular:



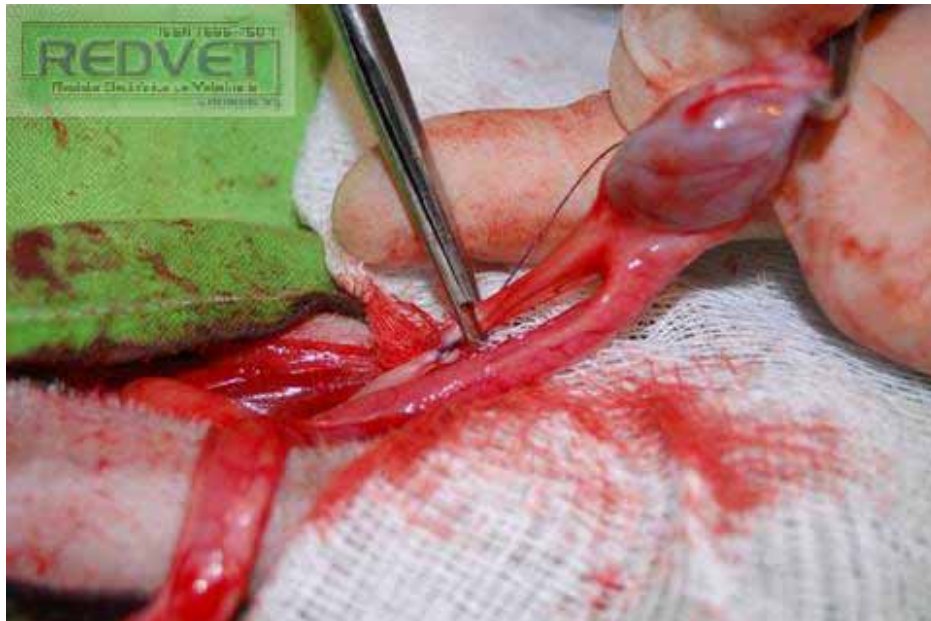Noten el ducto deferente que sale de ambos testículos en lugar de ligamento ancho del útero:



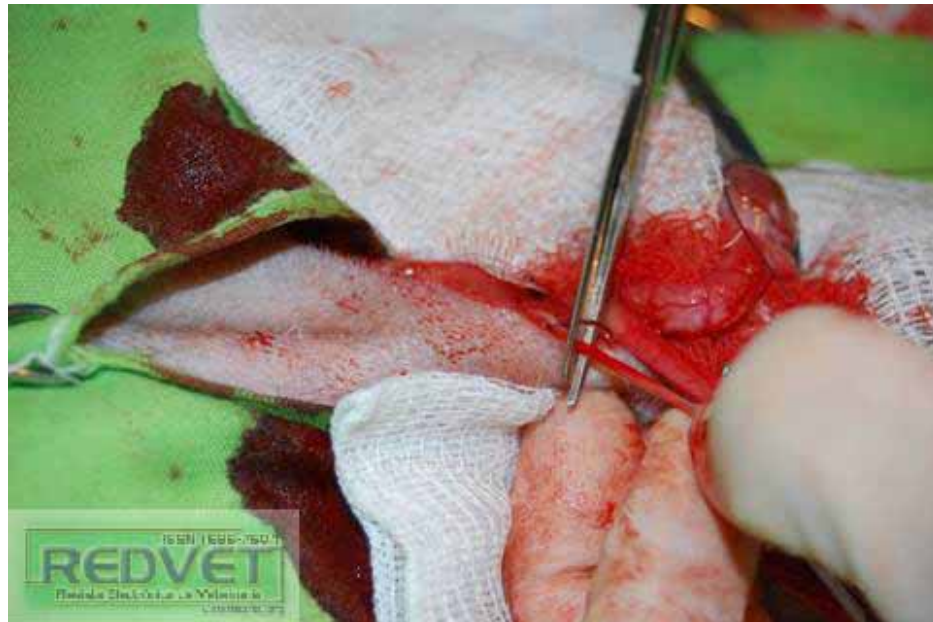
Otra vista:



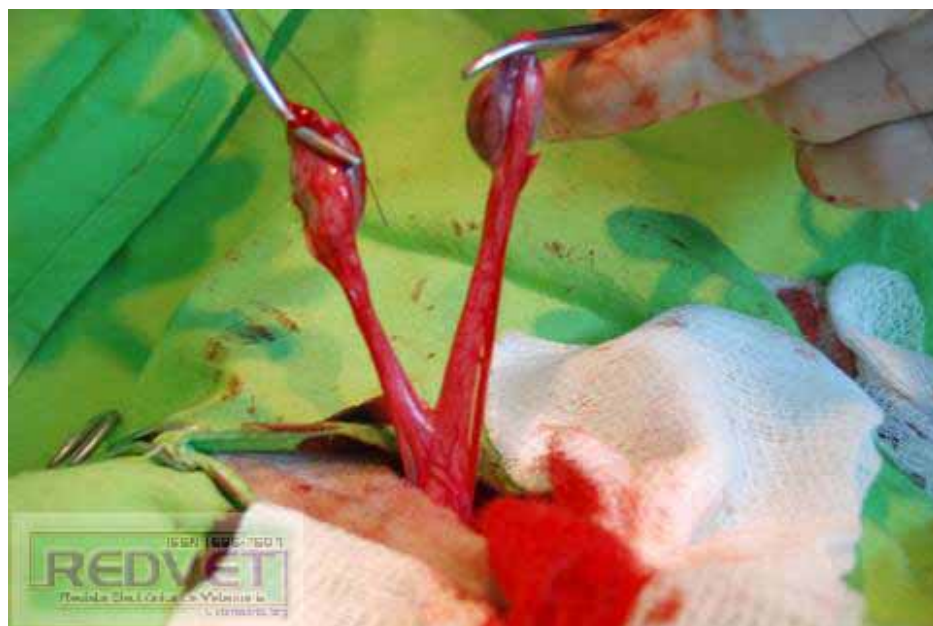Suturo y corto el ducto deferente:



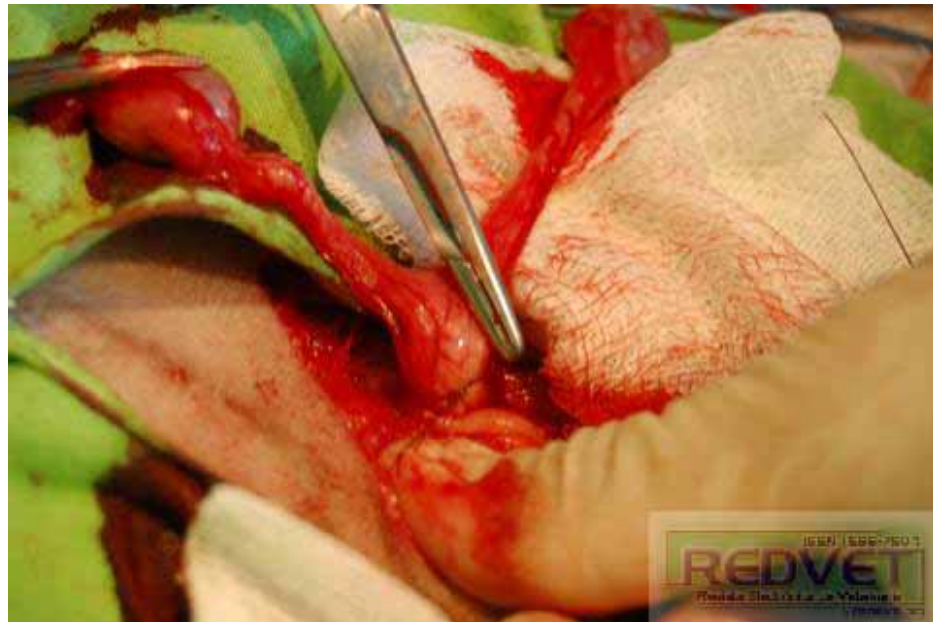Lo mismo del otro lado:



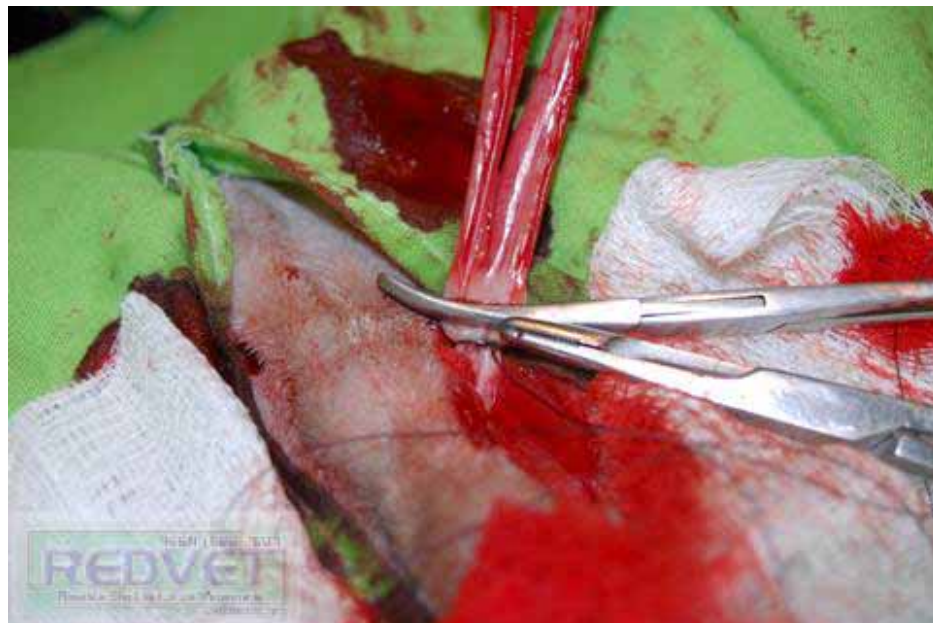
Aquí expuestos los dos testículos con sus respectivos cuernos uterinos:ç



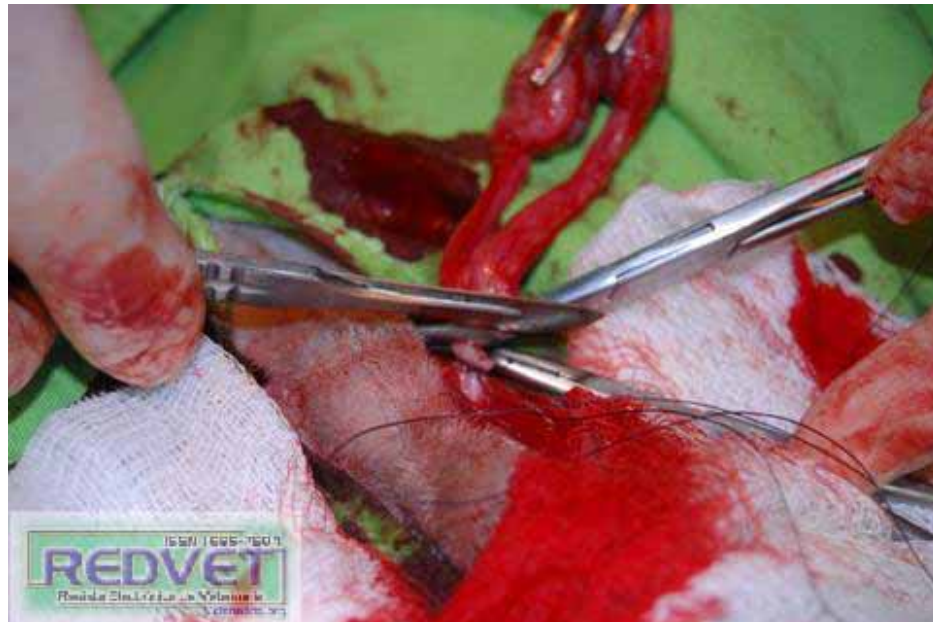
Suturamos cuerpo del útero:



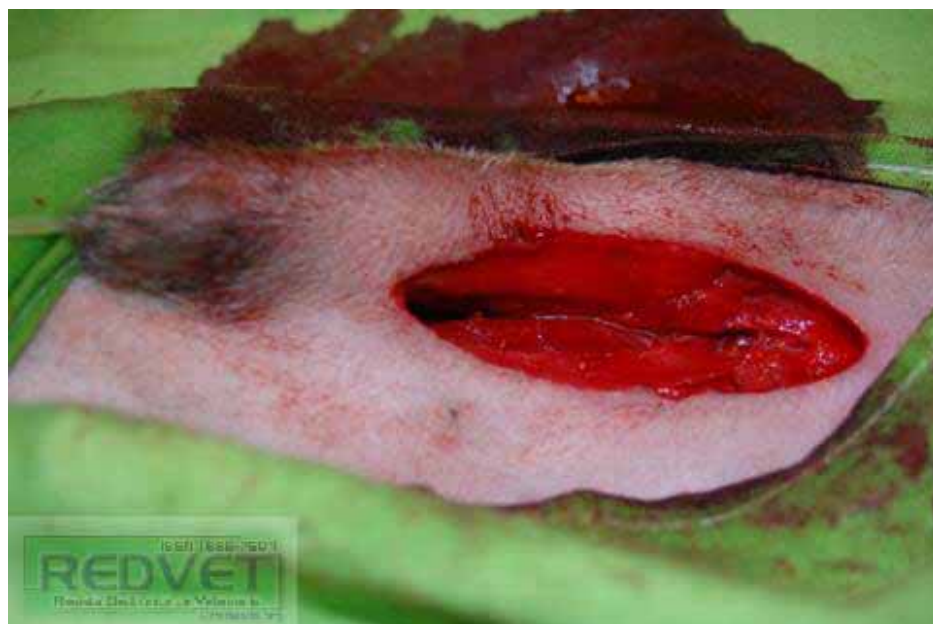Pinzamos el cuerpo del útero para retirarlo:



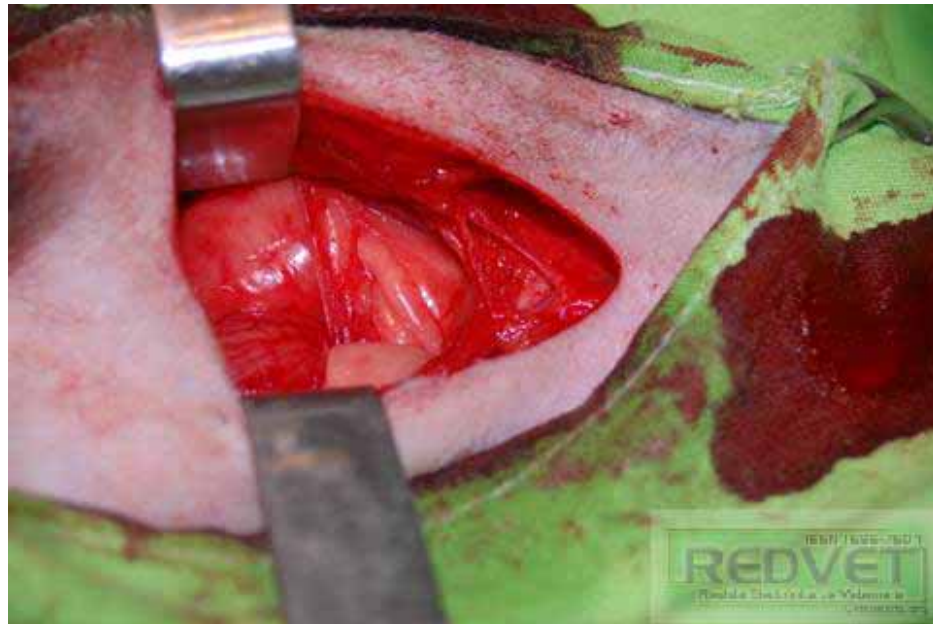
Cortamos el cuerpo del útero:



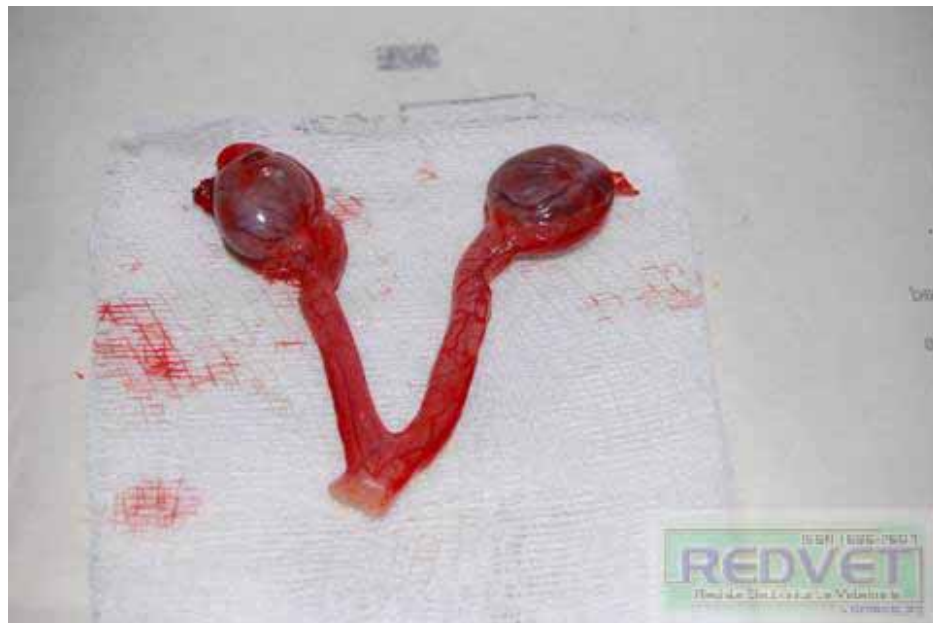Se aprecia el prepucio, el pene y la cavidad abdominal abierta:



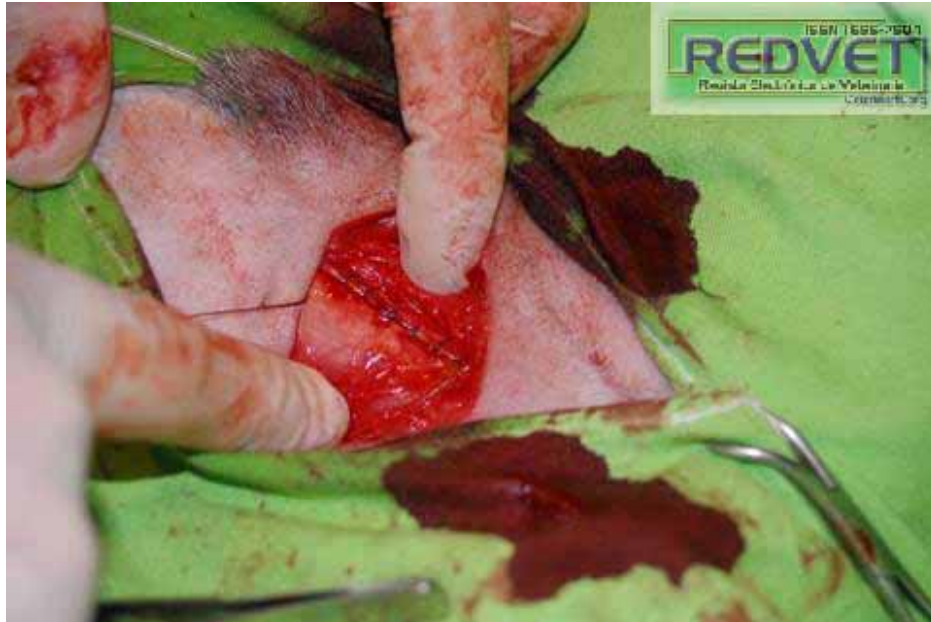Cavidad abdominal:



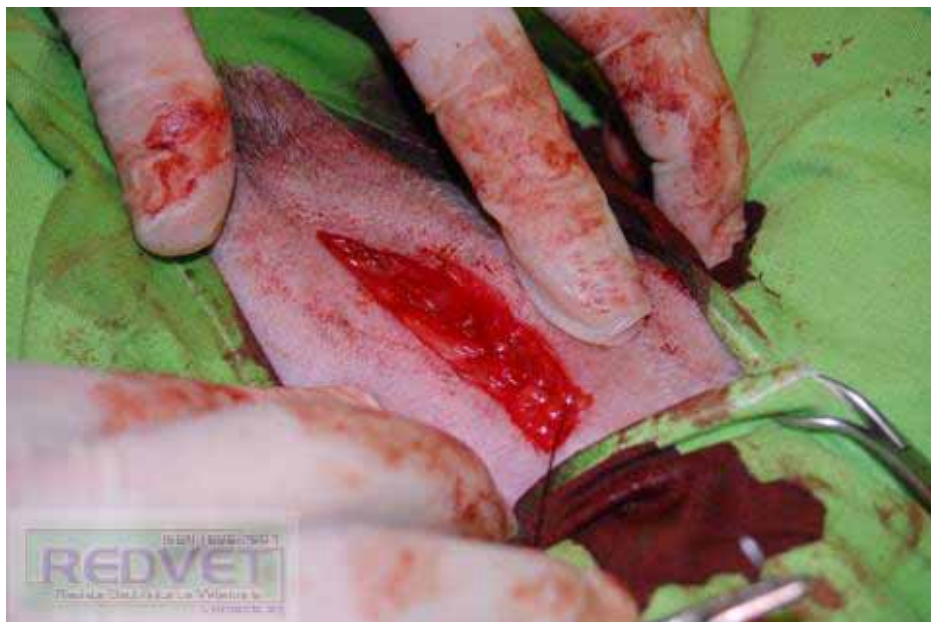Testículos y útero:



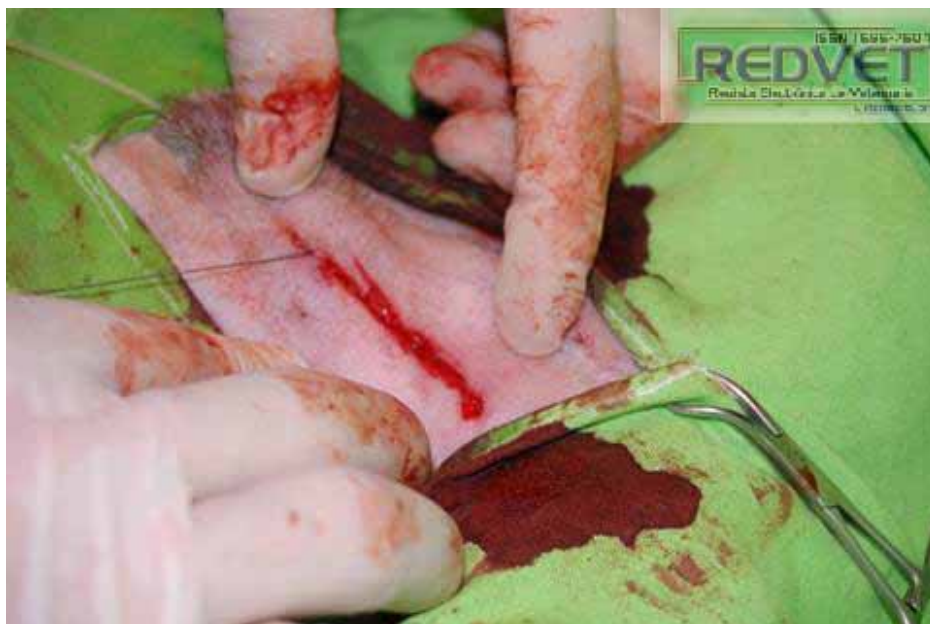Suturamos cavidad abdominal:



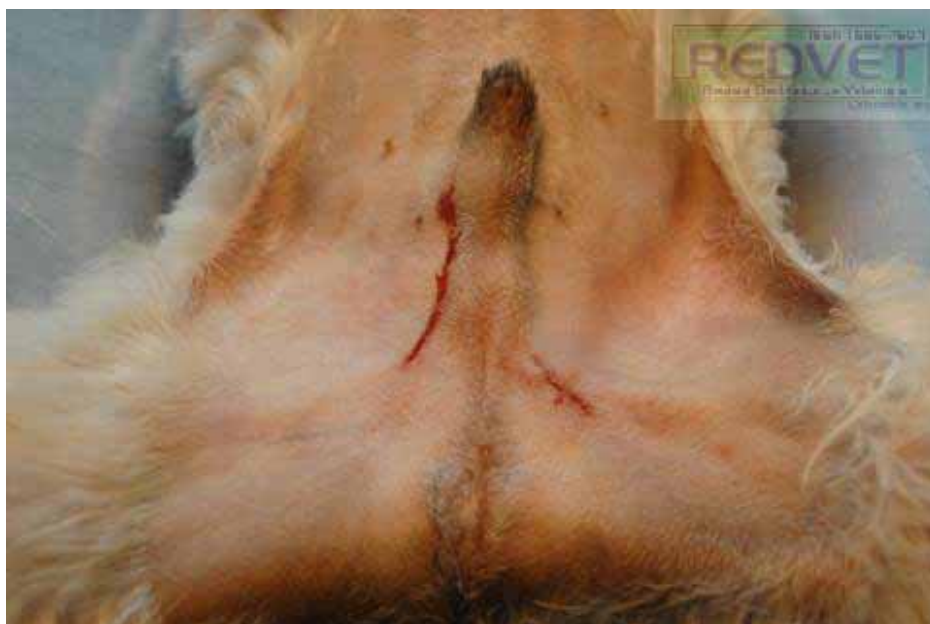Suturamos tejido subcutáneo procurando no dejar espacio muerto y mucho menos suturar el pene, checando que deslice a través del prepucio:



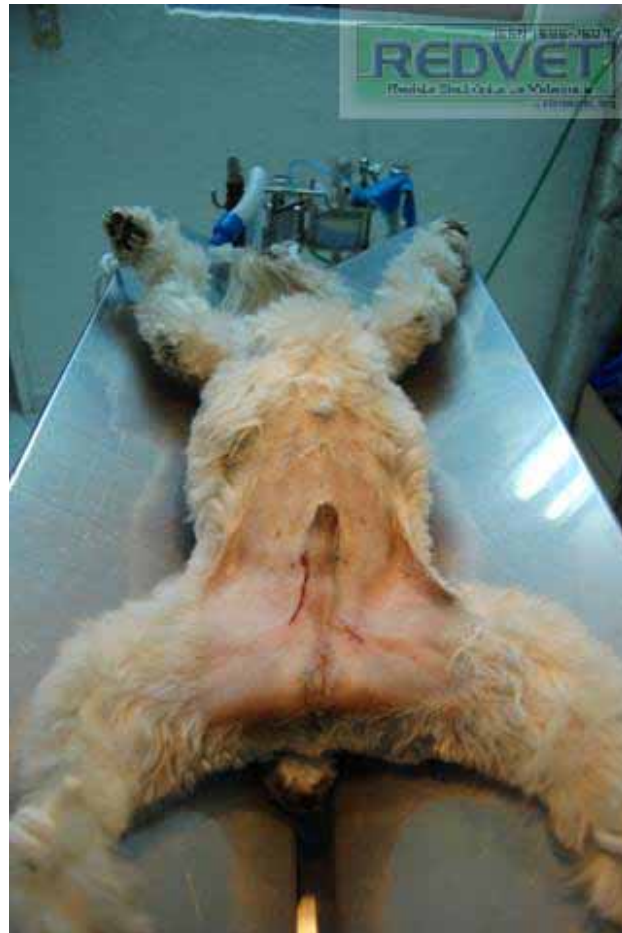Acercamos bordes de la piel con otro patrón de sutura más:



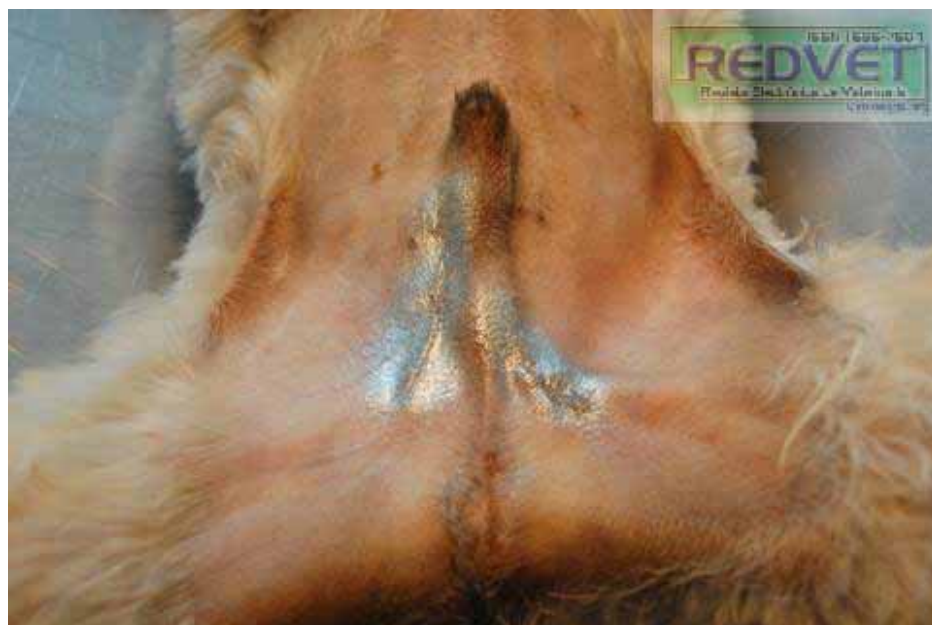Las heridas quirúrgicas:



El paciente al concluir la cirugía:



Cicatrizante:



Pieza para la colección: HERMAFRODITA

