



Acta Ortopédica Brasileira

ISSN: 1413-7852

actaortopedicabrasileira@uol.com.br

Sociedade Brasileira de Ortopedia e

Traumatologia

Brasil

Pessoa de Barros Filho, Tarcísio Eloy; Mennucci de Haidar Jorge, Henrique; Perilo Oliveira, Reginaldo; de Meirelles Kalil, Erika; Fogaça Cristante, Alexandre; Sadao Iutaka, Alexandre; Marcon, Raphael Martus; de Araújo, Marcelo Poderoso
Risco de tração excessiva nas lesões tipo distração-flexão da coluna cervical baixa
Acta Ortopédica Brasileira, vol. 14, núm. 2, 2006, pp. 75-77
Sociedade Brasileira de Ortopedia e Traumatologia
São Paulo, Brasil

Disponível em: <http://www.redalyc.org/articulo.oa?id=65714203>

- Como citar este artigo
- Número completo
- Mais artigos
- Home da revista no Redalyc

redalyc.org

Sistema de Informação Científica

Rede de Revistas Científicas da América Latina, Caribe, Espanha e Portugal

Projeto acadêmico sem fins lucrativos desenvolvido no âmbito da iniciativa Acesso Aberto

RISCO DE TRAÇÃO EXCESSIVA NAS LESÕES TIPO DISTRAÇÃO-FLEXÃO DA COLUNA CERVICAL BAIXA

RISK OF EXCESSIVE TRACTION ON DISTRACTION-FLEXION-TYPE INJURIES OF THE LOW CERVICAL SPINE

TARCÍSIO ELOY PESSOA DE BARROS FILHO¹, HENRIQUE MENNUCCI DE HAIDAR JORGE², REGINALDO PERILO OLIVEIRA³, ERIKA DE MEIRELLES KALIL⁴, ALEXANDRE FOGAÇA CRISTANTE⁴, ALEXANDRE SADAQ IUTAKA⁴, RAPHAEL MARTUS MARCON⁵, MARCELO PODEROSO DE ARAÚJO⁶

RESUMO

O estudo em questão visa avaliar a relação entre risco e benefício do uso de tração com halo craniano como alternativa para estabilização nas fraturas-luxações por mecanismo de distração-flexão tipo IV de Allen e Ferguson, considerando a natureza da lesão, seu extenso dano ligamentar e o risco de apresentar distração excessiva e consequente lesão da medula espinhal. Para tanto, realizamos uma análise retrospectiva no IOT-HC-FMUSP envolvendo um período de 10 anos, quando 34 casos foram diagnosticados como fratura-luxação por distração-flexão da coluna cervical baixa, sendo 12 deles do tipo IV. Todos foram submetidos à tração esquelética com halo craniano num momento inicial. Durante o controle radiográfico seqüencial, observou-se distração excessiva em sete casos, mesmo com baixo peso inicial (4 kg). Em dois pacientes houve surgimento de nistagmo. Em todos os casos a tração foi retirada e seguiu-se normalização do quadro clínico.

Descritores: Fraturas; Coluna vertebral; Tração; Crânio.

SUMMARY

This study aims to evaluate the risk/benefit ratio in the use of traction with cranial halo as an alternative to stabilize fractures-dislocations by Allen & Ferguson's type IV-distraction-flexion mechanism, considering the nature of the injury, its extensive ligament damage and the risk of presenting excessive distraction and resultant spinal cord injury. Thus, we performed a retrospective analysis at IOT-HC-FMUSP comprising a period of 10 years, when 34 cases were diagnosed as fractures-dislocations due to distraction-flexion of the low cervical spine, of which 12 were IV-type. All individuals have been submitted to skeletal traction with cranial halo at an early phase. During sequential X-ray management, an excessive distraction was seen in seven cases, even with initial light weight (4 kg). In two patients, the onset of nistagmus was seen. In all cases, traction was removed, which was followed by stabilization of the clinical picture.

Keywords: Fractures, Spine, Traction, Skull.

INTRODUÇÃO

Segundo a classificação de Allen e Ferguson, as fraturas-luxações da coluna cervical baixa podem ser classificadas de acordo com o mecanismo da lesão. As fraturas por distração-flexão podem ser divididas de I a IV, dependendo das lesões e grau de instabilidade que a coluna venha a apresentar, sendo o tipo IV seu grau máximo. Esta lesão, que acomete as 3 colunas de Denis, consiste em falência do complexo ligamentar posterior, luxação bifacetária com desvio anterior maior de 50% dos corpos vertebrais, podendo ou não haver desprendimento da margem ântero-superior da vértebra inferior, lesão do ligamento longitudinal posterior e lesão do anel discal com possível herniação do disco⁽¹⁾.

Dada à particularidade desta fratura (tipo IV) e devido a sua grande instabilidade, algumas considerações especiais devem ser discutidas quanto ao manejo destes pacientes, ressaltando o mecanismo de fratura e sua extensa lesão ligamentar, além do alto índice de lesão neurológica associada⁽²⁾. Ainda na evolução, é importante lembrar que a lesão neurológica pode ser mais alta que o nível da lesão músculo-esquelética, considerando a possibilidade de lesão vascular associada (lesão da artéria vertebral, trombose da artéria vertebral, acidente vascular cerebral)⁽³⁾. Frente a este contexto, alguns autores⁽⁴⁾ recomendam a realização de ressonância nuclear magnética para programação de possível redução incruenta ou mesmo redução cruenta e fixação cirúrgica. Outros autores⁽⁵⁾ defendem a

tentativa de redução incruenta sem estudo de imagem prévia, alegando melhora do déficit neurológico com redução precoce até duas ou três horas após o trauma, neste caso a ressonância nuclear magnética só será realizada caso não se obtenha redução incruenta com sucesso ou se o paciente desenvolver piora do quadro neurológico.

O uso do halo craniano no tratamento das fraturas-luxações da coluna cervical tem sido amplamente difundido desde a sua descrição inicial por Perry Nickel, em 1953⁽⁶⁾. Independente da necessidade de se realizar redução incruenta, o uso de tração esquelética com halo craniano também comporta a finalidade de estabilizar a lesão cervical.

A finalidade deste estudo consiste em avaliar os possíveis danos gerados ao se utilizar a tração esquelética com halo craniano, como tentativa de estabilização inicial destas fraturas-luxações, uma vez que a natureza desta lesão configura-se em extensa lesão ligamentar, podendo acarretar, nesta modalidade de estabilização, um agravamento da lesão neurológica pela distensão que a medula espinhal pode sofrer.

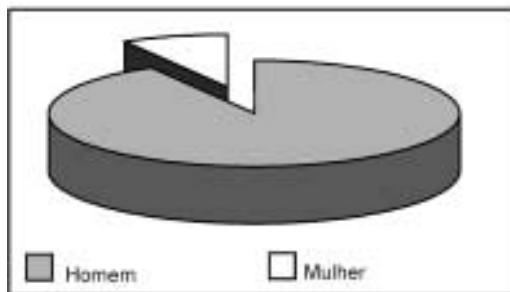
MATERIAL E MÉTODOS

Foram avaliados, retrospectivamente, todos os casos de fratura da coluna cervical subaxial atendidos no IOT-HC-FMUSP durante o período de janeiro de 1991 a janeiro de 2001. Tomando como parâmetro radiografias em perfil da coluna cervical, os casos foram classificados de acordo com os critérios de Allen e Ferguson, que consta dos seguintes padrões: a) compressão-flexão; b) distração-flexão; c) compressão axial; d) inclinação lateral; e) compressão-extensão; f) distração-extensão⁽⁷⁾. Foram identificados 34 casos de distração-flexão, sendo nenhum do tipo I, 5 do tipo II, 17 do tipo III e 12 do tipo IV (Ta-

Classificação de Allen-Ferguson (mecanismo distração-flexão)	Casos	Porcentagem
Tipo I	0 casos	0
Tipo II	5 casos	14,7%
Tipo III	17 casos	50%
Tipo IV	12 casos	35,3%

Fonte IOT HC-FMUSP

Tabela 1 - Distribuição das fx-luxações por distração-flexão, segundo a classificação de Allen-Ferguson



Fonte IOT HC-FMUSP

Gráfico 1 - Distribuição por sexo das fx-luxações por distração-flexão tipo IV de Allen-Ferguson

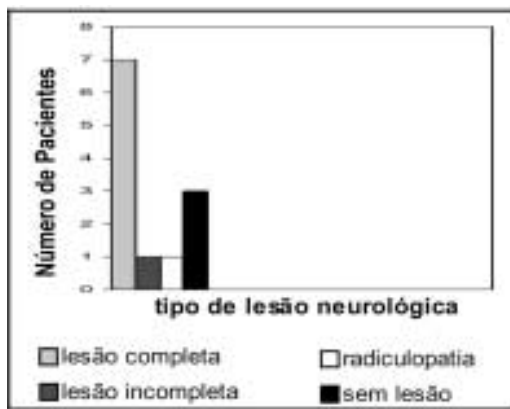
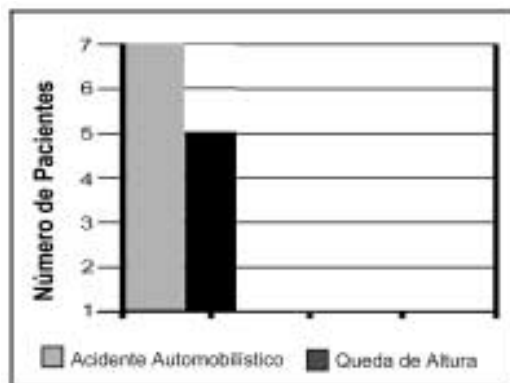


Gráfico 2 - distribuição quanto à severidade da lesão neurológica apresentada nos casos de fx-luxação por distração-flexão tipo IV de Allen-Ferguson



sexo destas lesões do tipo 4, verificamos 11 homens e uma mulher (Gráfico 1), com média de idade de 44,75 anos (+/- 12,5) variando entre 20 e 58 anos, sendo que destes, 7 apresentaram lesão medular completa, um com lesão medular incompleta, um com radiculopatia e 3 casos sem lesão neurológica (Gráfico 2). Ainda em relação aos casos do tipo IV, quanto ao mecanismo de trauma, 7 deles foram decorrentes de acidentes automobilísticos e 5 consequentemente a queda de altura (Gráfico 3). Todos os casos foram, inicialmente, tratados com tração esquelética com halo craniano. Após a instalação do halo, iniciou-se tração com 4kg, com aumento progressivo de 0,5 kg a cada 30 minutos, associado à monitorização clínica e radiográfica a cada acréscimo de carga na tração. A avaliação clínica constou de medidas de frequência respiratória, frequência cardíaca, pressão arterial e exame neurológico, incluindo avaliação da presença de nistagmo. Incidências radiográficas em perfil da coluna cervical eram realizadas a cada intervalo considerado (30 minutos).

RESULTADOS

Em 7 dos 11 pacientes com diagnóstico de fratura-luxação tipo IV por mecanismo de distração-flexão (Figura 1) tratados com tração craniana, observou-se tração excessiva mesmo com pesos entre 4 e 5 kg. Dentre estes 7 pacientes, 2 deles tiveram o diagnóstico de tração excessiva mediante critérios clínicos, ambos apresentando nistagmo já à tração com 4 kg, o que indicou interrupção imediata da tração, seguindo-se imobilização com colar. Os outros 5 pacientes tiveram o diagnóstico de tração excessiva mediante o primeiro controle radiográfico feito 30 minutos após a instalação do halo e sob tração de 4,5 kg, visualizando-se separação excessiva no sítio da lesão (Figura 2). Foi tam-

ção e colocação do colar nestes pacientes. Após a retirada da tração, em todos os 7 casos, nenhum deles apresentou qualquer grau de piora neurológica ou de sinais vitais, e os 2 pacientes que apresentaram nistagmo evoluíram com regressão deste sinal. Nenhuma complicação associada à instalação do halo ou aplicação de tração progressiva foi identificada nos pacientes com diagnóstico de fratura-luxação cervical classificados como tipo II ou III de Allen e Ferguson (distração-flexão) no período considerado.

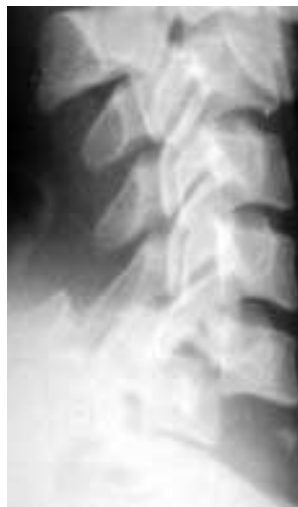

Figura 1 - Fratura da coluna cervical do tipo distração-flexão classificada por Allen-Ferguson como IV

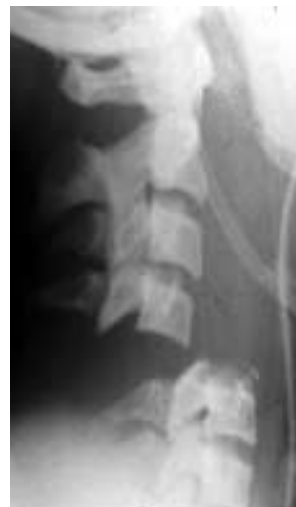

Figura 2 - Caso de vértebra flutuante após tração com halo craniano

DISCUSSÃO

As luxações cervicais completas são muitas vezes as mais dramáticas lesões cervicais, envolvendo alta energia e frequentemente associadas à politrauma e importante lesão da medula espinhal⁽³⁾. Além disso, muitos pacientes que são inicialmente descritos com quadro clínico sem déficit neurológico apresentam piora do seu "status" neurológico após chegarem ao serviço médico. A gravidade das lesões associadas está relacionada ao fato destas fraturas-luxações apresentarem lesão ligamentar extensa que resultam numa coluna extremamente instável, caracterizando um aspecto conhecido como "vértebra flutuante"⁽⁸⁾. Pacientes com estas alterações devem ser identificados e protegidos durante a avaliação inicial à medida que são submetidos a múltiplos testes diagnósticos e procedimentos cirúrgicos de urgência eventualmente necessários⁽⁹⁾. A avaliação formal da coluna cervical deve ser realizada antes, durante ou após estes procedimentos indicados na urgência, devendo constar de exame físico e radiográfico da coluna cervical (ao menos incidência em perfil deve ser realizada). Geralmente a lesão da coluna cervical por distração-flexão tipo IV de Allen e Ferguson é evidente nas radiografias⁽⁹⁾. As luxações bilaterais graves de facetas com mais de 50% ou até mesmo 100% de translocação, ou que se apresentam

sob a forma de distração intervertebral, exigem análise cuidadosa. A tração é potencialmente perigosa nestes casos, porque todas as estruturas ligamentares estão laceradas, concentrando a força sobre uma musculatura já contundida e elementos neurais pouco resistentes à tensão. Uma dissociação completa da coluna cervical a torna incapaz de resistir a momentos flexores ou extensores, sem que haja distração no foco da lesão⁽¹⁰⁾.

Os pacientes acompanhados em nossos serviços com suspeita de fratura-luxação cervical, confirmada através de avaliação clínica e radio-

gráfica, são rotineiramente submetidos à instalação de halo craniano. Casos de luxação são seqüencialmente colocados sob tração progressiva, na tentativa de se obter redução incruenta, sendo monitorizados quanto a parâmetros vitais e radiográficos, conforme já citado. A tração crâniana, mesmo com baixa carga, demonstrou ser deletéria na maioria dos pacientes com lesão por distração-flexão tipo IV de Allen, caracterizando que aqueles casos com suspeita de "vértebra flutuante" não devem ser candidatos a esta modalidade de tratamento. Apesar de termos observado neste estudo que todos os pacientes que apresentaram alteração (neurológica ou radiográfica) durante o uso da tração crâniana recuperaram sua condição prévia após a retirada da mesma, não podemos generalizar que tal recuperação seja regra em todos os casos.

CONCLUSÃO

Salientamos a importância de se reconhecer os casos de fratura-luxação por distração-flexão tipo IV para alertar que o uso de tração esquelética com halo craniano está contraindicado neste subgrupo pelo risco de distração excessiva, mesmo com baixo peso aplicado, dada a maciça ruptura ligamentar e instabilidade do segmento.

REFERÊNCIAS BIBLIOGRÁFICAS

- Barros Filho TEP, Oliveira RP, Barros EPE, Cristante AF. Traumatismos da coluna cervical no adulto. In: Herbert S, Xavier R, Pardine AG Jr, Barros Filho TEP. Ortopedia e Traumatologia Princípios e Prática. 3ª ed. Porto Alegre: Artmed Editora; 2003. p. 914-23.
- Rizzolo SJ, Piazza MR, Cotler JM. Intervertebral Disc Injury Complicating Cervical Spine Trauma. Spine. 1991; 16(Suppl):187-9.
- Anderson PA. Lesões da coluna cervical inferior. In: Júpiter JB, Browner BD, Levine AM, Trafton PG. Traumatismo do sistema músculo esquelético. 2ª ed. São Paulo: Manole; 2000. p. 895-945.
- Doran SE, Papadopoulos SM, Ducker TB, Lillehei KO. Magnetic resonance imaging
- Webb JK, Broughton RBK, McSweeney T, Park WM Hidden flexion injury of the cervical spine. J Bone Joint Surg Br. 1976; 58:322-7.
- Kostuik JP. Indication for the use of the halo immobilization. Clin Orthop. 1981; 154: 46-50.
- Allen BL Jr, Ferguson RL, Lehmann R, U'Brian RP. Mechanistic classification of closed indirect fractures and dislocations of the lower cervical spine. Spine. 1982; 7:1-27.
- Leventhal MR. Fractures, dislocations and fracture - dislocations of the spine. In: Canale ST. Campbell's Operative Orthopaedics. Philadelphia: Mosby; 2003. p. 1597-1690.
- McLain RF. Missed cervical dissociation - recognizing and avoiding potential disaster. J Emerg Med. 1998; 16:179-83.