



Cirugía y Cirujanos

ISSN: 0009-7411

[cirugiaycirujanos@prodigy.net.mx](mailto:cirurgiaycirujanos@prodigy.net.mx)

Academia Mexicana de Cirugía, A.C.

México

Ferreira-Piña, Benigno; Ramírez-Castañeda, Serafín; Prado-Villegas, Guillermo; Careaga-Reyna, Guillermo; Argüero-Sánchez, Rubén

Tratamiento quirúrgico de un aneurisma de la arteria innominada: hallazgo incidental en una revascularización miocárdica

Cirugía y Cirujanos, vol. 77, núm. 1, enero-febrero, 2009, pp. 57-60

Academia Mexicana de Cirugía, A.C.

Distrito Federal, México

Disponible en: <http://www.redalyc.org/articulo.oa?id=66211469011>

- Cómo citar el artículo
- Número completo
- Más información del artículo
- Página de la revista en redalyc.org

redalyc.org

Sistema de Información Científica

Red de Revistas Científicas de América Latina, el Caribe, España y Portugal

Proyecto académico sin fines de lucro, desarrollado bajo la iniciativa de acceso abierto

Tratamiento quirúrgico de un aneurisma de la arteria innominada: hallazgo incidental en una revascularización miocárdica

Benigno Ferreira-Piña,* Serafín Ramírez-Castañeda,* Guillermo Prado-Villegas,*
Guillermo Careaga-Reyna,** Rubén Argüero-Sánchez***

Resumen

Los aneurismas de la arteria innominada son una entidad poco frecuente. Los mecanismos patogénicos son variados y los pacientes suelen cursar asintomáticos, aunque pueden presentar diversos cuadros clínicos. El tratamiento quirúrgico depende de las características anatómicas y debe realizarse para prevenir las complicaciones. Se describe el caso de un hombre de 77 años de edad con angina inestable por aterosclerosis coronaria y enfermedad multivascular, en quien incidentalmente durante una revascularización miocárdica se encontró un aneurisma sacular con un diámetro de 2 cm en el origen de la arteria innominada. Después de la revascularización, una vez fuera de la derivación cardiopulmonar y en el mismo tiempo quirúrgico, se realizó aneurismorrafia sin complicaciones, con resultados satisfactorios y sin secuelas neurológicas.

Palabras clave: Aneurisma de la arteria innominada, aneurismorrafia.

Summary

Innominate artery aneurysms are an uncommon pathology. There are several pathogenic mechanisms involved in their formation, and patients are usually asymptomatic. However, different clinical presentations are possible. Management varies according to anatomic characteristics. Surgical treatment is recommended in order to avoid complications. We present a case of a patient with an innominate artery aneurysm found incidentally during surgery for myocardial revascularization. A 77-year-old male with unstable angina secondary to multivascular ischemic heart disease was subjected to surgery. Coronary angiography did not evaluate the aortic arch and its branches. During the surgical procedure we found a 2-cm saccular aneurysm at the origin of the innominate artery. After completing the revascularization procedure and once the patient was no longer on cardiopulmonary bypass, aneurysmorraphy was successfully done.

Key words: Innominate artery aneurysm, aneurysmorraphy.

Introducción

Los aneurismas de la arteria innominada son una patología rara. Pueden aparecer como malformaciones congénitas o lesiones adquiridas después de un traumatismo, una infección, degeneración aterosclerótica o como parte de enfermedades inmunoló-

gicas que tienen afectación vascular.¹ La mayoría de los casos se detecta durante un estudio radiológico realizado con otros fines diagnósticos, en el que generalmente se observa una lesión ocupativa, pero pueden manifestarse con datos de compresión local en tráquea, esófago o vena cava superior. También pueden presentarse a manera de trastorno arterial oclusivo con síncope, embolismo u otras manifestaciones isquémicas distales. Las opciones para el tratamiento quirúrgico son varias y dependen principalmente de la localización anatómica. En la actualidad, los resultados con las técnicas cardiovasculares habituales son buenos, reportándose en centros experimentados una mortalidad de 4.3 %.² Presentamos el caso inusual de un aneurisma de la arteria innominada encontrado incidentalmente durante una cirugía de revascularización miocárdica.

Caso clínico

Hombre de 77 años de edad con cuadro de angina inestable de dos meses de evolución referido a un hospital de tercer nivel. Como

* Departamento de Cirugía Cardiorácica, Hospital de Cardiología, Centro Médico Nacional Siglo XXI.
** Departamento de Cirugía Cardiorácica, Hospital General, Centro Médico Nacional La Raza.
*** Coordinador de Cirugía Cardiorácica, Centro Médico ABC, México, D.F. Instituto Mexicano del Seguro Social, México, D. F.

Solicitud de sobretiros:

Benigno Ferreira-Piña. Departamento de Cirugía Cardiorácica, Hospital de Cardiología, Centro Médico Nacional Siglo XXI, Cuauhtémoc 330, Col. Doctores, Del. Cuauhtémoc, 06725 México, D. F. Tel.: (55) 5627 6900, extensión 22215. E-mail: benignoferreira@hotmail.com

Recibido para publicación: 24-08-2007

Aceptado para publicación: 03-12-2007

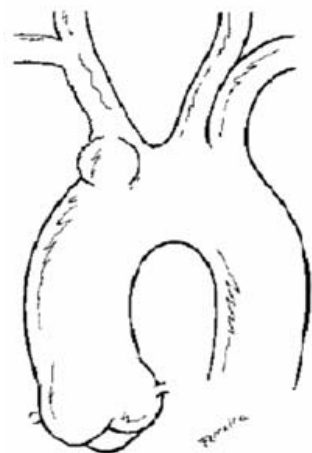


Figura 1. Esquema representativo del aneurisma de la arteria innominada en su origen en el arco aórtico. Posición: longitudinal a la derecha.

historial médico relevante refirió tabaquismo intenso, hipertensión arterial, dislipidemia, insuficiencia arterial periférica crónica en tratamiento médico y procedimiento coronario invasivo cuatro años antes por angina inestable. La exploración física inicial demostró que tenía tensión arterial de 130/90 y el resto de los signos vitales normales, con disminución de los pulsos pedios (2/3) de manera simétrica y ningún otro hallazgo patológico. Los resultados de laboratorios fueron normales y no se demostró elevación enzimática en las pruebas sanguíneas que sugiriera necrosis cardíaca reciente. El electrocardiograma basal se encontraba en ritmo sinusal, acompañándose de inversión de la onda T en la cara anterolateral. La radiografía de tórax no mostró alteraciones y el

estudio de medicina nuclear evidenció tejido isquémico en la zona inferior y lateral del ventrículo izquierdo. Mediante coronariografía preoperatoria pudo observarse que el tronco coronario izquierdo presentaba obstrucción ostial de 30 % y que las demás ramas de la arteria coronaria izquierda y de la arteria coronaria derecha tenían lesiones significativas proximales; no se evaluó el arco aórtico ni sus troncos arteriales.

Se llevó a cabo revascularización coronaria bajo anestesia general y mediante derivación cardiopulmonar, colocando un puente de la arteria mamaria a la arteria descendente anterior y cuatro injertos de vena safena reversa. Se observó la raíz de la aorta con paredes delgadas y una placa ateromatosa en toda su circunferencia, así como dilatación aneurismática sacular de 2 cm de diámetro al inicio del arco aórtico, exactamente en el origen del tronco braquiocefálico (figuras 1 y 2). Una vez fuera de la derivación cardiopulmonar, pero en el mismo tiempo quirúrgico, se realizó aneurismorrafia con una jareta de polipropileno de 4-0 y puntos simples en U del mismo material para reforzar el techo del aneurisma (figura 3). El procedimiento no tuvo complicaciones. La evolución posoperatoria del paciente fue satisfactoria y fue egresado una semana después sin secuelas neurológicas.

Discusión

La presentación de un aneurismas de la arteria innominada es poco frecuente y el manejo quirúrgico no se encuentra bien establecido, ya que existen múltiples variedades técnicas para su corrección.² Esta malformación vascular puede ser congénita cuando se trata del síndrome de Marfán, de Ehler's Danlos u otra colagenopatía, y puede ser adquirida cuando es secundaria a degeneración aterosclerosa, cuando se debe a infecciones (prin-

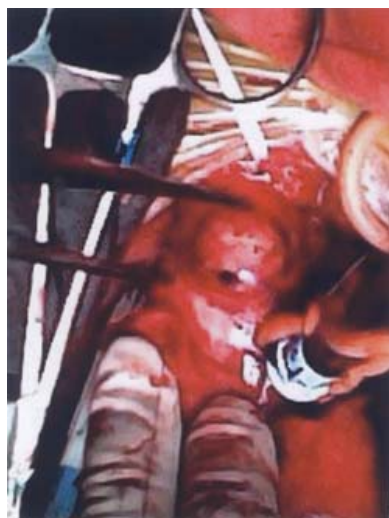

Figura 2. Fotografía del aneurisma sacular en la arteria innominada. Posición: longitudinal a la derecha.

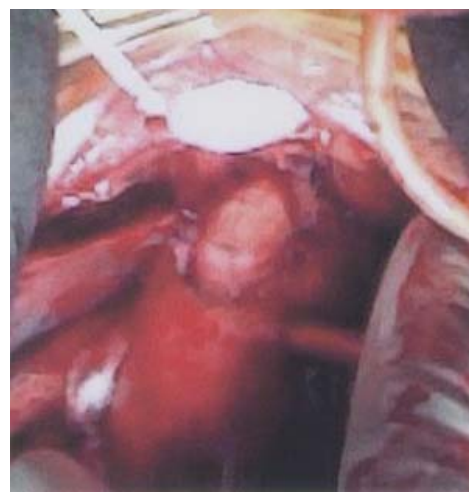

Figura 3. Resultado final de la aneurismorrafia, donde se observa colapso completo del aneurisma conservando la integridad de la arteria. Posición: longitudinal a la derecha.

principalmente sifilítica y micótica), como secuela de una lesión traumática (incluyendo procedimientos vasculares invasivos, traqueostomías o mediastinoscopia) y puede ser secundaria a una enfermedad inmunológica, entre las cuales destaca la arteritis de Takayasu.^{1,3-8}

La patogenia de esta enfermedad ha cambiado en relación a otras décadas, cuando la infección sifilítica era la más común; actualmente lo es la enfermedad aterosclerosa.^{2,9,10} Al evaluar exclusivamente la incidencia de estas lesiones en los troncos supraaórticos, los aneurismas de la arteria innominada son los que se presentan con mayor frecuencia. Pueden clasificarse por su forma en saculares o fusiformes y por su extensión. Kieffer y colaboradores clasificaron las lesiones en tres categorías: tipo A, donde no se afecta el origen de la arteria innominada; tipo B, con lesión en el origen de la arteria innominada sin afectar la aorta; tipo C, se involucran la arteria innominada y la aorta.² De 3 a 5 % se asocian a aneurismas de la aorta abdominal y se han reportado lesiones concomitantes en otros vasos, incluyendo las arterias coronarias.^{1,11-15}

Por lo general, los pacientes son asintomáticos y el aneurisma se detecta como un hallazgo incidental en un estudio radiológico. Sin embargo, las manifestaciones pueden ser múltiples. Cuando ocasiona compresión local presenta disfonía, disnea, estridor, disfagia, síndrome de vena cava superior o puede complicarse con fistulización espontánea a la vía aérea o digestiva.^{2,16-18} Los casos manifestados por obstrucción vascular se presentan con síncope, evento vascular cerebral isquémico, embolismo trombotico ocular o hacia algún hemisferio cerebral, síndrome vertebrobasilar o robo subclavio.¹⁹ Los casos más graves presentan fistulización e incluso ruptura espontánea.^{20,21} El manejo quirúrgico varía dependiendo de la localización y extensión del aneurisma, pero se hace hincapié en que el problema debe resolverse en cuanto se establezca el diagnóstico.^{2,22-24}

Los criterios propuestos para que el aneurisma sea corregido quirúrgicamente de manera inmediata incluyen ruptura y manifestación de síntomas. Los aneurismas asintomáticos deben operarse inmediatamente cuando se asocian a aneurisma del arco aórtico, cuando son saculares o cuando un aneurisma fusiforme tiene un diámetro mayor de 3 cm. Casi siempre la intervención quirúrgica se programa de manera electiva y está descrito que se puede realizar aneurismectomía de manera eficaz en la mayoría de los pacientes. Kieffer y colaboradores mencionan que los aneurismas tipo A pueden excluirse con relativa sencillez después de revascularización distal. Los tipo B pueden realizarse con o sin derivación cardiopulmonar, ya que la aorta puede pinzarse lateralmente para colocar un nuevo injerto sintético. Los aneurismas tipo C son los más complejos y requieren derivación cardiopulmonar para reemplazar el arco aórtico y revascularizar la arteria innominada.² Se han reportado casos aislados con tratamiento endovascular, sin embargo, aún no se ha podido determinar la eficacia de estas técnicas ni la sobrevida a largo plazo.^{12,19,25-27}

Conclusiones

El tratamiento del aneurisma de la arteria innominada debe ser oportuno para evitar las complicaciones. El abordaje quirúrgico debe individualizarse considerando las variedades anatómicas particulares. Ha sido descrito en publicaciones aisladas la resección de la arteria innominada para realizar una revascularización en el cayado aórtico con un injerto protésico. En el caso presentado, en el cual el procedimiento de la arteria innominada no fue planeado, se logró realizar aneurismorrafia exitosa durante una cirugía de revascularización miocárdica. Esta técnica resultó efectiva y puede emplearse en casos similares, sin requerir tiempo mayor de circulación extracorpórea.

Referencias

1. Zarins CK, Heikkinen MA, Hill BB. Aneurysmal vascular disease. In: Townsend CM, ed. Sabiston Textbook of Surgery. 17th ed. Philadelphia. W.B. Saunders; 2005. pp. 1265-1314.
2. Kieffer E, Chiche L, Koskas F, Bahnini A. Aneurysms of the innominate artery: surgical treatment of 27 patients. *J Vasc Surg* 2001;34:222-228.
3. Ninomiya H, Kuwabara M, Hayase T, Furukawa K, Onitsuka T. Mycotic pseudoaneurysm of the brachiocephalic artery. *Jpn J Thorac Cardiovasc Surg* 2004;52:155-157.
4. Biehl M, Neuhauser B, Perkmann R, Tauscher T, Ealdenberger P, Fraedrich G. Traumatic pseudoaneurysm of the brachiocephalic artery following mediastinoscopy: initial endovascular repair followed by open surgery—a case report. *Am Surg* 2003;69:542-545.
5. Regina G, Fullone M, Testini M, Todisco C, Greco L, Rizzi R, et al. Aneurysms of the supra-aortic trunks in Takayasu's disease: report of two cases. *J Cardiovasc Surg* 1998;39:757-760.
6. García-Porrúa C, Pego-Reigosa R, Piñeiro A, Armesto V, González-Gay MA. Supraclavicular pulsatile mass as presenting sign of brachiocephalic trunk aneurysm in the long-term followup of giant cell arteritis. *Arthritis Rheum* 2005;53:475-476.
7. Matsumura K, Hirano T, Takeda K, Matsuda A, Nakagawa T, Yamaguchi N, et al. Incidence of aneurysms in Takayasu's arteritis. *Angiology* 1991;42:308-315.
8. Akio I, Yukio C, Tetsuya K, Moichi M, Takahiko U, Ryusuke M. Iatrogenic false aneurysm of the brachiocephalic artery: a complication of total parenteral nutrition. *J Trauma* 1999;47:975-977.
9. Regina G, Greco L, Testini M, Todisco C, Iusco D, Rizzi R. Treatment of supra-aortic trunk aneurysms: report on 16 cases. *Chir Ital* 1999;51:139-144.
10. Kurihara H, Tsuchiya K, Ohsawa H, Saito H, Iida Y, Noda Y, et al. Coronary revascularization in a patient with bilateral internal carotid artery stenosis and aneurysm of the brachiocephalic artery: a case report. *Kyobu Geka* 2000;53:225-228.
11. Hideaki M, Yoshitaka O, Yoshihiko M, Hiroshi I, Yasuyuki Y, Kunihiro E, et al. A surgical case of concomitant aneurysms of the brachiocephalic and coronary arteries. *Ann Thorac Cardiovasc Surg* 2005;11:128-131.
12. Chambers CM, Curci JA. Treatment of nonaortic aneurysms in the endograft era: aneurysms of the innominate and subclavian arteries. *Semin Vasc Surg* 2005;18:184-190.
13. Saito A, Shiono M, Yamamoto T, Inoue T, Hata M, Sezai A, et al. Surgical treatment for innominate artery aneurysm with a coronary pulmonary artery fistula: a case report. *Ann Thorac Cardiovasc Surg* 2005;11:55-58.
14. Brewster DC, Moncure AC, Darling RC, Ambrosino JJ, Abbott WM. Innominate artery lesions: problems encountered and lessons learned. *J Vasc Surg* 1985;2:99-112.

15. Melissano G, Civilini E, Marrocco-Trischitta MM, Chiesa R. Hybrid endovascular and off-pump open surgical treatment for synchronous aneurysms of the aortic arch, brachiocephalic trunk and abdominal aorta. *Tex Heart Inst J* 2004;31:283-287.
16. Guibaud J-P, Laborde MN, Dubrez J. Surgical repair of an aneurysm of the innominate artery with fistulization into the trachea. *Ann Vasc Surg* 2001;15:412-414.
17. Sader AA, Cherri J, Ceneviva R. Massive tracheal necrosis due to compression by an innominate artery aneurysm associated with a grade IV chagasic megaesophagus and chronic duodenal ulcer. *Chest* 1999;116:837-840.
18. McFarland JJ, Kahn MB, Bellows CF, Shah RM, Koenigsberg RA, et al. Superior vena cava syndrome caused by aneurysm of the innominate artery. *Ann Thorac Surg* 1995;59:227-229.
19. Butman S, Gardin JM, Knoll M. Innominate artery aneurysm with thrombus: detection by two-dimensional echocardiography. *J Am Coll Cardiol* 1983;2:387-390.
20. Bush RL, Hurt JE, Bianco CC. Endovascular management of a ruptured mycotic aneurysm of the innominate artery. *Ann Thorac Surg* 2002;74:184-186.
21. Hirose H, Moore E. Delayed presentation and rupture of a posttraumatic innominate artery aneurysm: case report and review of the literature. *J Trauma* 1997;42:1187-1195.
22. Takaba K, Aota M, Koike H, Konishi Y. Surgical treatment for intrathoracic aneurysm of the innominate artery in an 83-year-old asymptomatic woman. *Jpn J Thorac Cardiovasc Surg* 2004;52:194-197.
23. Bower TC, Pairolero PC, Hallett JW Jr, Toomey BJ, Gloviczki P, Cherry KJ Jr. Brachiocephalic aneurysm: the case for early recognition and repair. *Ann Vasc Surg* 1991;5:125-132.
24. Adkins MS, Gaines WE, Laub GW, Anderson WA, Fernandez J, McGrath LB. Management of an innominate artery aneurysm during an open heart operation. *Ann Thorac Surg* 1993;56:377-379.
25. Puech-Leao P, Orra HA. Endovascular repair of an innominate artery true aneurysm. *J Endovasc Ther* 2001;8:429-432.
26. Marone EM, Esposito G, Kahlberg A. Surgical treatment of tracheoinnominate fistula after stent-graft implantation. *J Thorac Cardiovasc Surg* 2007;133:1641-1643.
27. Pruitt A, Dodson TF, Najibi S, Thourani V, Sherman A, Cloft H, et al. Distal septic emboli and fatal brachiocephalic artery mycotic pseudoaneurysm as a complication of stenting. *J Vasc Surg* 2002;36:625-628.