



Cirugía y Cirujanos

ISSN: 0009-7411

[cirugiaycirujanos@prodigy.net.mx](mailto:cirurgiaycirujanos@prodigy.net.mx)

Academia Mexicana de Cirugía, A.C.

México

Ríos-Cruz, Daniel; Ramírez-Morales, Fernando; López-Pretelín, Norma Patricia; Quiroz-Morales, Cynthia Nayely; Bezares-Bravo, Georgina

Invaginación intestinal: un dilema diagnóstico en el adulto. Reporte de dos casos y revisión de la bibliografía

Cirugía y Cirujanos, vol. 82, núm. 4, julio-agosto, 2014, pp. 436-441

Academia Mexicana de Cirugía, A.C.

Distrito Federal, México

Disponible en: <http://www.redalyc.org/articulo.oa?id=66231427012>

- Cómo citar el artículo
- Número completo
- Más información del artículo
- Página de la revista en redalyc.org

redalyc.org

Sistema de Información Científica

Red de Revistas Científicas de América Latina, el Caribe, España y Portugal

Proyecto académico sin fines de lucro, desarrollado bajo la iniciativa de acceso abierto



Invaginación intestinal: un dilema diagnóstico en el adulto. Reporte de dos casos y revisión de la bibliografía

RESUMEN

Antecedentes: la invaginación intestinal es un padecimiento común en niños y excepcional en adultos (20:1). Suele ser un hallazgo transquirúrgico en menos de 1 de cada 1,300 operaciones abdominales y en 1 de cada 100 pacientes operados por obstrucción intestinal. Las manifestaciones clínicas no son específicas y los pacientes pueden experimentar síntomas agudos, intermitentes o crónicos, sobre todo de un cuadro de obstrucción intestinal.

Casos clínicos: dos pacientes femeninas con cuadro crónico de dolor abdominal y obstrucción intestinal que ameritaron exploración quirúrgica. En una paciente se encontró una invaginación ileo-ileal secundaria a hamartoma en el íleon terminal. La segunda tenía una invaginación ileo-colónica en la que no se identificó el factor causal.

Conclusión: la invaginación intestinal es una afección excepcional en el adulto. La mayoría tiene una causa desencadenante y, debido a su asociación con una causa maligna, la resección intestinal sin reducción es el procedimiento quirúrgico de elección.

Palabras clave: invaginación intestinal en adultos, hamartoma, obstrucción intestinal.

Intestinal intussusception: a diagnostic dilemma in adults. Two case reports and literature review

ABSTRACT

Background: Intestinal intussusception is a common pathology among children, whereas it is a rare entity in adults. The child/adult ratio is >20:1. The condition is found in <1/1300 abdominal surgeries and in 1/100 patients operated on for intestinal obstruction. Clinical manifestations of adult intussusception are nonspecific and patients may present with acute, intermittent or chronic symptoms, predominantly those of intestinal obstruction.

Clinical case: We report two cases of intussusceptions in adults. The first case, ileo-ileal intussusception, was secondary to hamartoma in terminal ileum. The second case presented as an ileo-colonic intussusception in which no underlying lesion was identified as a causal factor.

Conclusion: Adult intussusception is a rare entity. Most cases have a precipitating factor and due to its association with a malignant pathology, intestinal resection without reduction is the surgical procedure of choice.

Key words: Adult intussusception, hamartoma, intestinal obstruction.

Daniel Ríos-Cruz
Fernando Ramírez-Morales
Norma Patricia López-Pretelín
Cynthia Nayely Quiroz-Morales
Georgina Bezares-Bravo

Departamento de Cirugía General, Hospital General de Xalapa Dr. Luis F. Nachon, Servicios Estatales de Salud del Estado de Veracruz, México.

Recibido: 14 de febrero 2013

Aceptado: 25 de julio 2013

Correspondencia:

Dr. Daniel Ríos Cruz
JF Oca 43 interior 4
entre Amado Nervo y Hernández y Hernández
91900 Veracruz, Veracruz, México
Tel.: (229) 1301963
jobzon@hotmail.com

ANTECEDENTES

La invaginación intestinal se define como: dos segmentos consecutivos del tubo gastrointestinal que se entrelazan entre sí.¹ La intususcepción en adultos es rara, menos de 5% de todos los casos de invaginación y casi 1-5% de obstrucción intestinal.^{2,3} Desde el punto de vista clínico se manifiesta con síntomas inespecíficos como: dolor abdominal, náuseas, diarrea y sangrado rectal. La tríada clásica de síntomas observados en los niños es el tumor en forma de salchicha palpable, heces color rojo (como jalea de grosella) y dolor abdominal agudo; esto es menos frecuente en los adultos.⁴ El diagnóstico preoperatorio requiere una alta sospecha diagnóstica debido a los síntomas específicos. Se reportan dos casos de invaginación en el adulto a quienes se efectuó exploración quirúrgica.

Caso 1

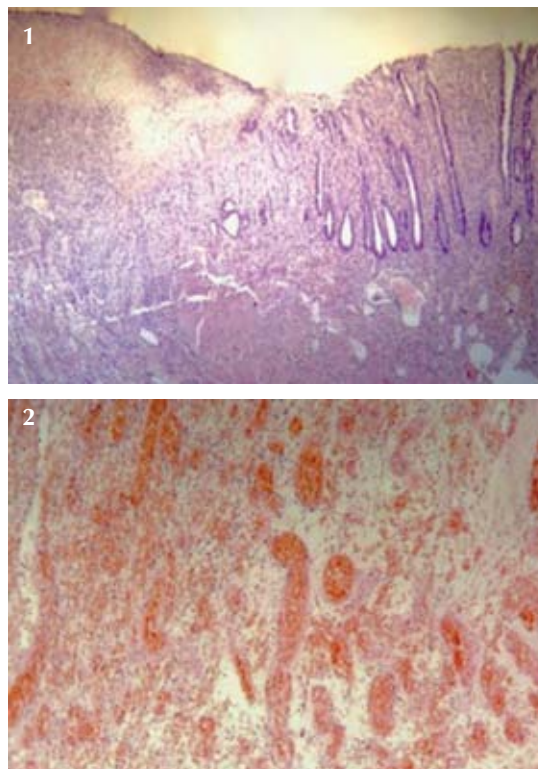
Paciente femenina de 26 años de edad, sin antecedentes de importancia, con un cuadro clínico de cinco meses de evolución caracterizado por: dolor abdominal en el cuadrante inferior derecho acompañado de diarrea ocasional de alivio espontáneo. Un día previo a su ingreso al hospital el dolor se tornó más intenso y localizado en el hipogastrio, asociado con náuseas y vómitos; esto fue lo que motivó su hospitalización. En la exploración física se encontró deshidratada, con el abdomen sumamente doloroso a la palpación superficial, ruidos peristálticos aumentados en frecuencia y metálicos. En el tacto rectal el ámpula se encontró vacía. Las radiografías de abdomen demostraron que las asas estaban distendidas y con niveles hidroaéreos. El ultrasonido reveló una imagen de 17 mm en el hueco pélvico y con líquido alrededor.

En la exploración quirúrgica se encontró invaginación ileo-ileal de aproximadamente 15 cm, a 20 cm de la válvula ileo-cecal. Se realizó resección intestinal y anastomosis. El estudio

histopatológico demostró lesiones polipoides, con proliferación vascular, fibroblastos, algunos adipocitos y fibras de músculo liso compatibles con hamartoma ileal (Figuras 1 y 2). A 12 meses del evento la paciente permanecía en buenas condiciones.

Caso 2

Paciente femenina de 18 años de edad, con padecimiento de seis meses de evolución caracterizado por: dolor abdominal tipo cólico, difuso, acompañado de distensión abdominal, periodos alternos de evacuaciones diarreicas y estreñimiento, cuadro que remitía espontáneamente con una repetición de las mismas características



Figuras 1 y 2. Vista al microscopio donde se observan lesiones polipoides con proliferación vascular, fibroblastos, algunos adipocitos y fibras de músculo liso.

aproximadamente cada tres semanas. Durante ese periodo perdió 10 kg y, en una ocasión, durante el cuadro agudo tuvo hematoquecia. Al examen físico se encontró deshidratada, con distensión abdominal, dolor en los cuadrantes inferiores del abdomen, sin datos francos de irritación peritoneal. Las radiografías de abdomen revelaron niveles hidroaéreos (Figura 3).

En la laparotomía exploradora se encontró un tumor en el colon transverso, correspondiente a una invaginación ileo-cólica en la que el íleon terminal, el apéndice cecal, el ciego y el colon ascendentes se encontraron invaginados en el

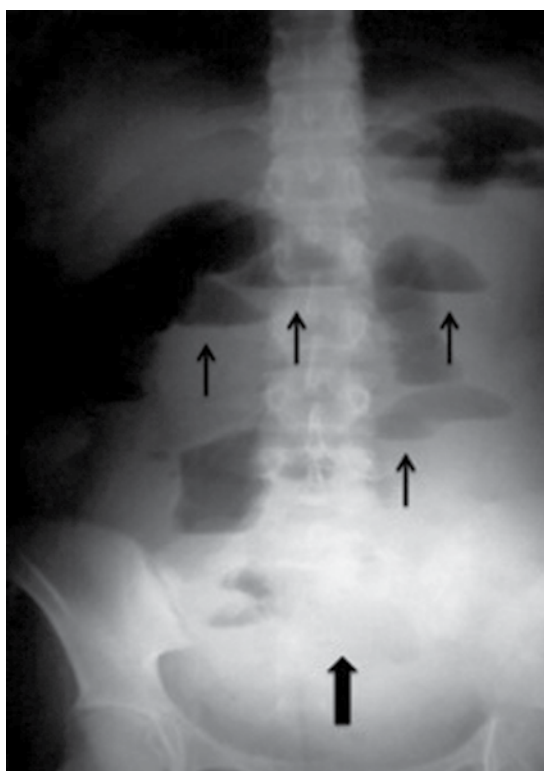

Figura 3. Radiografía simple de abdomen donde se observan varios niveles hidroaéreos señalados por las flechas delgadas. La flecha ancha indica una imagen en vidrio despulido que sugiere líquido libre en la cavidad abdominal. Ambos hallazgos radiográficos son compatibles con un cuadro de obstrucción intestinal.

colon transverso (Figura 4). Se realizó hemicolectomía derecha sin complicaciones y luego de 18 meses la paciente se encuentra en buenas condiciones generales. El estudio de patología no logró demostrar la posible causa del evento.

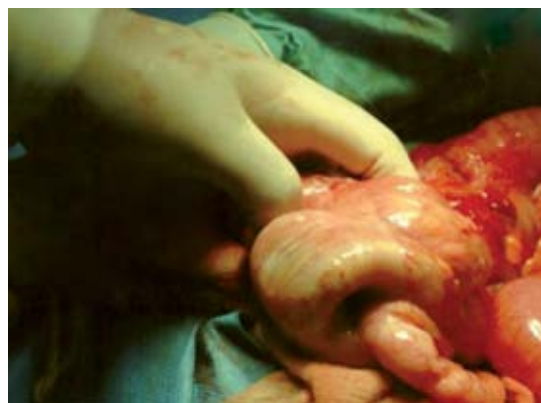

Figura 4. Segmento de intestino delgado invaginado dentro del colon.

DISCUSIÓN

El dolor abdominal origina de 5 a 10% de los motivos de consulta en el servicio de Urgencias, en donde sigue siendo un reto diagnóstico debido a la amplia gama de diagnósticos diferenciales: padecimientos gastrointestinales, ginecológicos, genitourinarios y cardiopulmonares.⁵

La intususcepción o invaginación intestinal se refiere al desplazamiento telescópico de un segmento proximal del intestino (*intussusceptum*) en el lumen del segmento adyacente distal (*intussusciens*). Es una afección común entre los niños y excepcional en adultos. El 95% de las invaginaciones suceden durante la infancia. La invaginación es responsable de 1-2% de las obstrucciones intestinales del adulto.³ La edad media es de 49.57 a 54.4 años y la relación hombre-mujer de 1: 1.3.^{6,7} Nuestras pacientes son adultas jóvenes de edad muy inferior a la media señalada (26 años para la paciente del caso 1 y 18, para la del caso 2).



En los niños 90% de los casos son idiopáticos, en contraste con 90% de adultos en quienes se identifica la causa.^{8,9} La mayor parte de las causas en el intestino delgado corresponden a enfermedades benignas: divertículo de Meckel, apéndice y adherencias. De acuerdo con lo reportado por Soria-Céspedes y sus colaboradores de un paciente masculino de 19 años con una invaginación ileal secundaria a un divertículo de Meckel.¹⁰ Las causas malignas son responsables de 25% de las invaginaciones en el intestino delgado, mientras que para el intestino grueso aumentan a 50%,¹¹ como el caso reportado por Franco-Herrera y su equipo de un hombre de 81 años que sufrió una invaginación yeyuno-yeyunal condicionada por un tumor metastásico de un melanoma maligno.¹² Según Alexander y su grupo las personas de raza negra tienen 2.5 veces más probabilidades de tener una causa maligna de invaginación intestinal. De igual modo, en su estudio que comprende 1,178 casos comparó los que tuvieron invaginación de intestino delgado con los de intestino grueso con una distribución semejante en cuanto a número de casos, edad y sexo. Los casos de etiología maligna fueron más frecuentes para las invaginaciones de intestino grueso.¹³

De acuerdo con Nuño y colaboradores, en 1940 Clarke utilizó el término "hamartoma mioepitelial" para describir un tipo de tumor gastrointestinal submucoso compuesto por elementos glandulares limitados por células epiteliales y músculo liso. Sólo se han reportado pocos casos de invaginación intestinal secundaria a un hamartoma solitario, la mayor parte en población pediátrica.¹⁴ En nuestros pacientes sólo se identificó la causa de la invaginación en una de ellas y ésta se debió a un hamartoma. Con esto aportamos un nuevo caso a la bibliografía mundial a los pocos descritos.

En los adultos, los casos pueden ser agudos o crónicos y el dolor abdominal es el síntoma más común (71-100%) seguido de náuseas y vómitos

en 40-60% de los casos. Puede haber sangrado rectal en 4-33% de los casos. Esta amplia gama de síntomas se basa, generalmente, en el sitio de la invaginación intestinal. El dolor abdominal agudo con defensa muscular sólo coexiste en 50% de los casos. Los tumores abdominales son palpables en menos de 10% de los pacientes.³ Los síntomas predominantes son de obstrucción parcial intestinal, donde la característica más sobresaliente es el dolor abdominal periódico, intermitente y de tipo cólico.^{3,4} En los casos que reportamos el cuadro clínico fue crónico, insidioso, caracterizado por síntomas propios de obstrucción intestinal y en ninguno de los dos casos la sospecha diagnóstica preoperatoria fue de invaginación intestinal. Cakir y sus colegas publicaron su experiencia y en 72% de sus casos hubo un cuadro de obstrucción intestinal aguda y 2% con rectorragia.⁷ Esto dista de la serie publicada por Guillén Paredes y coautores, en la que 28.5% de los casos se manifestaron con cuadros de obstrucción intestinal.¹⁵

Las invaginaciones se clasifican según su ubicación. Los cuatro tipos son íleo-cólica, íleo-íleo-cólica, colo-cólica y la invaginación del intestino delgado (yeyuno-yeyunal e íleo-íleo).¹⁶

El diagnóstico preoperatorio correcto se ha reportado en 30 a 70% de los casos, esto principalmente debido a la presentación clínica inespecífica. Puesto que los síntomas obstructivos predominan en la mayoría de los casos, las radiografías simples de abdomen son el primer método de diagnóstico. Los signos de obstrucción intestinal, como las asas dilatadas y niveles hidroaéreos, son evidentes y puede obtenerse el sitio de la obstrucción.¹⁷ La ecografía es un método de diagnóstico útil, el signo clásico es la imagen en "diana" en una vista transversal y de "pseudoriñón" en una vista longitudinal. Sin embargo, la obesidad, aire en las asas intestinales distendidas y la habilidad del operador pueden limitar la precisión del estudio.^{17,18} La tomografía computada de abdomen se considera hoy el mé-

todo radiológico más sensible para el diagnóstico de invaginación. Las características de la imagen tomográfica son las de una imagen en diana o un tumor homogéneo en forma de salchicha con capas. La precisión diagnóstica de la tomografía va de 58 a 100% en los últimos informes.^{3,19}

En la invaginación intestinal en el adulto, la exploración quirúrgica sigue siendo decisiva. Sin embargo, persiste la controversia de su estrategia óptima. El principio de la resección sin reducción está bien establecido;¹¹ los informes recientes recomiendan la reducción inicial del intestino externamente viable antes de la resección.^{7,13} Es necesario tomar en cuenta varias situaciones antes de efectuar una reducción; la frecuencia de las afecciones que se asocia con evento, el potencial maligno como causa de la invaginación, el sitio anatómico y el alcance de invaginación, el grado de inflamación y de isquemia del segmento de intestino afectado. La alta probabilidad de malignidad en la invaginación intestinal del colon justifica la resección sin reducción. En la invaginación del intestino delgado parece mucho más factibles un enfoque más selectivo. En caso de lesión benigna previamente confirmada no se realiza resección.²⁰ La extensión de ésta sigue siendo tema de debate.²¹

Aunque la invaginación intestinal, por sí misma tiene un buen pronóstico, es la naturaleza de la lesión causante la que proporciona el factor decisivo en cuanto a evolución. La mortalidad de la invaginación en adultos aumenta de 8.7% para las lesiones benignas a 52.4% para la variedad maligna.³

CONCLUSIÓN

Se reportó una causa poco frecuente de obstrucción intestinal en una paciente adulta, secundaria a un hamartoma como causa desencadenante de una invaginación ileal. En el segundo caso no se identificó el disparador de la

invaginación. En conclusión, la invaginación intestinal en el adulto es una enfermedad rara, pero bien reconocida que requiere de gran sospecha diagnóstica debido a los síntomas inespecíficos de su presentación. La mayoría tiene una causa desencadenante y debido a su alta frecuencia de patologías malignas la resección intestinal sin reducción es el procedimiento quirúrgico de elección.

REFERENCIAS

1. Chandra N, Campbell S, Gibson M, Reece-Smith H, Mee A. Intussusception Caused by a Heterotopic Pancreas. Case Report and Literature Review. *JOP J Pancreas* 2004;5(6):476-479.
2. Agha FP. Intussusception in adults. *Am J Roentgenology* 1986;146(3):527-531.
3. Azar T, Berger DL. Adult intussusception. *Ann Surg* 1997;226(2):134-138.
4. Eisen LK, Cunningham JD, Aufses AH Jr. Intussusception in adults: institutional review. *J Am College Surg* 1999;188(4):390-395.
5. Powers RD, Guertler AT. Abdominal pain in the ED: Stability and change over 20 years. *Am J Emerg Med* 1995;13(3):301-303.
6. Rathore MA, Andrabi SIH, Mansha M. Adult intussusceptions a surgical dilemma. *J Ayub Med Coll Abbottabad* 2006;18(3):3-6.
7. Cakir M, Tekin A, Kucukkartallar T, Belviranli M, Gundes E, Paksoy Y. Intussusception: As the Cause of Mechanical Bowel Obstruction in Adults. *Korean J Gastroenterol* 2013;61(1):17-21.
8. Alarcón-Jarsún GA, Martínez-Ordaz JL, de la Fuente-Lira M, Blanco-Benavides R. Invaginación Intestinal en Adultos. *Cir Ciruj* 2005;73(1):43-45.
9. Barussaud M, Regenet N, Briennon X, de Kerviler B, Pessaux P, Kohneh-Sharhi N, et al. Clinical spectrum and surgical approach of adult intussusceptions: a multicentric study. *Int J Colorectal Dis* 2006;21(8):834-839.
10. Soria-Céspedes D, Leuchter-Ibarra J, Ventura-Molina V, Mora-Constantino J. Intususcepción ileocólica en un adulto causada por divertículo de Meckel invertido. *Rev Gastroenterol Mex* 2012;77(4):220-223.
11. Weilbaecher D, Bolin JA, Hearn D, Ogden W. Intussusception in adults. Review of 160 cases. *Am J Surg* 1971;121(6):531-535.
12. Franco-Herrera R, Burneo-Esteves M, Martin-Gil J, Fabregues-Olea A, Pérez-Díaz D, Turégano-Fuentes F. Invaginación intestinal en el adulto. Una causa infrecuente de obstrucción mecánica. *Rev Gastroenterol Mex* 2012;77(3):153-156.



13. Alexander R, Traverso P, Bolorunduro OB, Ortega G, Chang D, Cornwell III EE, et al. Profiling adult intussusception patients: comparing colonic versus enteric intussusception. *Am J Surg* 2011;202(4):487-491.
14. Nuño-Guzmán CM, Arróniz-Jáuregui J, Espejo I, Solís-Ugalde J, Gómez-Ontiveros JI, Vargas-Gerónimo A, et al. Adult intussusception secondary to an ileum hamartoma. *World J Gastrointest Oncol* 2011;3(6):103-106.
15. Guillén-Paredes MP, Campillo-Soto A, Martín-Lorenzo JG, Torralba-Martínez JA, Mengual-Ballester M, Cases-Baldó MJ, et al. Adult intussusception – 14 cases reports and their outcomes. *Rev Esp Enferm Dig* 2012;102(1):32-40.
16. Williams H. Imaging and intussusception. *Arch Dis Child Educ Pract Ed* 2008;93:30-36.
17. Marinis A, Yiallourou A, Samanides L, Dafnios N, Anastasopoulos G, Vassiliou I, et al. Intussusception of the bowel in adults: A review. *World J Gastroenterol* 2009;15(4):407-411.
18. Yakan S, Caliskan C, Makay O, Denecli AG, Korkut MA. Intussusception in adults: Clinical characteristics, diagnosis and operative strategies. *World J Gastroenterol* 2009;15:1985-1989.
19. Wang LT, Wu CC, Yu JC, Hsiao CW, Hsu CC, Jao SW. Clinical Entity and Treatment Strategies for Adult Intussusceptions: 20 Years' Experience. *Dis Colon Rectum* 2007;50(11):1941-1949.
20. Nagorney DM, Sarr MG, McIlrath DC. Surgical management of intussusception in the adult. *Ann Surg* 1981;193(2):230-236.
21. Takeda M, Shoji T, Yamazaki M, Higashi Y, Maruo H. Adenomyoma of the Ileum Leading to Intussusception. *Case Rep Gastroenterol* 2011;5(3):602-609.