



Cirugía y Cirujanos

ISSN: 0009-7411

[cirugiaycirujanos@prodigy.net.mx](mailto:cirurgiaycirujanos@prodigy.net.mx)

Academia Mexicana de Cirugía, A.C.

México

Quezada-Sanhueza, Nicolás; León-Ferrufino, Felipe; Bächler-González, Jean; Riquelme-Pizarro, Carlos; Crovari-Eulufi, Fernando; Jarufe-Cassis, Nicolás

Rol de la tomografía computada de abdomen y pelvis con contraste intravenoso en las decisiones clínicas de pacientes con obstrucción de intestino delgado por bridas

Cirugía y Cirujanos, vol. 82, núm. 6, noviembre-diciembre, 2014, pp. 637-646

Academia Mexicana de Cirugía, A.C.

Distrito Federal, México

Disponible en: <http://www.redalyc.org/articulo.oa?id=66232466006>

- Cómo citar el artículo
- Número completo
- Más información del artículo
- Página de la revista en [redalyc.org](http://redalyc.org)

[redalyc.org](http://redalyc.org)

Sistema de Información Científica

Red de Revistas Científicas de América Latina, el Caribe, España y Portugal

Proyecto académico sin fines de lucro, desarrollado bajo la iniciativa de acceso abierto



# Rol de la tomografía computada de abdomen y pelvis con contraste intravenoso en las decisiones clínicas de pacientes con obstrucción de intestino delgado por bridas

Nicolás Quezada-Sanhueza<sup>1</sup>  
Felipe León-Ferrufino<sup>1</sup>  
Jean Bächler-González<sup>1</sup>  
Carlos Riquelme-Pizarro<sup>2</sup>  
Fernando Crovari-Eulufi<sup>1</sup>  
Nicolás Jarufe-Cassis<sup>1</sup>

<sup>1</sup>Departamento de Cirugía Digestiva.  
<sup>2</sup>Departamento de Radiología.  
Hospital Clínico, Escuela de Medicina, Pontificia Universidad Católica de Chile.

## RESUMEN

**Antecedentes:** en la actualidad la tomografía computada es el examen de elección en la obstrucción intestinal porque informa las causas, sitio, grado de obstrucción y existencia de isquemia intestinal, e influye en la decisión quirúrgica.

**Objetivo:** establecer la exactitud diagnóstica de la tomografía en la isquemia intestinal, y determinar la probabilidad de cirugía según los signos y el grado de obstrucción intestinal por bridas.

**Material y métodos:** estudio retrospectivo. Se tomó en cuenta a los pacientes hospitalizados entre los años 2007 y 2010 con obstrucción intestinal por bridas, a quienes se les realizó tomografía abdominopélvica con contraste intravenoso al ingreso. En la tomografía se observaron signos de isquemia intestinal, y se calculó su exactitud diagnóstica. Además, se determinó la probabilidad de cirugía según los signos tomográficos y el grado de obstrucción mediante análisis de subgrupos.

**Resultados:** se estudiaron 164 pacientes con media de edad de  $60.4 \pm 20$  años, 87% tenía antecedente de intervención quirúrgica abdominal; 52% (86) requirió cirugía. Los signos tomográficos de isquemia intestinal tuvieron una sensibilidad de 72.5% y especificidad de 97.5%, con valor predictivo positivo de 90%, valor predictivo negativo de 91%, proporción de probabilidad positiva de 29.9 y proporción de probabilidad negativa de 0.28. La coexistencia de signos de isquemia intestinal y obstrucción de alto grado fue de 83% de probabilidad de cirugía, la obstrucción de alto grado sin signos de isquemia de 57%, y la ausencia de ambos signos de 36%.

**Conclusiones:** los signos tomográficos de isquemia intestinal facilitan el diagnóstico de isquemia definitiva. Estos signos, en conjunto con la obstrucción de alto grado, aumentan significativamente la probabilidad de cirugía.

**Palabras clave:** obstrucción intestinal, tomografía computada, sensibilidad, especificidad, isquemia, diagnóstico.

Recibido: 12 noviembre, 2013

Aceptado: 2 de junio, 2014

## Correspondencia:

Dr. Nicolás Jarufe Cassis.  
Marcoleta 357, Patio Interior, División de Cirugía  
8320000 Santiago, Chile  
Tel.: fijo: 56-2-23543462  
njarufe@med.puc.cl

## The role of contrast-enhanced computed tomography scan in clinical decision in the management of adhesive small bowel obstruction

### ABSTRACT

**Background:** Computed tomography (CT) is currently the exam of choice for bowel obstruction. The test reports the etiology, site and grade of obstruction, and the presence of bowel ischemia, affecting the surgical decision. We undertook this study to determine the diagnostic accuracy of CT for bowel ischemia and the probability of surgery depending on signs of bowel ischemia and grade of bowel obstruction observed in CT in patients with adhesive small bowel obstruction.

**Methods:** We carried out a retrospective study including patients from 2007-2010 admitted due to adhesive bowel obstruction and with intravenous contrast-enhanced abdominopelvic CT at admission. Tomographic signs of bowel ischemia were established and diagnostic accuracy was calculated. We also determined the probability of surgery depending on tomographic grade of obstruction and signs of bowel ischemia by subgroup analysis.

**Results:** This was a cohort of 164 patients with a mean age of 60.4  $\pm$  20 years; 87% had previous abdominal surgery and 86 patients required surgery (52%). In regard to tomographic signs of bowel ischemia, sensitivity was 72.5%, specificity 97.5%, positive predictive value 90%, negative predictive value 91%, positive likelihood ratio 29.9, and negative likelihood ratio 0.28. Tomographic signs of bowel ischemia simultaneously with high-grade obstruction presented an 83% probability of surgery; high-grade obstruction alone presented a 57% probability and in absence of both signs was 36%.

**Conclusions:** There is good diagnostic accuracy for tomographic signs of bowel ischemia and its definitive presence. Tomographic signs of bowel ischemia simultaneously with high-grade bowel obstruction significantly increase the probability of surgery.

**Key words:** Small bowel obstruction, computed tomography, sensitivity, specificity, ischemia, diagnosis.

### ANTECEDENTES

La obstrucción del intestino delgado es un motivo de consulta frecuente en los servicios de Urgencias. Esta enfermedad tiene diferentes

causas, las más comunes son las adherencias o bridas (74% de los casos).<sup>1</sup> Su espectro clínico es amplio e, incluso, potencialmente mortal si no se proporciona el tratamiento médico o quirúrgico oportuno y adecuado.<sup>2</sup>



La efectividad del tratamiento médico conservador se ha abordado en múltiples estudios;<sup>3,4</sup> éste consiste principalmente en la reanimación del paciente con fluidos intravenosos, descompresión del tubo digestivo con sondas y reposo intestinal. Pese a lo anterior, aproximadamente 50% de los sujetos con obstrucción intestinal por bridas requerirán cirugía,<sup>5</sup> casi siempre debido a un cuadro peritoneal agudo, sospecha de isquemia intestinal, o falta de resolución de la obstrucción tras un periodo de observación.

En los últimos años se ha incorporado la tomografía computada como método diagnóstico complementario, dada su amplia disponibilidad, rápida realización y la posibilidad de establecer diagnósticos diferenciales. Este examen informa sobre la probable causa, sitio y grado de obstrucción, junto con la existencia de "signos de compromiso isquémico intestinal",<sup>6-8</sup> tales como la alteración en la impregnación parietal de las asas intestinales con medio de contraste intravenoso y/o cambios en la pared del intestino producidos por la variación en su irrigación. Esta caracterización y el grado de obstrucción se han correlacionado previamente con la probabilidad de requerir cirugía.<sup>9-11</sup>

Respecto a la exactitud diagnóstica de los signos de isquemia intestinal y el grado de obstrucción intestinal en la tomografía computada, existen algunos estudios que revelan una adecuada correlación con los hallazgos quirúrgicos en caso de cirugía.<sup>12</sup> No obstante, éstos no describen si el radiólogo informante tuvo o no acceso a información clínica o de laboratorio de los pacientes, hecho que pudiera influir en su informe definitivo.<sup>12</sup>

En la práctica clínica aún es difícil determinar cuáles pacientes requerirán cirugía, y cuáles podrán ser tratados de forma conservadora. Es más, no es infrecuente evaluar pacientes sin signos peritoneales al examen físico e informes radiológicos ominosos, los cuales producen dudas

sobre el tratamiento adecuado y aprehensiones sobre los aspectos médico-legales detrás del diagnóstico radiológico, en caso de optar por el tratamiento médico conservador. Además, se ha demostrado una baja correlación entre los hallazgos intraoperatorios y la evaluación clínica inicial efectuada por el cirujano, incluso por el más experimentado.<sup>13</sup>

Los objetivos de este estudio son:

1. Establecer la exactitud diagnóstica de los signos de daño isquémico intestinal observados en la tomografía computada de abdomen y pelvis con contraste intravenoso, como reflejo de isquemia intestinal definitiva.
2. Determinar la probabilidad de requerir cirugía según los signos de daño isquémico intestinal y el grado de obstrucción intestinal, informado en la tomografía computada, en pacientes con diagnóstico de obstrucción intestinal por bridas.

## MATERIAL Y MÉTODOS

Estudio retrospectivo. Se analizaron los datos clínicos, radiológicos y quirúrgicos de todos los pacientes hospitalizados con diagnóstico de obstrucción intestinal por bridas, a quienes se realizó tomografía computada al momento del ingreso, desde el 1 de enero de 2007 hasta el 31 de julio de 2010, en el servicio de Cirugía Digestiva del Hospital Clínico de la Pontificia Universidad Católica de Chile (hospital docente-universitario privado, dotado de aproximadamente 350 camas básicas y 100 camas de alta complejidad). El informe de la tomografía computada se categorizó según el grado de obstrucción intestinal (alto, medio o bajo) y la existencia de signos de compromiso isquémico intestinal, correlacionándose posteriormente con isquemia intestinal definitiva y la necesidad de cirugía.

Se excluyeron del análisis los pacientes con obstrucción intestinal por otras causas (distintas a bridas) identificadas en la tomografía computada o en la operación.

### Protocolo de tomografía computada

El estudio de tomografía computada fue del abdomen y pelvis, con contraste intravenoso desde la base del tórax hasta la raíz de los muslos, con cortes de 5 mm de espesor separados cada 5 mm, con reconstrucción coronal y sagital. El primer barrido se efectuó sin contraste y después se inyectaron 130 cc de medio de contraste yodado; a los 60 segundos se inició la captura de imágenes para la fase porto-venosa. El barrido final se hizo cuatro minutos después de la última fase, y de esa manera se obtuvieron los cortes tardíos. No se utilizó medio de contraste oral.

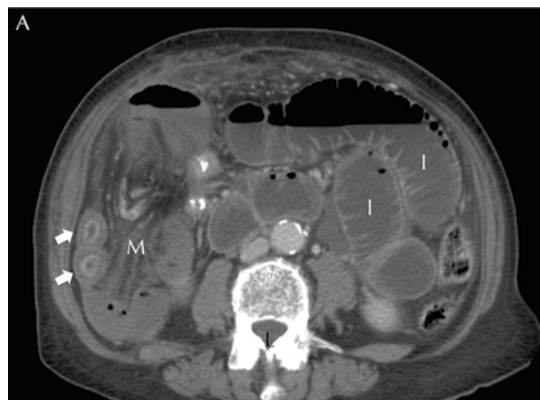
### Análisis de imágenes

Dos radiólogos certificados de esta institución analizaron en forma ciega las imágenes de los pacientes seleccionados, asignando grado de obstrucción y estableciendo la existencia de signos de compromiso isquémico intestinal. Ambos radiólogos revisaron conjuntamente los casos, logrando completa concordancia entre sus informes.

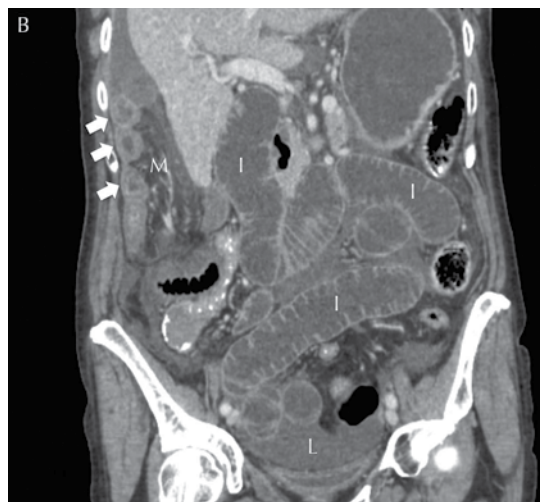### Definiciones radiológicas a la tomografía computada

#### Isquemia intestinal

*Signos de compromiso isquémico intestinal.* Alteración en la impregnación con medio de contraste intravenoso de las asas intestinales; otros signos sugerentes, de compromiso venoso, son: edema parietal, congestión venosa mesentérica y edema del mesenterio (Figuras 1A y 1B).<sup>6,11,14</sup>



**Figura 1A.** Tomografía computada de abdomen y pelvis con contraste intravenoso, corte axial, donde se observan signos de daño isquémico intestinal en obstrucción intestinal. (I) Intestino delgado con gran dilatación; (M) mesenterio con edema y congestión venosa; (L) líquido libre intraabdominal; Flechas blancas: edema acentuado y alteración en la impregnación de contraste de la pared intestinal.



**Figura 1B.** Tomografía computada de abdomen y pelvis con contraste intravenoso, corte coronal, donde se aprecian signos de daño isquémico intestinal en obstrucción intestinal. (I) intestino delgado con gran dilatación; (M) mesenterio con edema y congestión venosa; (L) líquido libre intraabdominal. Flechas blancas: edema acentuado y alteración en la impregnación de contraste de la pared intestinal.



### Grado de obstrucción intestinal

*Alto grado.* Dilatación de asas intestinales mayor o igual a 2.5 cm, con punto abrupto de transición y colapso de las mismas a distal y/o presencia de pseudoheces en el asa proximal al sitio de obstrucción.

*Moderado grado.* Combinación de dilatación de asas con pseudoheces, pero sin colapso distal.

*Bajo grado.* Dilatación de asas intestinales sin cambio abrupto de calibre, sin pseudoheces, y asas intestinales distales de calibre normal.

### Indicación de cirugía

Los pacientes fueron intervenidos quirúrgicamente según el criterio del cirujano responsable (equipo de cirujanos subespecialistas en cirugía digestiva, con experiencia individual certificada en más de 1500 casos de cirugía abdominal de urgencia), con base en los hallazgos clínicos, de laboratorio e imagenológicos. Las indicaciones más frecuentes fueron: sospecha de isquemia intestinal, signos clínicos de obstrucción intestinal de alto grado y falta de progresión del tránsito intestinal tras 48 horas de observación. Del protocolo operatorio se extrajo información referente a la presencia de isquemia intestinal (reversible o irreversible) y la necesidad de resección intestinal.

### Definición de isquemia intestinal definitiva

*Presencia de isquemia.* Signos de isquemia intestinal observados durante la operación, tales como: congestión venosa, edema y/o equimosis de la pared intestinal o necrosis de ésta.

*Ausencia de isquemia.* Ausencia de los signos anteriormente descritos durante la intervención quirúrgica o en caso de pacientes que no requirieron cirugía durante su hospitalización y evolucionaron sin complicaciones al seguimiento.

### Análisis estadístico

Se calcularon los valores de sensibilidad, especificidad, valor predictivo positivo (VPP), valor predictivo negativo (VPN), proporción de probabilidad positiva (PP+) y proporción de probabilidad negativa (PP-) para los signos de afectación isquémica intestinal en la tomografía computada, como marcadores de isquemia intestinal definitiva.

Además, se calculó la probabilidad de requerir cirugía según el grado de obstrucción intestinal y/o signos de compromiso isquémico intestinal observados en la tomografía computada, con base en el análisis de subgrupos.

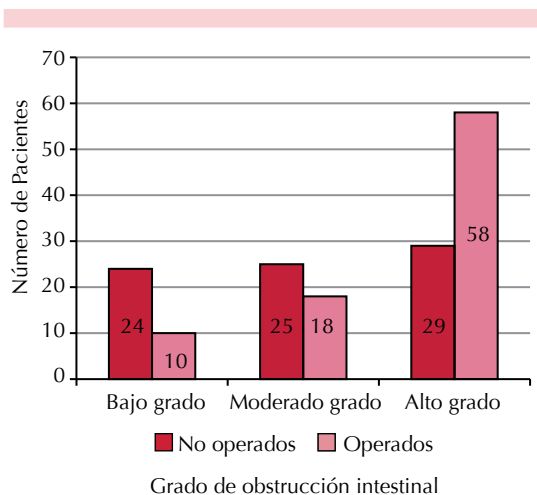
Para el cálculo estadístico se utilizó el programa Statistical Package for the Social Sciences, versión 21.0 (SPSS, Chicago, IL, USA). Se utilizaron intervalos de confianza de 95%.

### RESULTADOS

Se identificaron 164 pacientes ingresados a esta institución con diagnóstico de obstrucción intestinal por bridas durante el periodo de estudio; a todos se les hizo una tomografía computada al ingreso. Del total, 107 (65%) eran del sexo femenino, con una media de edad de  $60.4 \pm 20$  años (rango 17-91 años); a 142 (87%) se les habían practicado cirugías abdominales. Durante su hospitalización, 86 pacientes (52%) requirieron operación, con una mediana de tiempo desde el ingreso hasta la indicación de cirugía de 12 horas (rango 4-168).

La relación entre el grado de obstrucción tomográfico y la indicación de cirugía se muestra en la Figura 2. Los sujetos con obstrucción de bajo grado requirieron cirugía en 29% de los casos, con obstrucción de moderado grado en 42%, y con obstrucción de alto grado en 67%.

En el Cuadro 1 se expone la relación entre los signos tomográficos de daño isquémico intesti-



**Figura 2.** Relación entre el grado de obstrucción intestinal en la tomografía computada y la indicación de cirugía.

nal y la isquemia intestinal definitiva durante la operación, divididos según el grado de obstrucción. Ningún paciente con obstrucción de bajo grado mostró signos tomográficos de afectación; sin embargo, un individuo de este grupo (2.9%) sufrió isquemia intestinal durante la cirugía.

Un paciente (2.3%) con grado moderado exhibió signos tomográficos de compromiso; no obstante, 11 (25.6%) experimentaron isquemia intestinal durante la operación; por último, 31 sujetos (36%) con obstrucción de alto grado tuvieron signos tomográficos de compromiso isquémico intestinal, de los cuales 28 (32%) sufrieron efectivamente este padecimiento durante la cirugía.

**Exactitud diagnóstica de los signos tomográficos de compromiso isquémico intestinal (Cuadro 2)**

Se obtuvo sensibilidad de 72.5% (57-83), especificidad de 97.5% (93-99), valor predictivo positivo de 90% (75-96), valor predictivo negativo de 91% (85-95), proporción de probabilidad positiva de 29,9 (15-59) y proporción de probabilidad negativa de 0.28 (0.23-0.33) para isquemia intestinal definitiva.

En el nomograma de Fagan con los valores previamente calculados (Figura 3) se observó que para una probabilidad calculada pre-test

**Cuadro 1.** Relación entre los signos de daño isquémico intestinal observados en la tomografía computada con la isquemia intestinal definitiva en la cirugía, según el grado de obstrucción intestinal

	Número de pacientes con SCII a la TC (% según grado)	Número de pacientes operados (% según grado)	Número de pacientes con isquemia intestinal en la cirugía (% según grado)	Número de pacientes con resección intestinal (% según grado)
Bajo grado n= 34	0 (0%)	10 (29%)	1 (2.9%)	2 (6%) <sup>a</sup>
Moderado grado n= 43	1 (2.3%)	18 (42%)	11 (25.6%)	4 (9%) <sup>b</sup>
Alto grado n= 87	31 (36%)	58 (67%)	28 (32%)	20 (23%) <sup>b</sup>
Total n= 164	32 (20%)	86 (52%)	40 (24%)	26 (16%)

<sup>a</sup> Un paciente requirió resección intestinal por múltiples enterotomías durante la cirugía.  
<sup>b</sup> Algunos pacientes con isquemia intestinal no requirieron resección intestinal debido a recuperación de la vitalidad intestinal posterior a la liberación de las bridas.  
 SCII: Signos de daño isquémico intestinal.



**Cuadro 2.** Tabla 2 × 2 de cálculo de exactitud diagnóstica entre los signos de daño isquémico intestinal en la tomografía computada y la isquemia intestinal definitiva.

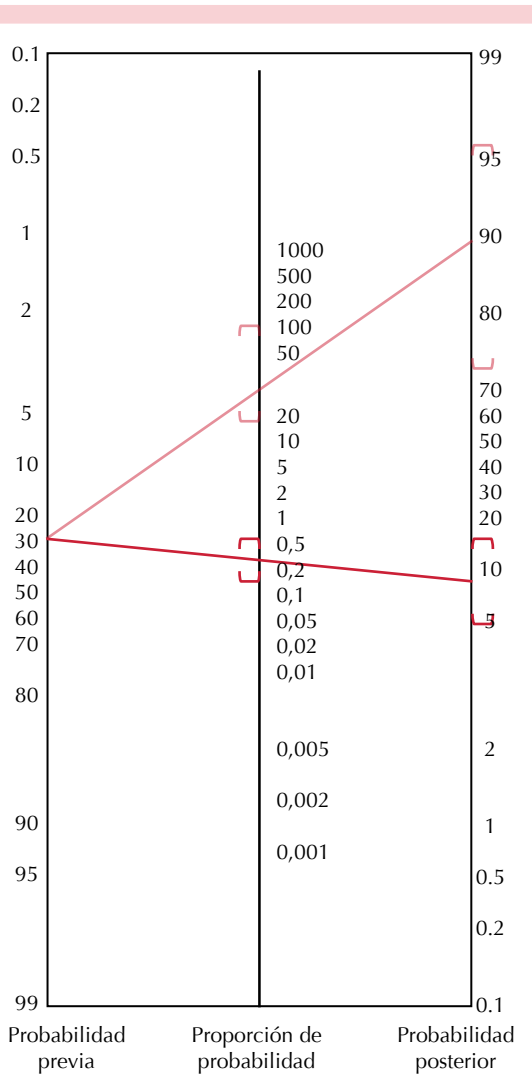
	Con isquemia intestinal definitiva	Sin isquemia intestinal definitiva	Total
SCII (+) a la TC	29	3	32
SCII (-) a la TC	11	121	132
Total	40	124	164

SCII: signos de afectación isquémica intestinal, TC: tomografía computada.

de isquemia intestinal de 24%, la presencia de signos tomográficos de compromiso isquémico intestinal eleva la probabilidad post-test a 91% (76-97) de isquemia intestinal definitiva. Al contrario, en caso de ausencia de signos tomográficos de daño isquémico intestinal, disminuye la probabilidad post-test a 8% (5-13).

**Probabilidad de cirugía según los signos de daño isquémico intestinal y el grado de obstrucción intestinal con la tomografía computada**

En casos de ausencia de signos de daño isquémico intestinal y obstrucción intestinal de moderado o bajo grado en la tomografía computada, se obtuvo una probabilidad de cirugía de 36%. Respecto a la falta de signos de daño isquémico intestinal y a la obstrucción de alto grado en la tomografía computada, la probabilidad de cirugía es de 57%. En dos pacientes se observaron signos de afectación isquémica intestinal y obstrucción de moderada o bajo grado en la tomografía computada, por lo que fueron intervenidos quirúrgicamente. Finalmente, en los casos en los que se encontraron de manera conjunta signos de daño isquémico intestinal y obstrucción intestinal de alto grado en la tomografía computada, la probabilidad de cirugía fue de 83% (Cuadro 3).



**Figura 3.** Nomograma de Fagan para la probabilidad de isquemia intestinal definitiva, según los signos de daño isquémico intestinal en la tomografía computada de abdomen y pelvis.

**DISCUSIÓN**

El tratamiento de la obstrucción intestinal es un desafío. La decisión entre la alternativa quirúrgica y la expectante estará guiada por los hallazgos del examen físico seriado, laboratorio e imágenes. Parece evidente que un paciente con obstrucción intestinal por bridas en bue-



**Cuadro 3.** Análisis de la interacción entre los signos de daño isquémico intestinal y obstrucción intestinal de alto grado a la tomografía computada y su relación con la probabilidad de cirugía

SCII	Alto grado	Número de pacientes	Tasa de pacientes operados
Sí	Sí	30	25/30 = 83%
Sí	No	2	2/2 = 100%
No	Sí	56	32/56 = 57%
No	No	76	27/76 = 36%

SCII: signos de daño isquémico intestinal.

nas condiciones, con dolor controlable, signos vitales normales y resultados de laboratorio discretamente alterados pudiera ser observado, al menos por un periodo inicial. Por el contrario, un paciente con signos peritoneales claros y cuadro séptico debe ser operado inmediatamente; sin embargo, en la práctica clínica los cirujanos se ven frecuentemente enfrentados a situaciones intermedias, en las que sería deseable contar con información objetiva sobre qué pacientes requerirán finalmente una operación.

La tomografía computada de abdomen y pelvis con contraste intravenoso es una alternativa atractiva que permite obtener información valiosa relacionada con la causa, nivel y grado de obstrucción intestinal<sup>6-8</sup> que se asocian con los signos de daño isquémico intestinal.

Mallo y colaboradores<sup>12</sup> (2005) realizaron una revisión sistemática de 15 estudios en los que se evaluó la exactitud diagnóstica de la tomografía computada, para identificar isquemia intestinal y obstrucción intestinal de alto grado. En 11 de estos estudios se evaluó la exactitud diagnóstica de los signos tomográficos de daño isquémico intestinal, y se encontró una sensibilidad de 83% (63-100), especificidad de 92% (61-100), valor predictivo positivo de 79% (69-100) y valor predictivo negativo de 93% (33-100);

cifras similares a las encontradas en esta serie. En otras investigaciones se han reportado resultados equivalentes,<sup>15-18</sup> lo que demuestra una adecuada exactitud diagnóstica de los signos tomográficos de compromiso isquémico intestinal.

En este estudio destaca la baja sensibilidad de dichos signos en los pacientes operados por obstrucción intestinal de grado moderado (Cuadro 1). Una probable explicación es la temporalidad del estudio imagenológico, que se realizó al momento del ingreso del paciente, cuando se eligió una conducta expectante inicial dados los hallazgos. Quizá estos sujetos realmente sufrían obstrucción intestinal de alto grado, pero al efectuarse la tomografía computada en forma temprana no se pudo identificar como tal en las imágenes, pues no habían tenido el tiempo suficiente para distender las asas intestinales proximales y vaciar las distales, lo cual finalmente habría ocurrido durante la hospitalización junto con isquemia intestinal, así podría haberse decidido el tratamiento quirúrgico definitivo.

Respecto a la probabilidad de cirugía según el grado de obstrucción intestinal, Mallo y colaboradores<sup>12</sup> también evaluaron esta variable, y en siete de los estudios que revisaron se comparó la obstrucción intestinal completa (de alto grado) con obstrucciones parciales o de grados menores (moderado o bajo) en la tomografía computada. El valor predictivo positivo de cirugía para la obstrucción de alto grado fue de 92% (84-100), valor predictivo negativo de 93% (76-100), sensibilidad de 92% (81-100) y especificidad de 94% (68-100).

En dos estudios con diseños prospectivos<sup>10,11</sup> se reportaron menores tasas de cirugía que en el de Mallo y colaboradores<sup>12</sup> en sujetos con obstrucción intestinal de alto grado en la tomografía computada, con valores de 54 y 43%, respectivamente. A lo anterior se agregan otras experiencias de resolución no quirúrgica exitosa de la obstrucción intestinal de alto grado, la cual se ha registrado entre 25 a 65% de los casos.<sup>3,19-21</sup>



Los resultados de este estudio apoyan lo anterior, en donde 58 de 87 pacientes (67%) con obstrucción de alto grado requirieron cirugía; de éstos, 32 de 56 pacientes (57%) que no tenían signos tomográficos de compromiso isquémico intestinal fueron finalmente operados.

En esta serie se observó un aumento progresivo de las tasas de cirugía acorde con los hallazgos en la tomografía computada (Cuadro 3); y principalmente, lo que elevó la probabilidad de cirugía fueron los signos de afectación isquémica intestinal y, en menor medida, el grado de obstrucción intestinal. Desde una perspectiva fisiopatológica, esto se explica por la secuencia de distensión de asas y posteriormente isquemia intestinal, que es concordante con los hallazgos imagenológicos evolutivos de esta enfermedad (observados como signos de obstrucción de alto grado y signos de compromiso isquémico intestinal, respectivamente).

A la luz de estos reportes, puede señalarse que el significado clínico de la obstrucción intestinal de alto grado en la tomografía computada (en ausencia de signos de compromiso isquémico intestinal) no es fácilmente utilizable en la toma de decisiones. El clásico adagio “nunca dejes que el sol amanezca o llegue la noche con un intestino obstruido”<sup>22</sup> está evolucionando, observándose un progresivo aplazamiento de la cirugía a lo largo de los años, sin verse reflejado en el aumento de las tasas de mortalidad,<sup>23</sup> aun cuando el diagnóstico corresponda a obstrucción intestinal de alto grado. Sin duda que estos resultados resaltan la importancia del control clínico seriado por parte del cirujano tratante al momento de tomar la decisión quirúrgica, así como el apoyo del laboratorio e imágenes en caso necesario. En algunos estudios se han incluido estas variables con el fin de desarrollar escalas predictivas de cirugía, considerando factores clínicos, de laboratorio e imagenológicos dentro de sus modelos probabilísticos.<sup>24,25</sup>

Este estudio tiene algunas limitaciones, en *primer lugar*, y tal como se mencionó, a los pacientes operados no necesariamente se les realizó la tomografía computada cercano al momento de la cirugía, y se tomaron las decisiones durante la hospitalización con base en la tomografía de ingreso o en la efectuada incluso en días previos (mediana de 12 horas, rango 4-168), en conjunto con los hallazgos clínicos y de laboratorio seriados. Lamentablemente, la conducta de realizar tomografía computada de seguimiento de forma rutinaria durante la hospitalización está restringida por la irradiación que ejerce en el paciente y los costos económicos asociados. En *segundo lugar*, al no existir en esta institución un protocolo de tratamiento de la obstrucción intestinal, la decisión fue tomada por el cirujano tratante basado en su apreciación clínica y estado global del paciente; esto, sin duda, es una conducta subjetiva y poco reproducible que afecta la validez externa del estudio. En *tercer lugar*, al analizar la probabilidad de cirugía según los hallazgos de la tomografía computada, es importante ajustar los resultados considerando el resto de las variables (clínicas y de laboratorio) que pudieran influir en la toma de decisiones (análisis multivariado), lo cual no se realizó en este estudio por no disponer de toda esta información. No obstante, se analizó la interacción entre las variables de signos de compromiso isquémico intestinal y el grado de obstrucción intestinal, esto proporcionó datos valiosos sobre la probabilidad de cirugía de cada subgrupo. Por último, hay que mencionar que no existe una clasificación de consenso internacional para establecer el grado de obstrucción intestinal en la tomografía computada, por lo que la clasificación utilizada en este estudio (alto, moderado, y bajo grado) podría limitar la validez externa y la posterior reproducibilidad de éste.

## CONCLUSIONES

En este estudio se observó una adecuada exactitud diagnóstica de los signos tomográficos de afectación isquémica intestinal como reflejo de isquemia intestinal definitiva. Estos signos, en

conjunto con la obstrucción intestinal de alto grado, aumentan significativamente la probabilidad de cirugía. Por lo anterior, se considera que la tomografía computada es un buen examen complementario para la evaluación de pacientes con obstrucción intestinal por bridas, pero la decisión final de realizar una cirugía no debe basarse sólo en este procedimiento.

### Conflicto de intereses

Los autores no declaran conflictos de intereses. Sin fuente de apoyo financiero.

Presentado en el LXXXIII Congreso Chileno e Internacional de Cirugía, 21 a 24 de noviembre, 2010, Pucón, Chile.

### REFERENCIAS

1. Miller G, Boman J, Shrier I, Gordon PH. Etiology of small bowel obstruction. *Am J Surg* 2000;180(1):33-36.
2. Fevang BT, Fevang J, Stangeland L, Soreide O, Svanes K, Viste A. Complications and death after surgical treatment of small bowel obstruction: A 35-year institutional experience. *Ann Surg* 2000;231(4):529-537.
3. Fevang BT, Jensen D, Svanes K, Viste A. Early operation or conservative management of patients with small bowel obstruction? *Eur J Surg* 2002;168(8-9):475-481.
4. Williams SB, Greenspon J, Young HA, Orkin BA. Small bowel obstruction: conservative vs. surgical management. *Dis Colon Rectum* 2005;48(6):1140-1146.
5. Ellis H, Moran BJ, Thompson JN, Parker MC, Wilson MS, Menzies D, et al. Adhesion-related hospital readmissions after abdominal and pelvic surgery: a retrospective cohort study. *Lancet* 1999;353(9163):1476-1480.
6. Furukawa A, Yamasaki M, Furuichi K, Yokoyama K, Nagata T, Takahashi M, et al. Helical CT in the diagnosis of small bowel obstruction. *Radiographics* 2001;21(2):341-355.
7. Delabrousse E, Destrumelle N, Brunelle S, Clair C, Mantion G, Kastler B. CT of small bowel obstruction in adults. *Abdom Imaging* 2003;28(2):257-266.
8. Maglinte DD, Heitkamp DE, Howard TJ, Kelvin FM, Lappas JC. Current concepts in imaging of small bowel obstruction. *Radiol Clin North Am* 2003;41(2):263-283.
9. Daneshmand S, Hedley CG, Stain SC. The utility and reliability of computed tomography scan in the diagnosis of small bowel obstruction. *Am Surg* 1999;65(10):922-926.
10. Rocha FG, Theman TA, Matros E, Ledbetter SM, Zinner MJ, Ferzoco SJ. Nonoperative management of patients with a diagnosis of high-grade small bowel obstruction by computed tomography. *Arch Surg* 2009;144(11):1000-1004.
11. Hwang JY, Lee JK, Lee JE, Baek SY. Value of multidetector CT in decision making regarding surgery in patients with small-bowel obstruction due to adhesion. *Eur Radiol* 2009;19(10):2425-2431.
12. Mallo RD, Salem L, Lalani T, Flum DR. Computed tomography diagnosis of ischemia and complete obstruction in small bowel obstruction: a systematic review. *J Gastrointest Surg* 2005;9(5):690-694.
13. Sarr MG, Bulkley GB, Zuidema GD. Preoperative recognition of intestinal strangulation obstruction. Prospective evaluation of diagnostic capability. *Am J Surg* 1983;145(1):176-182.
14. Maglinte DD, Gage SN, Harmon BH, Kelvin FM, Hage JP, Chua GT, et al. Obstruction of the small intestine: accuracy and role of CT in diagnosis. *Radiology* 1993;188(1):61-64.
15. Frager D, Baer JW, Medwid SW, Rothpearl A, Bossart P. Detection of intestinal ischemia in patients with acute small-bowel obstruction due to adhesions or hernia: efficacy of CT. *AJR Am J Roentgenol* 1996;166(1):67-71.
16. Balthazar EJ, Liebeskind ME, Macari M. Intestinal ischemia in patients in whom small bowel obstruction is suspected: evaluation of accuracy, limitations, and clinical implications of CT in diagnosis. *Radiology* 1997;205(2):519-522.
17. Donckier V, Closset J, Van Gansbeke D, Zalzman M, Sy M, Houben JJ, et al. Contribution of computed tomography to decision making in the management of adhesive small bowel obstruction. *Br J Surg* 1998;85(8):1071-1074.
18. Zalzman M, Sy M, Donckier V, Closset J, Gansbeke DV. Helical CT Signs in the Diagnosis of Intestinal Ischemia in Small-Bowel Obstruction. *AJR Am J Roentgenol* 2000;175(6):1601-1607.
19. Sosa J, Gardner B. Management of patients diagnosed as acute intestinal obstruction secondary to adhesions. *Am Surg* 1993;59(2):125-128.
20. Peetz DJ Jr, Gamelli RL, Pilcher DB. Intestinal Intubation in Acute, Mechanical Small-Bowel Obstruction. *Arch Surg* 1982;117(3):334-336.
21. Fleshner PR, Siegman MG, Slater GI, Brolin RE, Chandler JC, Aufses AH Jr. A prospective, randomized trial of short versus long tubes in adhesive small-bowel obstruction. *Am J Surg* 1995;170(4):366-370.
22. Dayton MT, Dempsey DT, Larson GM, Posner AR. New paradigms in the treatment of small bowel obstruction. *Curr Probl Surg* 2012;49(11):642-717.
23. Fevang BT, Fevang JM, Søreide O, Svanes K, Viste A. Delay in Operative Treatment among Patients with Small Bowel Obstruction. *Scand J Surg* 2003;92(2):131-137.
24. Zielinski MD, Eiken PW, Bannon MP, Heller SF, Lohse CM, Huebner M, et al. Small Bowel Obstruction-Who Needs an Operation? A Multivariate Prediction Model. *World J Surg* 2010;34(5):910-919.
25. Schwenter F, Poletti PA, Platon A, Perneger T, Morel P, Gervaz P. Clinico-radiological score for predicting the risk of strangulated small bowel obstruction. *Br J Surg* 2010;97(7):1119-1125.