



Orinoquia

ISSN: 0121-3709

orinoquia@hotmail.com

Universidad de Los Llanos

Colombia

Vásquez-Trujillo, A.

Registro de leishmaniasis cutánea en caninos presentes en zonas peri-urbana de Villavicencio, Meta y su importancia en la salud pública

Orinoquia, vol. 10, núm. 2, 2006, pp. 79-86

Universidad de Los Llanos

Meta, Colombia

Disponible en: <http://www.redalyc.org/articulo.oa?id=89610210>

- Cómo citar el artículo
- Número completo
- Más información del artículo
- Página de la revista en redalyc.org

redalyc.org

Sistema de Información Científica

Red de Revistas Científicas de América Latina, el Caribe, España y Portugal

Proyecto académico sin fines de lucro, desarrollado bajo la iniciativa de acceso abierto

REPORTE DE CASO

# Registro de leishmaniasis cutánea en caninos presentes en zonas peri-urbana de Villavicencio, Meta y su importancia en la salud pública

## Registration of cutaneous leishmaniasis in canines present in peri-urban areas of Villavicencio, Meta and their importance in the public health

VÁSQUEZ-TRUJILLO A.

Estudiante de Medicina Veterinaria y Zootecnia. Grupo de Investigación en Reproducción y Genética Animal. Facultad de Ciencias Agropecuarias y Recursos Naturales. Universidad de los Llanos

Recibido Junio 14 de 2006 - Aceptado Noviembre 27 de 2006

### RESUMEN

La leishmaniasis es una enfermedad causada por un protozoo difásico del género *Leishmania*. En el ciclo heteroxeno de la *Leishmania* participan como vectores dípteros hematófagos (*Flebotomo* y *Lutzomyia*). El perro es el principal reservorio de algunas de las especies de *Leishmania*, presentándose las formas cutánea y visceral. Los principales signos clínicos encontrados en siete caninos examinados en zonas peri-urbana de Villavicencio fueron de afección cutánea: dermatitis exfoliativa, alopecias localizadas y difusas (en un caso) y úlceras cutáneas; uno solo canino de los diagnosticados presentó una aparente afección ge-

neral con pobre estado corporal, depresión y adenitis localizada. Fue utilizado como método diagnóstico el examen parasitológico. La importancia de estos casos como reservorio se entrelaza con diferentes factores ligados tanto a la actividad humana como a los cambios climáticos que influyen en la distribución y hacen que se considere como una enfermedad emergente y/o re-emergente teniendo un gran impacto en la salud pública.

**Palabras claves:** leishmaniasis cutánea, afección cutánea, canino, reservorio, salud pública.

### ABSTRACT

The leishmaniasis is a disease caused by a protozoan of the genus *Leishmania*. The heteroecious life cycle of the *Leishmania* includes an invertebrate host (phlebotomy and *Lutzomyia*). The dog is the main reservoir for many of the *Leishmania* species, simultaneously presenting both cutaneous and visceral clinical signs. The main clinical signs found in the seven canines examined in semi-urban areas of Villavicencio were of cutaneous affection: dermatitis exfoliate, local and diffuse depilation and cutaneous ulcerations; one single canine of those diagnosed presents an apparent general affection, poor corporal state, depression, and lo-

cated adenitis. The diagnostic was carried out by a method parasitological. The importance of these cases like reservoir are intertwined so much with different bound factors to the human activity as to the climatic changes that influence in the distribution, and they make him to be considered like an disease emergent and/or re-emergent having a great impact in the health public.

**Key words:** cutaneous leishmaniasis, cutaneous affection, canine, reservoir, public health.

### INTRODUCCIÓN

La leishmaniasis es una enfermedad de importancia zoonótica de salud pública en la que los mamíferos salvajes y domésticos actúan como hospedadores

principales y reservorio de las especies de *Leishmania* que afectan al hombre (Greene, 1993; Ashford *et al.*, 1998, Ashford, 2000), entre ellas se destaca el canino

doméstico, cuya sintomatología es frecuente la afección cutánea y visceral (Hendrix, 1998). La organización mundial de la salud (OMS) estima que cerca de tres millones de personas sufren la enfermedad, 12 millones están infectadas y 350 millones viven en zonas de alto riesgo.

La presentación de signos clínicos en la leishmaniasis canina depende de la especie de parásito, la leishmaniasis visceral causada por *Leishmania (Leishmania) chagasi* (Madeira *et al.*, 2005; Alvar *et al.*, 2004; Ferroglio *et al.*, 2005) se presentan con alteraciones generales como, lesiones cutáneas, fiebre, linfadenopatía local o generalizada, pérdida de peso progresiva, anorexia, anemia, hepato-esplenomegalia, glomerulonefritis y falla renal crónica (Cairó, 1997; Ciaramella *et al.*, 1997; Koutinas *et al.*, 1999; Blavier *et al.*, 2001; Travi *et al.*, 2001; Amusatogui *et al.*, 2003; Lima *et al.*, 2003), y para la leishmaniasis cutánea los principales agentes etiológicos son las especies de *Leishmania* del subgénero *Viannia* (*V*), entre ellas se encuentran la *Leishmania (V) braziliensis*, reportada en Brasil (Madeira *et al.*, 2005), *Leishmania (V) panamensis* en Colombia (Carrillo *et al.*, 2006; Muñoz, 2005) con una sintomatología clínica de úlcera cutánea, localizada o múltiple, que suele presentarse a nivel de la cabeza (morro, hocico, borde externo y cara interna de las orejas) (Gallego, 2004). La presencia y diseminación del parásito a nivel cutáneo puede manifestarse con la aparición de lesiones generalizadas, simétricas y no pruriginosas, lesiones nodulares o dermatitis pustular, afectando regiones del cuerpo como, trasero, cola y puntos de apoyo a nivel de las patas (Cairó, 1997; Dereure, 1999; Blavier *et al.*, 2001; Amusatogui *et al.*, 2003).

Históricamente se ha implicado al perro como el principal reservorio urbano de *Leishmania (L) chagasi* causante de leishmaniasis visceral (Osorio *et al.*, 1998, Travi *et al.*, 2001; Saravia *et al.*, 2002; Gallego, 2004), pero recientemente se ha documentado como hospedador de parásitos causantes de leishmaniasis cutánea (LC) en Colombia (Muñoz, 2005) y varios países de Latinoamérica (Salomon *et al.*, 1992; Le Pont *et al.*, 1989; de Quieroz *et al.*, 1994; Davies *et al.*, 1997).

El Sistema Nacional de Vigilancia en Salud Pública (SIVIGILA) ha reportado un aumento importante de casos en el departamento del Meta, de 111 en el 2000 a 1.233 en el 2005, y las autoridades de salud departamental han reportado una incidencia de 0.95 a 49.07 x 100.000 habitantes en los municipios de Granada, Uribe, Macarena, Mapiripán y Puerto Lleras, en Villavicencio la incidencia es de 0.018 a 0.2 x 100.000 habitantes, afectando principalmente las veredas, Apiay, La Reforma, Barcelona y Cocuy, aportando 13 casos en el 2005.

El objetivo del trabajo es realizar un reporte de siete caninos con lesiones sugestivas de leishmaniasis cutánea, al presentar alteraciones como, úlceras cutáneas, dermatitis y adenitis localizadas (Gallego,

2004), además de ser sospechosos de servir como reservorio al presentarse la enfermedad en dos propietarios de perros en los siete casos, en las veredas El Cocuy, La Reforma, zonas peri-urbanas de la ciudad de Villavicencio

## Historia

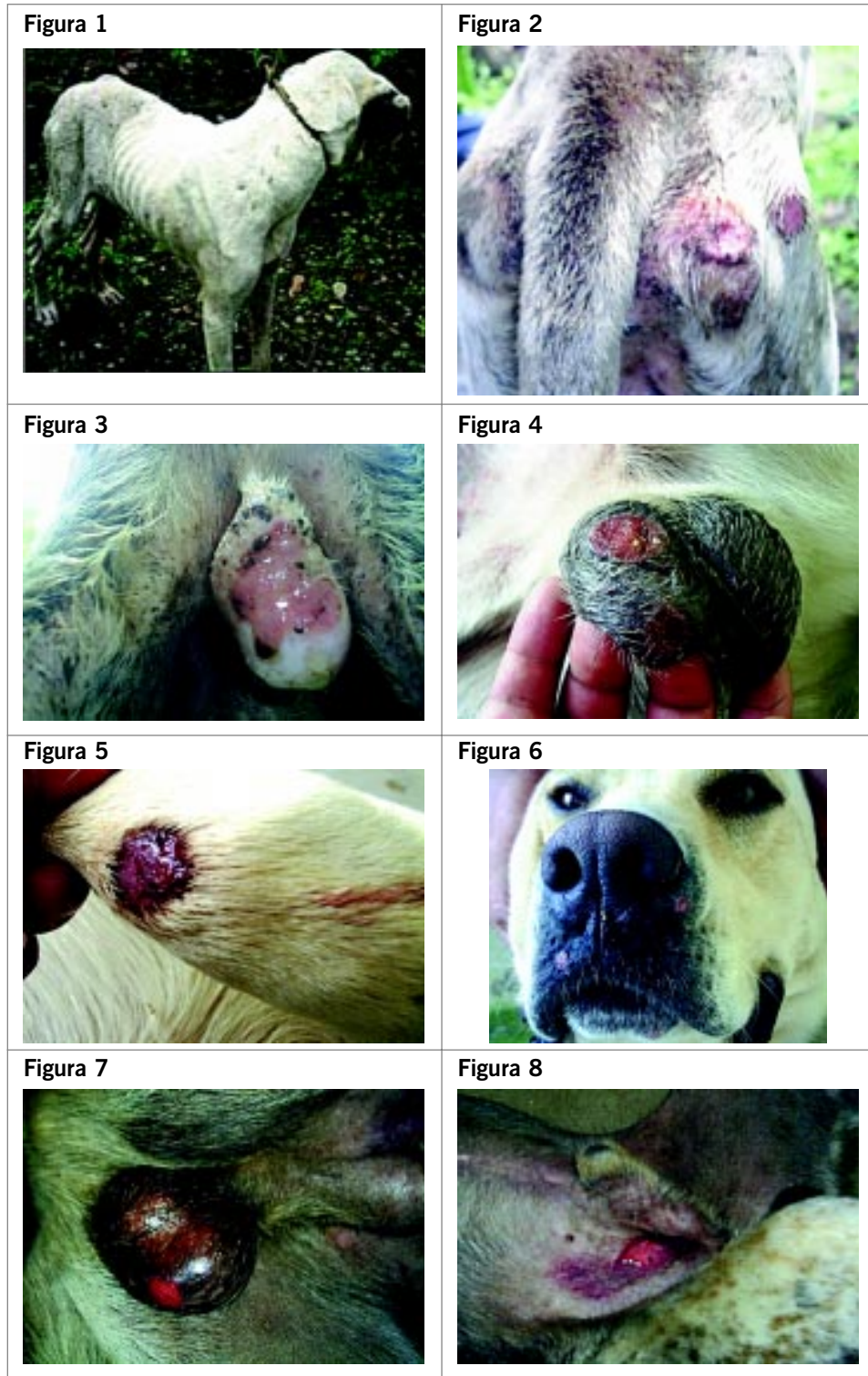
El estudio fue realizado en las veredas El Cocuy y La Reforma, a una distancia de 7 y 12 Km respectivamente de la zona urbana de Villavicencio, durante los meses de agosto a noviembre. La búsqueda activa de casos en perros, se realizó a raíz de visitas a las viviendas de casos humanos por parte de funcionarios de la Secretaría de Salud del Meta, identificando perros con lesiones sugestivas de la enfermedad en las mismas casa. Para la toma de muestras se consideraron las siguientes características: lesiones ulcerosas, nódulos y excoriaciones limitadas. En la vereda El Cocuy se identificó 1 perro, y en la vereda La Reforma 5. Un canino proveniente de una base militar ubicada en la vereda Barcelona, se identificó por búsqueda pasiva ya que se remitió a la secretaria de Salud del Meta para su diagnóstico.

El canino procedente de la vereda el Cocuy de 12 años de edad, criollo, no presentó historia de desparasitación y vacunación. Los cinco caninos de la vereda La Reforma tenían edades entre 2 y 8 años, criollos, reportaban vacunación contra el virus Rábico y desparasitación con productos a base de Ivermectina, y el último canino de 5 años de edad, raza labrador, procedente de base militar, cumplía con un programa de vacunación y desparasitación.

## Hallazgos clínicos

Al examen físico los principales signos clínicos que presentó el canino de la vereda el Cocuy (Figuras 1, 2 y 3) fueron, depresión, condición corporal 2/5, pelaje seco y quebradizo casi en su totalidad con pérdida difusa, hiperqueratitis con descamación de la epidermis, piodermas, conjuntivitis, ulceraciones de la piel a nivel del escroto, tuberosidad coxal e isquiática derecha. La adenopatía fue evidente en los ganglios linfáticos preescapulares, inguinales y popliteo derechos. Las constantes fisiológicas se presentaron normales (FC: 102, FR: 28, PL: 100), con excepción de la temperatura (T° 39.8).

Los caninos de la vereda la Reforma (Figuras 7 y 8), al igual que el canino proveniente de la base militar (Figuras 4, 5 y 6), el único hallazgo anormal encontrado fueron ulceraciones cutáneas en el escroto, vientre, y cara; no se encontraron más lesiones y signos que guiaron a sospechar la presencia de alteración general de la enfermedad. Las lesiones encontradas en los caninos, presentaban características tales como, no ser dolorosas ni pruriginosas, delimitadas por un borde en alto relieve, y pérdida aparente de solo la capa dérmica, el tamaño de las lesiones fue variable, pero constante la ulceración escrotal.



**Figura 1,2 y 3.** Canino con leishmaniasis cutánea, proveniente de la vereda Cocuy que presenta mal estado corporal, lesiones ulcerosas a nivel de los puntos de apoyo (tuberosidad coxal e isquiática) y en el escroto. **Figura 4, 5 y 6.** Se muestra un canino de raza labrador exhibiendo úlceras cutáneas en el escroto, carpo y cara. **Figura 7 y 8.** Canino criollo de la vereda La Reforma que tiene úlceras a nivel del vientre y escroto.

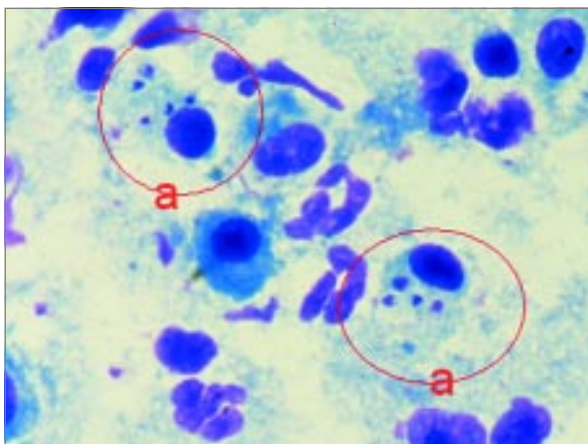
### Hallazgos paraclínicos

Los principales hallazgos en el canino de la vereda el Cocuy fueron anemia normocítica normocrómica (Hto: 28.8 % (37-45), MCV: 67.8 fl (60-77), MCH: 21.6 pg (18-23)), con una marcada trombocitopenia ( $63.000/\text{mm}^3$  (200-400 mil) proteínas séricas totales disminuidas (5.7 g/dl (6.1-7.9), con hipoalbuminemia (1.5 g/dl (3.5-4.8) e hiperglobulinemia (4.2 g/dl (2.3-3.5)), los leucocitos se encontraron alterados mostrando una leucocitosis ( $12.500/\text{mm}^3$  (6-7)) con un recuento relativo dentro de los valores normales (NEU: 76%, LIN: 21%, MON: 0%, EOS: 3%). Las concentraciones de transaminasas hepáticas ALT 24.5 U/L (21-102) y AST 34.4 U/L (23-66) y los metabolitos de evaluación renal BUN:11.7 mg/dl (10-28) y CREATININA: 0.43

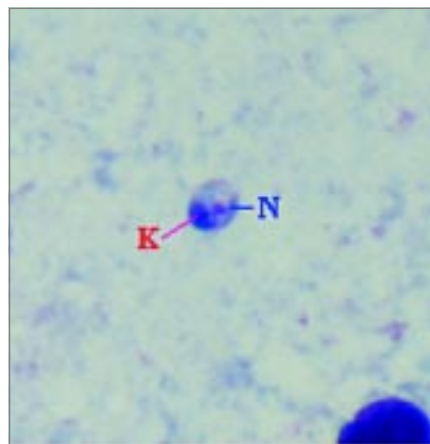
mg/dl (0.5-1.5) resultaron normales, descartando una lesión orgánica por parte del parásito. Los demás caninos presentaron valores hematológicos normales y pruebas de función hepática y renal entre los valores de referencia.

### Diagnóstico

El diagnóstico definitivo de la patología fue realizado mediante examen parasitológico, teniendo una sensibilidad mayor del 90% (Ramírez *et al.*, 2000, Travi *et al.*, 2001), utilizando un frotis de la lesión ulcerosa del escroto de los canino, encontrándose presentes los amastigotes de la *Leishmania* (Figuras 9 y 10) confirmándose 6 de 9 perros sugestivos de presentar la patología.



**Figura 9.** Frotis diagnóstico directo de lesiones cutáneas, (a) amastigotes intracelulares en macrófagos; placa teñida con Giemsa. (100X).



**Figura 10.** amastigote libre en el cual se pueden identificar claramente su núcleo (N) kinetoplasto (K). Placa teñida con Giemsa. (100X).

## DISCUSIÓN

Los caninos examinados en la vereda la Reforma, el Cocuy y el canino militar, presentaron un cuadro clínico similar observándose ulceraciones cutáneas ubicadas principalmente en el escroto, vientre, cara y puntos de apoyo (carpo, tuberosidad coxal e isquiática) (oligosintomáticos), muy semejante a lo reportado por Cairó, 1997 y Amusatogui y Col. en 2003, además las lesiones se caracterizan por ser no supurativas y no pruriginosas, al no encontrar signos de lamido o rascado (Cairó, 1997).

El desarrollo de la enfermedad, presentó aparentemente una acción localizada, ya que las lesiones en la mayoría de los casos se hallaron en áreas de piel escasas de pelo como el hocico, vientre y escroto y no se presentaron lesiones metastásicas en otras partes del cuerpo y en zonas más protegidas por el pelo; mostrando un proceso fisiopatológico, similar al

reportado en la leishmaniasis cutánea (Sacks y Sher, 2002; McMahon-Pratt y Alexander, 2004), siendo todo esto un proceso local en el desarrollo de la enfermedad.

Existen varios factores determinantes en el desarrollo la leishmaniasis, entre ellos, el tamaño del inoculo, el numero de picaduras, la saliva del vector, la actividad del sistema inmune y el genotipo del parásito (Gallego, 2004), siendo este último el más importante, ya que *Leishmania (viannia) panamensis* se aisló de un canino en Antioquia (Carrillo *et al.*, 2006) y *Leishmania (viannia) braziliensis* en chocho y valle del cauca (Travi *et al.*, 2006); y se ha reportado en pacientes humanos infección con cepas de *Leishmania (v) panamensis*, *braziliensis* y *guyanensis* y distribución geográfica en la Orinoquia Colombiana (Saravia *et al.*, 2002; Blum *et al.*, 2004; Machado-Coelho *et al.*, 2005; citados por Murray *et al.*, 2005), estando involucrada alguna

de estas cepas en los caninos parasitados en la vereda la Reforma y el Cocuy.

La presencia de signos de la enfermedad como caquexia, adenopatía, somnolencia y anorexia (Semiao-Santos *et al.*, (1995) citado por Alvar *et al.*, 2004) en el canino de la vereda el Cocuy, podría indicar la existencia de una alteración orgánica, (Bourdoiseau *et al.*, 1997., Moreno *et al.*, 1999), la cual no fue evidente en la determinación de transaminasas (ALT 24.5 U/L y AST 34.4 U/L) y metabolitos de función renal (BUN:11.7 mg/dl y CREATININA: 0.43 mg/dl) al mostrar valores normales (Koutinas *et al.*, 1999., Amusatogui *et al.*, 2003) aun en pacientes geriátricos (Meyer y Harvey, 1998), lo que nos indica que el mal estado corporal presentado por el canino se podría deber a una mala nutrición y parasitismo, el cual fue evidente por la falta de cuidado de sus dueños descrito en la historia. Aunque el paciente si mostró una inversión del cociente albúmina/globulinas reportado para la leishmaniasis visceral (Koutinas *et al.*, 1999; Blavier *et al.*, 2001), no se presento en los resultados hiperproteinemia (5.7 g/dl (6.1-7.9)) mas si una hipoalbuminemia grave 1.5 g/dl (3.5-4.8) y globulinas totales aumentadas, 4.2 g/dl (2.3-3.5) lo que podría corresponder a las razones antes expuestas y a infecciones cutáneas bacterianas concomitantes presentes en el canino.

La presencia de abundante fauna silvestre en la zona con potenciales reservorios como la zarigüeya (*Didelphis marsupialis*), ratas (*Rattus rattus*) (Travi *et al.*, 1998), oso hormiguero (*Tamandua tetradactyla*) y Oso perezoso (*Choloepus Didactylus*, *Bradypus variegatus*) (Travi *et al.*, 1998; Ashford, 2000; Laison *et al.*, 2002), evidencian una posible interacción entre los animales domésticos y silvestres mediante un puente vectorial al estar presentes en la región especies como la *Lutzomyia panamensis*, *Lu gomezi*, *Lu antunesi* (Vasquez y Gonzalez, 2006). Además, la existencia de costumbres como la práctica de casería de animales silvestres crea un importante factor de riesgo en los humanos que penetran el bosque (Velez *et al.*, 2001) y caninos utilizados en esta practica.

El hallazgo de casos de leishmaniasis cutánea canina relacionado con casos humanos en la vereda La Reforma y Cocuy, crea la posibilidad en la que los perros

sirvan de reservorio y juegue un papel en la transmisión de la enfermedad a los hombres (Reithinger y Davies, 1999). En el caso de la leishmaniasis visceral, el perro ha sido ampliamente incriminado tanto en el nuevo mundo (Zulueta *et al.*, 1999, Reithinger y Davies, 1999 Travi *et al.*, 2001 Cabrera *et al.*, 2003; Machado da Silva *et al.*, 2005) como el viejo mundo (Greene, 1993; Ashford *et al.*, 1998; Ashford, 2000; Alvar *et al.*, 2004; Gallego, 2004) sirviendo de hospedero reservorio de *Leishmania chagasi*. En cuanto a la leishmaniasis cutánea reportes de 90 casos en perros en Latinoamérica revisados y recopilados por Reithinger y Davies (1999), demostraron una importante relación entre los casos de humanos y perros, aislando el parásito e identificándolo por pruebas serológicas y PCR en ambos y encontrando vectores en el ambiente familiar, estando implicadas en al mayorías de los casos *Leishmania panamensis*, *L. braziliensis*, y *L. peruviana*.

Los caninos de la vereda el Cocuy y la Reforma presentaron una patología aparentemente localizada, sin evidenciar cambios paraclínicos en las pruebas de función hepática y renal, siendo la mayoría de los perros oligosintomáticos (lesiones ulcerosas cutáneas), y la utilización del diagnostico parasitologico (frotis de lesiones) demostró una gran efectividad en el diagnostico de la enfermedad (Ramírez *et al.*, 2000). Así mismo, el estudio y reportes de casos de leishmaniasis cutánea canina es un valioso indicador de la presencia de la enfermedad en una región, y que pueda ser tenido en cuenta como un importante factor de riesgo en la transmisión del parásito en los ambientes domiciliarios, además, la existencia de factores que influyan en el desarrollo de la enfermedad en la zona de estudio como comportamientos humanos (la caza), cambios medioambientales causados por la deforestación e implementación de cultivos (Travi *et al.*, 2001), la presencia de vectores y reservorios silvestres y domésticos pueden tener un gran impacto en la salud publica de Villavicencio, al presentarse los casos en áreas periurbanas, aunado a un crecimiento demográfico acelerado de la ciudad y la presencia de desplazados por el conflicto armado, (Ashford, 2000 ; Desjeux, 2001). Por tal razón es de vital importancia continuar con la investigación de la leishmaniasis al considerarse como una enfermedad emergente y/o reemergente (Ashford, 2000) de impacto social y económico (OMS), buscando su prevención y control.

## PERSPECTIVAS DE INVESTIGACIÓN

La presencia de casos en aumento de leishmaniasis, plantearían realizar estudios en las áreas afectadas, determinado la presencia de reservorios silvestres, identificación de los vectores involucrados en la transmisión de la enfermedad y la determinación de la especie

de *Leishmania* responsable de la afección cutánea presente en la región, así lograr conocer el nicho ecológico de la enfermedad, y su comportamiento epidemiológico y su efecto en la población animal y humana.



## BIBLIOGRAFÍA

- Alexander, B., Usma, M. C., Cadena, H., Quesada, B.I., Solarte, Y., Roa, W., Montoya, J., Jaramillo, C., Travi B.L. 1995. Phlebotomine sandflies associated with a focus of cutaneous leishmaniasis in Valle del Cauca, Colombia. *Med Vet Entomol.* 9:273–278.
- Alvar, J., Cañavate, C., Molina, R., Moreno, J., Nieto, J. 2004. Canine Leishmaniasis. *Advances In Parasitology.* 57:1-69.
- Amusategui, I., Sainz, A., Rodríguez, F., Tesouro, M.A. 2003. Distribution and relationship between clinical and biopathological parameters in canine leishmaniasis. *Eur. J. Epidemiol.* 18:147-156.
- Ashford, R. W. 2000. The leishmaniasis as emerging and reemerging zoonoses. *Int. J. Parasitology.* 30:1269-1281.
- Ashford, D.A., David, J.R., Freire, M., David, R., Sherlock, I., D.A. Conceicao, E.M., Pedral-Sampaio, D., Badaro, R. 1998. Studies on control of visceral leishmaniasis: impact of dog control on canine and human visceral leishmaniasis in Jacobina, Bahia, Brazil. *Am J Trop Med Hyg.* 59:53–57.
- Blavier, A., Keroack, S., Denerolle, P. H., Goy-Thollot, I., Chabanne, L., Cadore, J.L., Bourdoiseau, G. 2001. Atypical forms of canine leishmaniasis. *Vet. J.* 162:108-120.
- Blum, J., Desjeux, P., Schwartz, E., Beck, B., Hatz, C. 2004. Treatment of cutaneous leishmaniasis among travellers. *J Antimicrob Chemother.* 53:158–66.
- Bourdoiseau, G., Bonnefont, C., Magnol, J.P., Saint-Andre, I. Chabanne, L. 1997. Lymphocyte subset abnormalities in canine leishmaniasis. *Vet. Immunol. Immunopathol.* 56:345-351.
- Cabrera, M., Paula, A., Camacho, L.B., Marzochi, M. C., Xavier, S., Da Silva, A., Jansen, A.M. 2003. Canine visceral leishmaniasis in barra de guaratiba, rio de janeiro, brazil: assessment of risk factors. *Rev. Inst. Med. trop. S. Paulo.* 45(2):79-83
- Cairó, J. 1997. Aspectos clínicos de la leishmaniasis canina. *Canis Felis.* 29:53-63.
- Carrillo, L. M., Arévalo, G. M., García, G. M., López, L., Castaño, M., Colorado, D. P., Ayala M. S., Duarte, R. A., Rodríguez E., Vélez I. D. 2006. Leishmania (Viannia) panamensis en Colombia: descripción de casos clínicos en perros. *Universidad de Antioquia. Rev. De Ciencias Pecuarias de Colombia.* Vol.18. No. 4.
- Ciaramella, P., Oliva, G., De Luna, R., Gradoni, L., Ambrosio, R., Cortese, L., Scalone, A., Persechino, A. 1997. A retrospective clinical study of canine leishmaniasis in 150 dogs naturally infected by *Leishmania infantum*. *Vet. Rec.*141:539-543.
- Davies, C.R., Llanos-cuentas, E.A., Campos, P., Monge, J., Villaseca, P., Dye, C. 1997. Cutaneous leishmaniasis in the Peruvian Andes: risk factors identified from a village cohort study. *Am J Trop Med Hyg.* 56:85–95.
- Dereure, J. 1999. Réservoirs des leishmanies. *In Les leishmanioses. Collection Médecine tropicale de L'Aupelf-Uref, Marketing/Ellipses, Paris,* 109-127.
- De Quieroz, R. G., Vasconcelos, I. A. B., Vasconcelos, A. W., Pessoa, A. F., Sousa R. N., David, J. R. 1994. Cutaneous leishmaniasis in Ceara´ state in northeastern Brazil: incrimination of *Lutzomyia whitmani* as a vector of *Leishmania braziliensis* in Baturite municipality. *Am J Trop Med Hyg.* 50:693–698.
- Desjeux, P. 2001. The increase risk factors for leishmaniasis worldwide. *Trans. Roy. Soc. Trop. Med. Hyg.* 95:239-243.
- Ferroglio, E., Maroli, M., Gastaldo, S., Mignone, W., Rossi, L. 2005. Canine leishmaniasis, Italy. *Emerg Infect Dis.* 11(10):1618-20.
- Gállego, M. 2004. Zoonosis emergentes por patógenos parásitos: las leishmaniasis. *Rev. Sci. Tech. Off. Int. Epiz.* 23(2):661-676.
- Greene, C.E. Enfermedades infecciosas de perros y gatos. Ed. Interamericana Mc Graw-Hill. Mexico. 1993.
- Hendrix, C.M., Benefield, L.T., Wohl, J.S., Ostrowski, S.R. 1998. International Travel with Pets. Part III. Recognizing Imported Pathogens, *The Compendium Small Animal.* Vol. 20, No. 12.
- Koutinas, A. F., Polizopoulou, Z. S., Saridomichelakis, M. N., Argyriadis, D., Fytianou, A., Plevraki, K. G. 1999. Clinical considerations on canine visceral leishmaniasis in Greece: a retrospective study of 158 cases (1989-1996). *J. Am. Anim. Hosp. Assoc.* 35:376-383.
- Lainson, R., Ishikawa, R. E. A. Y., Silveira, F. T. 2002. American visceral leishmaniasis: wild animal hosts. *Trans Roy Soc of Trop Med Hyg.* 96:630-631.
- Le Pont, F., Mouchet, J., Desjeux, P. 1989. Leishmaniasis in Bolivia. VI. Observations on *Lutzomyia nuneztovari anglesi* Le Pont & Desjeux, 1984 the

- presumed vector of tegumentary leishmaniasis in the Yungas focus. *Mem Inst Oswaldo Cruz.* 84:277–278.
- Lima, V.M.F., Goncalves, M. E., Ikeda, F.A., Luvizotto, M.C.R., Feitosa, M.M. 2003. Anti-*Leishmania* antibodies in cerebrospinal fluid from dogs with visceral leishmaniasis. *Braz. J. med. biol. Res.* 36:485-489.
- Madeira, M. F., Schubach, A., Schubach, T. M. P., Oliveira, F. S., Pacheco, R. S. Pereira, S. A., Figueiredo, F. B., Baptista, C., Marzochi, M. C. A. 2006. Mixed infection with *Leishmania (Viannia) braziliensis* and *Leishmania (Leishmania) chagasi* in a naturally infected dog from Rio de Janeiro, Brazil *Transactions of the Royal Society of Tropical Medicine and Hygiene.* 100, 442—445
- Machado-Coelho, G.L.L., Caiaffa, W.T., Genaro, O., Magalhaes, P.A., Mayrink, W. 2005. Risk factors for mucosal manifestations of American cutaneous leishmaniasis. *Trans R Soc Trop Med Hyg.* 99:55–61.
- Machado Da Silva, A., Paula, A., Cabrera, M., Carreira, J.C. 2005. Leishmaniasis in domestic dogs: epidemiological aspects. *Cad. Saúde Pública, Rio de Janeiro.* 21:(1)324-328.
- McMahon-Pratt, D., Alexander, J. 2004. Does the *Leishmania major* paradigm of pathogenesis and protection hold for New World cutaneous leishmaniasis or the visceral disease?. *Immunol Rev.* 201:206–24.
- Meyer, D.J., Harvey, J.W. 1998. *Veterinary Laboratory Medicine, interpretation and Diagnosis.* Second Edition. W.B. Saunders Company. 83-221 pp.
- Moreno, J., Nieto, J., Chamizo, C., González, F., Blanco, F., Barker, D.C. Alvar, J. 1999. The immune response and PBMC subsets in canine visceral leishmaniasis before, and after, chemotherapy. *Vet. Immunol. Immunopathol.* 71:181- 195.
- Muñoz G. 2005. Detección del perro doméstico como reservorio infeccioso de *Leishmania panamensis*. En: *memorias XII Congreso Colombiano de Parasitología y medicina Tropical. Biomedica. Vol. 25. suplemento No1, Nov. 2005.*
- Murray, H. W., Berman, J. D., Davis, C. R., Saravia, N. G. 2005. *Advances in leishmaniasis.* Disponible en: [www.thelancet.com](http://www.thelancet.com). 366:1561–1577.
- Organización Mundial de Sanidad Animal (2004). *Código sanitario para los animales terrestres*, 13a edición. OIE, París, 500 pp.
- Organización Mundial de la Salud (2000). *Leishmania/HIV co-infection in south-western Europe 1990-1998: retrospective analysis of 965 cases.* WHO/LEISH/2000.42. OMS, Ginebra. 12..pp. Disponible en: <http://www.who.int/emcdocuments/Leishmaniasis/docs/wholeish200042.pdf>
- Osorio L.E., Castillo C.M., Ochoa M.T. 1998. Mucosal leishmaniasis due to *Leishmania (Viannia) panamensis* in Colombia: Clinical characteristics. *Am. J. Trop. Med Hyg.* 59(1):49-52.
- Ramírez, J. R., Agudelo, S., Muskus, C., Alzate, J. F., Berberich, F., Barker D., Velez, I. D. 2000. Diagnosis of Cutaneous Leishmaniasis in Colombia: the Sampling Site within Lesions Influences the Sensitivity of Parasitologic Diagnosis. *Journal of Clinical Microbiology.* 38(10):3768–3773.
- Reithinger, R., Davies, C.R. 1999. Is the domestic dog (*canis familiaris*) a reservoir host of american cutaneous leishmaniasis? a critical review of the current evidence. *Am. J. Trop. Med. Hyg.* 61(4):530–541.
- Sacks, D., Sher, A. 2002. Evasion of innate immunity by parasitic protozoa. *Nat Immunol.* 3:1041–1047.
- Salomon, O.D., Sosa-Estani, S., Gomez, A., Segura, E. L. 1992. Sandflies associated with a tegumentary leishmaniasis focus in Salta, Argentina. *Mem Inst Oswaldo Cruz.* 87: S223. *AIDS. Trans R Soc Trop Med Hyg.* 86:511–512.
- Saravia, N.G., Weigle, K., Navas, C., Segura, I., Valderrama, I., Valencia, A.Z., Escorcía, B., McMahon-Pratt. 2002. Heterogeneity, geographic distribution, and pathogenicity of serodemes of *Leishmania Viannia* in Colombia. *Am. J. Trop: Med Hyg.* 66(6): 738-744.
- Semiao-Santos, S.J., Harith, A.E., Ferreira, E., Pires, C.A., Sousa, C. Gusmao, R. 1995. E" vora district as a new focus for canine leishmaniasis in Portugal. *Parasitology Research.* 81:235–239.
- Travi, B.L., Tabares, C.J., Cadena, H. 2006. *Leishmania (viannia) braziliensis* infection in two Colombian dogs: a note on infectivity for sand flies and response to treatment. *Biomédica.* 26(supl.1):249-53.
- TRAVI, B.L., TABARES, C.J., CADENA, H., FERRO, C., OSORIO, Y. 2001. Canine visceral leishmaniasis in colombia: relationship between clinical and parasitologic status and infectivity for sand flies. *The American Society of Tropical Medicine and Hygiene.* 64(3, 4):119–124.
- Travi, B.L., Osorior, Y., Becerral M.T., Adler, G.H. 1998. Dynamics of *Leishmania chagasi* infection in small mammals of the undisturbed and degraded tropical dry



forests of northern Colombia. Transactions of the royal society of tropical medicine and hygiene. 92:275-278.

Vasquez, A., Gonzalez A.E. 2006. Detección de *leishmania* spp. mediante la técnica de reacción en cadena de la polimerasa (PCR) en caninos y especies de *Lutzomyia* naturalmente infectadas, capturadas en la vereda la reforma del municipio Villavicencio. Tesis. Facultad de Ciencias Agropecuarias y Recursos Naturales. Escuela de Medicina Veterinaria y Zootecnia. Universidad de los Llanos. Villavicencio. Meta.

Velez, I. D., Hendrickx, E., Robledo, M., Agudelo, S. 2001. Leishmaniosis cutánea en Colombia y género. Cad. Saúde Pública, Rio de Janeiro. 17(1):171-180.

Zulueta, A.M., Villarroel, E., Rodriguez, N., Feliciangeli, D.M., Mazzarri, M., Reyes O., Rodríguez, V., Centeno, M., Barrios, R., Ulrich, M. 1999. Epidemiologic aspects of american visceral leishmaniasis in an endemic focus in eastern venezuela. American Society of Tropical Medicine and Hygiene. 61:(6)945-950.