

Las alucinaciones visuales del *ojo fantasma*: la paradoja fantasmal de la *no-imagen**

As alucinações visuais do olho fantasma: o paradoxo fantasmal da não-imagem

The Visual Hallucinations of the Phantom Eye: The Phantom Paradox of the Non-Image

María Paulina Zuleta De Zubiría**

DOI: 10.30578/nomadas.n57a16

Este artículo parte del supuesto de que un ojo amputado —*ojo fantasma*— puede *ver fantasmas*. Según la autora, las *alucinaciones visuales* —aquellas imágenes percibidas por dicho ojo fantasma— *son fantasmas*. El objetivo del artículo tiene dos partes: la primera busca explicar las alucinaciones visuales desde dos perspectivas científicas: la del *síndrome del ojo fantasma*, y la del *síndrome de Charles Bonnet*, y la segunda busca explicar dichas alucinaciones desde una perspectiva no científica mediante el análisis de un caso clínico de una artista con un ojo amputado que pinta sus alucinaciones. La conclusión es que la artista ve fantasmas, lo cual permite problematizar el concepto de imagen en la historia del arte.

Palabras clave: *ojo fantasma*, alucinaciones visuales, síndrome del ojo fantasma, síndrome de Charles Bonnet, no-imagen.

Este artigo parte do pressuposto de que um olho amputado —olho fantasma— pode ver fantasmas. Segundo a autora, as alucinações visuais —aquelas imagens percebidas por aquele olho fantasma— são fantasmas. O objetivo do artigo tem duas partes: a primeira procura explicar as alucinações visuais a partir de duas perspectivas científicas: a da síndrome do olho fantasma e a da síndrome de Charles Bonnet, e a segunda parte procura explicar essas alucinações a partir de uma perspectiva não científica, analisando um caso clínico de uma artista com um olho amputado que pinta as suas alucinações. A conclusão é que a artista vê fantasmas, o que permite problematizar o conceito de imagem na história da arte.

Palavras-chave: *olho fantasma*, *alucinações visuais*, *síndrome do olho fantasma*, *síndrome de Charles Bonnet*, *não-imagem*.

This article begins with the premise that an amputated eye —the phantom eye— can see ghosts. According to the author, visual hallucinations —those images perceived by the phantom eye— are ghosts. The aim of the article has two parts: the first is to explain visual hallucinations from two scientific perspectives: the phantom eye syndrome and the Charles Bonnet syndrome; the second seeks to explain these hallucinations from a non-scientific perspective through the analysis of a clinical case of an artist with an amputated eye who paints her hallucinations. The conclusion is that the artist sees ghosts, which allows for a critical examination of the concept of the image in the history of art.

Keywords: *phantom eye*, *visual hallucinations*, *phantom eye syndrome*, *Charles Bonnet syndrome*, *non-image*.

* Artículo inspirado en mi tesis de la Maestría en Historia cursada en la Pontificia Universidad Javeriana, titulada "La no-imagen, la constelación fantasmal y el escotoma. Hacia un modelo fantasmal de la historia del arte", que fue dirigida por Óscar Guarín Martínez.

** Magíster en Historia, graduada con honores *Cum Laude* de la Pontificia Universidad Javeriana (Bogotá, Colombia). Profesional en Estudios Literarios y abogada. Escritora creativa y académica con experiencia en investigación en distintos campos; correctora de estilo, editora en inglés y en español, y traductora autónoma generalista del español al inglés y del inglés al español.
Correo: zule_mapau06@hotmail.com

original recibido: 08/04/2024
aceptado: 10/07/2024

ISSN impreso: 0121-7550
ISSN electrónico: 2539-4762
nomadas.ucentral.edu.co
nomadas@ucentral.edu.co
Artículo # n57a16 - Págs. 1~11

El presente escrito se ocupa de un *problema fantasma: las alucinaciones visuales del ojo fantasma*. A su vez, no busca corroborar ni desmentir una hipótesis determinada, sino plantear una *hipótesis fantasmal* como posible explicación a dichas alucinaciones. Así, el problema fantasma y la hipótesis fantasmal conducen a una propuesta que no da por sentada la *superioridad sensorial de lo visual*. En su libro *Por qué nos creemos los cuentos*, el profesor argentino de literatura inglesa y comparada Pablo Maurette cita un fragmento del primer capítulo del Génesis:

En el principio Dios creó el Cielo y la Tierra. En otras palabras, creó el espacio y dijo hágase la luz. Y la luz se hizo. Y Dios vio que la luz era buena.

No es cuestión menor que haya visto [...] y no haya oído, u oído. La primacía de la vista entre los otros sentidos hermana al judaísmo antiguo con la cultura de la Grecia clásica y esta coincidencia está en la base de la jerarquía sensorial que domina la cultura occidental desde aquel entonces. (Maurette, 2021, pp. 43-44.)

Maurette afirma que no es una cuestión menor que Dios haya *visto* —y no oído ni oído— que su obra, la Creación, era buena. Es muy significativo que la primacía de la vista por encima de los demás sentidos no sea exclusiva de lo que el autor llama la *jerarquía sensorial que domina la cultura occidental*, sino compartida también por el judaísmo antiguo. Es muy significativo que el relato de la creación del mundo sea común a esa cultura occidental y al judaísmo antiguo, y que ese re-

lato contenga la explicación sobre por qué la vista se considera sensorialmente superior.

En ese orden de ideas, las alucinaciones visuales del ojo fantasma configuran un problema fantasmal porque el ojo fantasma es un ojo que, a pesar de haber sido amputado, sigue *viendo*. Ahora bien, ¿qué es lo que ese ojo fantasma ve? Pues fantasmas. La hipótesis que se plantea aquí es que un ojo amputado, que es lo que aquí hemos denominado *ojo fantasma*, puede *ver fantasmas*, y por eso la hipótesis planteada aquí es *fantasmal*. Si bien la comunidad científica ha llamado *alucinaciones visuales* a esas imágenes percibidas por el ojo fantasma, en opinión de quien escribe este texto, el ojo fantasma percibe fantasmas; es decir, las alucinaciones visuales *son* fantasmas.

Sin perjuicio de lo anterior, la intención aquí no es descartar ni descalificar las hipótesis científicas, sino plantear una hipótesis desde una perspectiva no científica.

Además del preámbulo, este texto tiene dos partes y un acápite (in)concluso. En la primera parte se aludirá al *síndrome del ojo fantasma* y al *síndrome de Charles Bonnet*, que son teorías que podrían explicar las alucinaciones visuales de un ojo que ha sido amputado desde una perspectiva científica. En la segunda parte se expondrá un caso clínico de una artista que pintó sus alucinaciones visuales después de perder su ojo. Por último, en el acápite (in)concluso se aludirá a la *omnipresencia fantasmal* percibida por la artista. Al final, ella no está sola.

Las alucinaciones visuales del ojo fantasma: el síndrome del ojo fantasma y el síndrome de Charles Bonnet

El síndrome del ojo fantasma

Los conceptos de la *no-imagen* y del *ojo fantasma* están relacionados con el *síndrome del ojo fantasma*, que es el síndrome del miembro fantasma que se presenta en los casos de personas cuyo ojo ha sido amputado¹. A su vez, el síndrome del miembro fantasma —tanto el relativo a los ojos como a otras partes del cuerpo humano— implica la no confirmación de los sentidos visuales y propioceptivos², es decir, que la persona puede percibir un miembro o un órgano que no tiene y que no puede ver.

Después de la amputación del ojo, los síntomas más comunes en el posoperatorio inmediato son “... la sensación de movimientos del ojo y la sensación de parpadeo, además del dolor de tipo ardor en la superficie del ojo y cefalea” (Sörös *et al.*, como se cita en Castiblanco-Delgado *et al.*, 2021, p. 2). Así mismo, después de la amputación del ojo, uno de los síntomas menos comunes es la *visión fantasma*. La visión fantasma es una experiencia sensorial que se traduce en una alucinación visual “... que posee el convincente sentido de la realidad de una percepción verdadera, pero que ocurre sin estimulación externa del órgano sensorial relevante” (Rasmussen, 2010).

En el caso de la exenteración —que es un tipo de amputación mediante la cual se extrae todo el contenido orbitario, incluidos los párpados (aunque a veces se pueden conservar)—, es “... interesante el hallazgo de que la incidencia de sensaciones fantasma en la cavidad anoftálmica [la cavidad carente del globo ocular] es baja y se manifiesta como comezón alrededor de los ojos, sensación de párpados inexistentes y sensación de apertura de los párpados” (Sörös *et al.*, como se cita en Castiblanco-Delgado *et al.*, 2021, p. 4). Parece irónico —entendiendo aquí la ironía como una contradicción entre la realidad y la apariencia— que un ojo ausente conserve su sensación de movimiento e incluso su sensación de parpadeo, aun cuando los párpados hayan sido removidos.

Si bien después de la amputación ocular se pueden presentar una serie de síntomas, unos más y otros menos comunes, aquí solamente nos ocuparemos de las alucinaciones visuales provenientes de la visión fantasma.

Las alucinaciones visuales son percepciones ilusorias del ojo ausente que funcionan como percepciones del mundo tangible. Las personas con visión fantasma con frecuencia aseguran haber visto personas, animales, edificios y escenarios complejos. Las imágenes que perciben son descritas como bien definidas, organizadas y claras.

Además, las alucinaciones visuales pueden ser elementales o complejas. Las elementales pueden incluir alucinaciones carentes de significado y forma definida, mientras que las complejas corresponden a contornos determinados, objetos precisos, y escenas y personas definidas que algunas veces están relacionadas con experiencias pasadas de la persona que ha perdido su ojo. Las alucinaciones elementales y complejas son consideradas verdaderas alucinaciones, en la medida en que el sujeto percibe objetos que no están presentes en el mundo externo (Andreotti *et al.*, 2014).

En un estudio que hicieron Rasmussen *et al.* (2009), de 37 pacientes con alucinaciones visuales, el 36 % reportó haber tenido alucinaciones elementales, y solo el 1 % dijo haber tenido alucinaciones complejas. No es claro qué factores desencadenan estas alucinaciones, cuáles son las condiciones médicas propicias para que se presenten, ni se conocen métodos efectivos para suprimirlas. Sin embargo, “[S]e ha[n] planteado [como hipótesis] la participación de los cambios plásticos en la corteza cerebral inherentes a la visión, la pérdida de la inhibición fisiológica y la hiperexcitación del muñón del nervio óptico” (Sörös *et al.*, como se cita en Castiblanco-Delgado *et al.*, 2021).

Lo que sí es claro es que las alucinaciones se presentan con independencia de factores desencadenantes y que el surgimiento de la imagen no tiene nada que ver con la manifestación de la voluntad de la persona; es decir, la persona no puede alucinar intencionalmente. Sin embargo, la disminución de la capacidad sensorial, el cansancio, el estrés, y la iluminación escasa o excesiva sí pueden convertirse en factores desencadenantes.

Usualmente, las alucinaciones visuales aparecen pocos días después de la intervención quirúrgica y ceden con el paso del tiempo. Sin embargo, una vez se manifiestan, pueden durar segundos, minutos o incluso horas. En un estudio que hicieron Santhouse *et al.* (2000), en 123 pacientes con alucinaciones visuales, el 68 % afirmó que las alucinaciones ocurrieron por lo menos una vez al día, y el 23 % que las alucinaciones ocurrían una vez cada hora o constantemente. En la mayoría de los casos, las alucinaciones duraban minutos, en vez de segundos o de horas. Como se verá más adelante, también se ha constatado que las alucinaciones visuales pueden desaparecer transitoriamente si la persona cierra sus ojos o si cierra el párpado del ojo amputado (cuando este se ha conservado).

Si se considera que las alucinaciones visuales pueden desaparecer al cerrar los ojos, ¿qué implica el cierre de un ojo fantasma, es decir, de un ojo que, no solamente no tiene párpados —y que por lo tanto no tiene posibilidad de abrirse y cerrarse, de parpadear—, sino que además es un ojo ausente? ¿Qué implica, además, que las alucinaciones visuales puedan desaparecer al cerrar los ojos, los ausentes? ¿Qué significa y qué implicaciones tiene que un ojo fantasma pueda dejar de tener alucinaciones visuales si está cerrado? ¿Cómo se cierra el ojo fantasma? ¿En qué consiste ese cierre y qué efectos tiene en términos de las posibilidades perceptivas?

A efectos de esta reflexión, la imagen percibida por un ojo fantasma —es decir, la alucinación visual proveniente de un ojo fantasma— se ha denominado *no-imagen*. En este sentido, el *carácter alucinatorio de la alucinación* (valga el pleonasma) tiene dos caras: es alucinatoria porque no hay realmente un ojo presente, sino un ojo ausente que puede ver de cierta manera. También es alucinatoria porque el ojo ausente percibe un objeto que no se encuentra en la realidad tangible. Sin embargo, sigue siendo una alucinación visual, porque la persona puede verla. Entonces, la imagen percibida por un ojo fantasma, ojo que a su vez experimenta la visión fantasma, es una *no-imagen*.

Ya se dijo que uno de los síntomas menos recurrentes al cabo de una amputación por exenteración orbitaria es la visión fantasma. En este sentido, ¿qué tipo de imágenes son percibidas o creadas por un ojo fantasma, por un ojo ausente?

El síndrome de Charles Bonnet

El síndrome de Charles Bonnet se presenta, sobre todo —pero no necesariamente—, en adultos mayores que tienen un déficit visual significativo de cualquier origen, pero que no se han deteriorado cognitivamente. A su vez, supone “... la aparición de alucinaciones visuales complejas, elaboradas y persistentes” (Reolid Martínez *et al.*, 2018).

Este síndrome no se produce solamente cuando se ha amputado un ojo, sino también cuando hay ciertas enfermedades —como la degeneración macular³—. Las alucinaciones producidas por este síndrome ocurren porque al “no recibir información visual proveniente de los ojos, el cerebro llena este vacío y genera imágenes o recuerda imágenes almacenadas para que usted las pueda ver. [...]. Es muy similar a cómo una persona que ha perdido una extremidad puede sentir un dolor fantasma” (Porter, 2023, s. p.). Entonces, las alucinaciones en este síndrome y en del ojo fantasma son análogas.

En su comentario sobre el artículo “El síndrome de Charles Bonnet (alucinaciones visuales) después de la enucleación” (Ross y Rahman, 2004, como se cita en Tan *et al.*, 2006), los autores afirmaron que las alucinaciones visuales son características del síndrome de Charles Bonnet. En el caso clínico analizado en el artículo, el paciente tenía una agudeza visual de 6/6 en el ojo no amputado, lo cual se considera una baja agudeza visual. En ese sentido, encontraron muy curioso que dichas alucinaciones desaparecieran con el cierre de los ojos, lo cual explicaron por medio de una hipótesis científica muy concreta.

En su opinión, una baja agudeza visual en el ojo no amputado no es incompatible con el síndrome de Charles Bonnet, que también puede presentarse en personas con buena agudeza visual en el ojo no amputado, con buena visión central, e incluso con buena visión en el ojo afectado. En ese orden de ideas, este caso es paradigmático porque las alucinaciones desaparecían cuando el paciente tenía los ojos cerrados, y reaparecían cuando los volvía a abrir. Si bien es cierto que en los pacientes con el síndrome de Charles Bonnet las alucinaciones visuales suelen desaparecer con los ojos cerrados, este es el primer caso —documentado hasta el 2006— en el que la desaparición de las alucinaciones parecería estar relacionada con la reducción transitoria

de la percepción de la luz al cerrar el ojo no amputado (Tan *et al.*, 2006).

En principio, como el ojo amputado no percibe la luz, el cierre del párpado no debería tener ningún efecto. Sin embargo, los autores sugieren que es posible que, al cerrar los ojos, se eliminen los *estímulos independientes anormales y las imágenes complejas* —en otras palabras, las alucinaciones visuales provenientes de la visión fantasma—. Esto quiere decir que, con los ojos cerrados, hay una *normalización secundaria de la información sensorial* —en este contexto, la *normalización de la información sensorial* significa que la visión fantasma desaparece—. Otra posibilidad planteada por los autores es que los *estímulos sensoriales normales* —es decir, las percepciones visuales del ojo no amputado— pueden desencadenar alucinaciones visuales (Tan *et al.*, 2006). En otras palabras, el ojo no amputado también puede alucinar, aunque esto se considere *anormal*.

Ahora bien, en estos estudios clínicos se emplea un lenguaje coherente con lo que hemos llamado *superioridad sensorial de lo visual*. Por ejemplo, la información sensorial que se considera *normal* corresponde a las percepciones visuales del ojo no amputado, y la información sensorial que se considera *anormal* corresponde a las alucinaciones visuales provenientes de la visión fantasma. ¿Qué nos dice que los autores de los artículos citados consideren *anormales* las alucinaciones visuales provenientes de la visión fantasma? Al parecer, esa *normalización de la información sensorial* es coherente con asumir o dar por sentada la *superioridad sensorial de lo visual*. De pronto esa aprehensión frente a la *información sensorial anormal* es una aprehensión frente a los fantasmas.

Sin perjuicio de lo anterior, los autores insisten en que se necesita una cantidad mínima de información sensorial para desencadenar las alucinaciones. Entonces, cuando el paciente cierra ambos ojos, se elimina la *entrada normal* —es decir, el estímulo visual percibido por el ojo no amputado— y desaparecen las alucinaciones, pero reaparecen al volver a abrir los ojos. Esta teoría también explicaría por qué algunas alucinaciones desaparecen cuando el paciente finalmente pierde toda percepción de la luz (Tan *et al.*, 2006).

En relación con esto último, en su texto *Cuerpos fragmentados*, Laura Quintana (2020, p. 411) alude a

un concepto que puede funcionar como una posible explicación no científica. Esa aparición y desaparición de las alucinaciones, con la correlativa apertura y el correlativo cierre de los ojos, respectivamente, tanto el amputado como el no amputado, puede explicarse en virtud de “... una ‘infinitud de encuentros de la luz con la cosa’ (Rancière, 2013b: 184-185); de las cosas con la temporalidad variable de la luz”. Este concepto de *temporalidad variable de la luz* es precisamente donde se podrían ubicar las alucinaciones visuales provenientes de la visión fantasma, donde se podría encontrar la *información sensorial anormal*, donde se podrían encontrar *los fantasmas*. A su vez, esa *infinitud de encuentros de la luz con la cosa* está relacionada con las investigaciones del fisiólogo Johannes Müller (como se cita en Hernández-Navarro, 2007, p. 104) comenzadas en 1833 sobre la fisiología del ojo y con sus estudios sobre la percepción. Específicamente, se destacan dos hallazgos principales: primero, “... Müller descubre que existen diferentes nervios para los diferentes sentidos, de modo que es posible distinguir perfectamente entre ellos”.

Segundo, “[E]l hallazgo determinante de Müller (citado en Hernández-Navarro, 2007, p. 104) es la constatación de que la estimulación eléctrica del nervio óptico puede producir sensaciones visuales —luz— emancipadas de una referencia externa. Es decir, muestra que existe una relación fundamentalmente arbitraria entre estímulo y sensación, que la experiencia de la luz para un observador no tiene una necesaria conexión con alguna luz real, o lo que es lo mismo, que el referente real puede ser eliminado: ‘la verdadera ausencia de referencialidad es el marco en el que se construyen las nuevas técnicas para el observador del nuevo mundo real’”.

Entonces, el ojo puede ver una luz sin que necesariamente haya una luz real, sin que necesariamente haya un estímulo externo, es decir, sin que haya una *información sensorial normal*.

En esa misma línea, hay un artículo similar titulado “El síndrome de Charles Bonnet y la agudeza visual” (Shiraishi *et al.*, 2004), que analiza el caso de un paciente de 61 años que padecía el síndrome de Charles Bonnet mientras que su agudeza visual disminuía. Curiosamente, después de quedarse ciego, el síndrome alucinatorio empezó a ceder. De acuerdo con los

autores, esto sugiere que la reducción de la agudeza visual tiene, en ciertos pacientes, un mayor impacto en la aparición del síndrome alucinatorio que la baja agudeza visual en sí. En ese sentido, parece que lo que induce las alucinaciones visuales no es la baja agudeza visual que el paciente ya tiene, sino la progresiva disminución de dicha agudeza visual. Esto último es lo que parecería desencadenar la eventual visión fantasma, y también explicaría por qué los pacientes con baja agudeza visual no siempre padecen el síndrome alucinatorio de Charles Bonnet.

De acuerdo con el razonamiento de los autores, si lo que desencadena el síndrome alucinatorio no es tanto la baja agudeza visual con la que viene el paciente de antemano, sino su progresiva disminución (Shiraishi *et al.*, 2004), ¿no habría aquí una especie de *compensación*, de *paradoja fantasmal*, entre la *información sensorial normal* y la *información sensorial anormal*? Parecería que, ante la disminución de la agudeza visual de la persona, las alucinaciones visuales características del síndrome de Charles Bonnet surgieran como una compensación a esa pérdida de visión. Es como si, ante la disminución progresiva de la visión, la persona fuera dotada con una *no-visión*, con una visión fantasma de la cual provienen sus alucinaciones visuales.

El caso clínico de una artista que pintó sus alucinaciones visuales después de perder su ojo

En su artículo “Alucinaciones visuales después de la enucleación”, Gross *et al.* (1997, p. 221) afirman que, a partir de 1925, se han documentado casos diversos en pacientes con discapacidades visuales tales como cataratas, ceguera parcial producida por una enfermedad ocular, y el síndrome de Charles Bonnet.

Análogamente, se han reportado varios casos de alucinaciones visuales con posterioridad a la enucleación del ojo. La enucleación es un procedimiento que consiste en la extirpación completa del glóbulo ocular, lo cual implica extraer todos los contenidos oculares internos, la esclera —que es como la envoltura del ojo—, y una parte del nervio óptico.

Algunos investigadores como Barlett han asociado las alucinaciones visuales experimentadas después de

una enucleación ocular con los dolores fantasmas padecidos por los amputados después de la pérdida de un miembro (Gross *et al.*, 1997, p. 221). En ese sentido, el *síndrome del miembro fantasma* es toda “... sensación dolorosa sobre una extremidad amputada”, sensación que incluye varios síntomas conjuntamente denominados *dolor fantasma* (Nikolajsen y Jensen, como se citan en Castiblanco-Delgado *et al.*, 2021).

Consecuentemente, la comunidad médica ha atribuido las causas de las alucinaciones visuales tanto al síndrome del ojo fantasma como al síndrome de Charles Bonnet. Aquí vamos a proponer una hipótesis no científica que no descarta estos síndromes como posibles explicaciones de las alucinaciones visuales provenientes de la visión fantasma, pero va más allá. La hipótesis que proponemos es que el ojo fantasma ve fantasmas porque se ubica en una temporalidad variable con respecto a la percepción de la luz.


Las alucinaciones visuales de la artista plástica provenientes de su visión fantasma

En el artículo citado, los autores analizan un reporte de caso de una artista de 67 años. Durante el mes anterior a la consulta, la artista percibió partículas flotantes en su ojo derecho, así como la aparición simultánea y progresiva de *fotopsias* —la fotopsia es la percepción de una luz inexistente, es la alucinación de la luz— en su campo visual derecho. La paciente describió aquello que veía en su campo periférico derecho como una medialuna creciente de luz blanca fría que desaparecía si intentaba enfocarse en esta. Dichas fotopsias en forma de arco eran más prominentes de noche, en la oscuridad, y cuando estaba relajada (véase imagen 1) (Gross *et al.* 1997, p. 221).

Si bien el examen del momento de la consulta reveló una agudeza visual de 20/20 en cada ojo, también permitió diagnosticar un melanoma coroideo⁴, así como un desprendimiento del vítreo posterior⁵. De acuerdo con los autores, ese desprendimiento del vítreo posterior fue lo que desencadenó los síntomas visuales antes de la cirugía —las fotopsias—.

Aquí retomaremos el concepto de la temporalidad variable de la luz con el fin de explicar las fotopsias, que son destellos de luz inexistente para un ojo no amputado. Esa temporalidad de la luz es variable precisamente

Imagen 1
Antes de la enucleación, la paciente percibía
fotopsias en su campo visual derecho



Dichas fotopsias tenían forma de medialuna y eran más prominentes cuando estaba relajada.

Fuente: Gross et al. (1997).

porque se sale del presente, porque parece permitir la percepción de objetos que se encuentran en otros tiempos, en *tiempos divergentes* que no coinciden con la *temporalidad del presente*, del aquí y ahora. En ese orden de ideas, el ojo no amputado es un *ojo presente*, un ojo ubicado *en la temporalidad del presente*, y eso es lo que *normaliza su percepción* y, por lo tanto, *normaliza* los estímulos y la información sensorial que percibe. Por su parte, el ojo amputado es un *ojo ausente*, un ojo ubicado *por fuera de la temporalidad del presente*, y por eso su percepción es considerada una anomalía: porque la visión fantasma es la percepción posicionada en una *temporalidad anacrónica*, en una *temporalidad fantasma*. Entonces, la fotopsia no sería nada distinto de una *luz fantasma percibida por un ojo fantasma*.

Una vez se hizo el diagnóstico, la artista fue sometida a un procedimiento de enucleación con un implante de hidroxipatita⁶. Su recuperación no tuvo complicaciones y no hubo indicios de que el tumor hubiese reaparecido. Adicionalmente, según su historia clínica,

tuvo pocas dificultades para adaptarse a la pérdida de su ojo dominante y logró continuar con su trabajo artístico (Gross et al., 1997, p. 222).

Durante el posoperatorio, la artista percibió una serie de imágenes que no se parecían a las fotopsias anteriores a su cirugía, imágenes que no solo describió con palabras, sino que expresó al pintarlas sobre un lienzo y que reconoció como alucinaciones visuales. Ahora bien, ¿qué implica que la propia artista haya reconocido esas imágenes como alucinaciones? Desde una perspectiva no científica, tal vez por el hecho de ser artista, intuyó que el ojo no amputado se encuentra en una temporalidad del presente y que el ojo amputado se encuentra en una temporalidad fantasma, y por eso el ojo fantasma puede ver cosas que un ojo presente no puede ver.

Al respecto, de acuerdo con los autores del artículo citado, las alucinaciones visuales pueden ser imágenes integradas, formadas y elaboradas que pueden ocupar tanto el tiempo como el espacio, o percepciones de luz no integradas, no formadas y simples (Gross et al., 1997, p. 224). En el caso de nuestra artista, su historia clínica documentó ambos tipos de alucinaciones. Ya nos ocupamos de las fotopsias, que son alucinaciones simples. Ahora nos ocuparemos de sus alucinaciones complejas.

Las primeras imágenes posoperatorias aparecieron el mismo día de la operación, y la artista las percibió como coloridas, tranquilas y de movimiento lento, es decir, no del todo desagradables. Se trataba de una mezcla desorganizada de gris claro, azul verdoso, rosado claro, y un naranja parecido a algo que ella describió como aceite en agua (véase imagen 2) (Gross et al., 1997, p. 222).

Posteriormente, sus alucinaciones se volvieron más activas y vívidas en color. Si bien las imágenes solían ser de naturaleza abstracta, con frecuencia eran formas bastante familiares y reconocibles. En una ocasión dijo haber visto un número cinco brillante prominente sobre un fondo desordenado, similar a una colcha de retazos (véase imagen 3). En otra ocasión, visualizó una imagen de una estatua con un rostro indefinido (véase imagen 4). Describió ambas alucinaciones como imágenes vívidas y no amenazantes (Gross et al., 1997, p. 222).

Imagen 2

La paciente describió la primera alucinación que tuvo después de la enucleación, como algo parecido al aceite en agua



Si bien las imágenes variaban significativamente, la artista usualmente las describió como coloridas, no amenazantes y de naturaleza fluida.

Imagen 4

En otra ocasión, la paciente vio algo que parecía una estatua muy real



Como todas las imágenes, fue efímera y la artista la reconoció como una alucinación.

Imagen 3

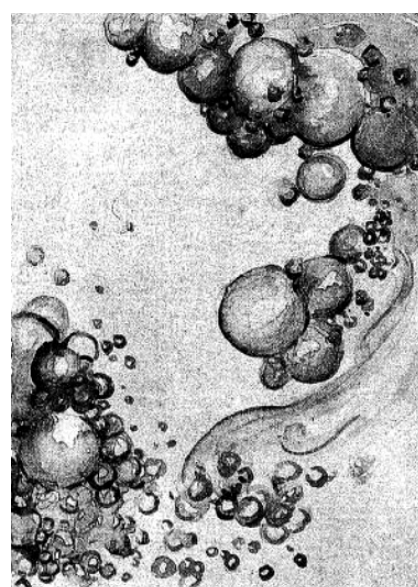
Algunas alucinaciones eran menos abstractas y se referían a formas reconocibles



Como puede verse aquí, en una ocasión la paciente visualizó el número cinco en un fondo colorido parecido a una colcha de retazos.

Imagen 5

Otras alucinaciones se intensificaron con la irritación de la herida de la amputación



Específicamente, la sensación de humedad en su órbita ocular producía imágenes acuosas con gotitas polimórficas grises.

Fuente: Gross *et al.* (1997).

Por su parte, otras imágenes se intensificaron con la irritación de la herida de la amputación. Por ejemplo, cada vez que sentía humedad en su órbita ocular, veía imágenes acuosas con gotitas polimórficas grises (véase imagen 5). Estas imágenes eran menos coloridas y mucho más predecibles que las otras. Con respecto a esto último, es pertinente preguntarse por las imágenes en sí. En opinión de Didi-Huberman (1990, p. 13), la imagen no solamente es lo que vemos, sino también su *dimensión espectral*, por decirlo de alguna manera: lo que no vemos, lo inasible, lo invisible. La imagen es una paradoja entre lo visible y lo no visible porque también es su *no-imagen*.

(In)concluso: la omnipresencia fantasmal percibida por la artista

Además de sus alucinaciones visuales, la artista percibió una *omnipresencia* que explicó como una constante sensación de que alguien o algo se encontraba a su lado derecho, aun cuando sabía que no había nada ni nadie ahí. Para ella, era como si una nube gris llena de grumos se cerniera sobre su hombro (véase imagen 6) (Gross et al., 1997, p. 222).

¿Era esa *omnipresencia* un fantasma? Es muy significativo que todas las alucinaciones visuales de la artista –que provienen de la visión fantasma– se hayan ido complejizando a medida que iban apareciendo, apartándose de lo abstracto y concretándose cada vez más en formas reconocibles. También es curioso que todo ese proceso alucinatorio proveniente de su visión fantasma, haya tenido un desenlace fantasmal. La aparición de todas sus alucinaciones visuales condujo a que la artista conjurara un fantasma. No puede ser una casualidad que su última alucinación antes de quedarse ciega ya no fuera visual, sino de otro tipo. Para entonces, la artista ya casi no veía, pero percibía una omnipresencia que la acompañaba. Posiblemente, todas sus alucinaciones anteriores la estaban preparando para conjurar el fantasma: todas sus alucinaciones visuales *prefiguraron* el fantasma.

A pesar de que las imágenes individualmente consideradas eran muy distintas entre sí, compartían ciertas características definidas. En primer lugar, cada imagen tenía forma de medialuna en su campo visual derecho. Al respecto, a partir del reporte de caso, es posible intuir dos cosas: primero, que las fotopsias –los destellos

Imagen 6

La sensación de que había algo sobre el hombro derecho fue representado por la artista como una nube gris llena de grumos



Con frecuencia, esa sensación acompañaba las alucinaciones visuales.

Fuente: Gross et al. (1997).

en forma de medialunas de luz– que la artista percibió antes de la cirugía se convirtieron en alucinaciones recurrentes durante el posoperatorio, y segundo, que dichas fotopsias prefiguraron las imágenes que la paciente vería después de la cirugía.

En segundo lugar, las imágenes siempre tenían un aspecto fluido y nunca se quedaban del todo inmóviles. De hecho, la artista podía evitar sus alucinaciones visuales si se concentraba en una tarea determinada. Eso es interesante porque concentrarse en una tarea determinada implica empeñarse en permanecer en la temporalidad del presente, lo cual podría explicar por qué, al hacerlo, sus alucinaciones desaparecían.

En tercer lugar, está el asunto de los párpados. Con su párpado izquierdo abierto –el del ojo no amputado– y en estado de relajación y desconcentración, las imágenes se movían repentinamente y con rapidez. Este caso clínico tiene una particularidad: la conservación de los párpados (que pueden ser removidos o no). Para esta artista, la conservación de los párpados desempeña un papel muy importante: por ejemplo, con su párpado

izquierdo cerrado, las imágenes eran más persistentes y eran desde coloridas y activas hasta grises y lentas. Por la noche, con sus párpados cerrados, podía visualizar una luz más brillante que aquella que podía ver con los párpados abiertos (Gross *et al.*, 1997, pp. 222-223). ¿Por qué podía percibir una luz más brillante con los ojos cerrados que con los ojos abiertos? ¿Será que esa *no visión* le permitió percibir la *dimensión espectral de la luz*? ¿Sería esta una compensación espectral de su ceguera?

En cuarto lugar, la artista veía imágenes efímeras que desaparecían si trataba de enfocarse en ellas. Eran imágenes fugaces. ¿Qué nos dice la fugacidad de las imágenes sobre la temporalidad en la que se encuentran ubicadas? ¿Será que son fugaces por encontrarse en un *no-lugar* y en un *destiempo*, como los fantasmas?

Ninguna de las imágenes era realmente perturbadora, y, en todos los casos, la artista asumía que eran alucinaciones. Entonces, al reconocer las imágenes como alucinaciones visuales, la artista está afirmando que las imágenes que ve no existen en la realidad, pero no existen en la realidad del ojo presente. Las alucinaciones visuales tienen otra cara, un correlato: si bien no existen para el ojo no amputado –el ojo presente–, sí existen para el ojo amputado –el ojo ausente–. Las imágenes alucinadas no existen para el ojo presente porque no se encuentran ubicadas en una temporalidad variable de la luz, es decir, porque no están en la misma temporalidad en la que se encuentra la luz percibida por ese ojo presente. En esa medida, las imágenes alucinadas solo existen para el ojo ausente porque el ojo fantasma sí está ubicado en la misma temporalidad variable de la luz, que es una temporalidad anacrónica, fantasmal.

Adicionalmente, también resulta interesante que la artista no considera sus alucinaciones como *ame-*

nazantes. ¿Por qué? Tal vez porque, por el hecho de ser artista, tiene una mayor *plasticidad y adaptabilidad* –tanto estética como mental– para pasar de la percepción de la información sensorial *normal* a la de la información sensorial *anormal* y viceversa, es decir, para pasar de la temporalidad del presente a una fantasmal y devolverse. Quizá les tiene menos miedo a los fantasmas.

Esa plasticidad y adaptabilidad tienen que ver con aquello que, en opinión de los autores del artículo, es el factor más importante para determinar cuál es el carácter de las alucinaciones: la *tendencia natural del paciente a la imaginación* (Gross *et al.*, 1997, p. 224), su *capacidad innata para crear imágenes*. Así, es más probable que los visualizadores fuertes –las personas que piensan y memorizan visualmente– experimenten alucinaciones visuales completamente formadas que aquellos con una memoria auditiva muy desarrollada. En esa medida, aquellos con poca capacidad para imaginar, en particular las personas que son ciegas desde que nacen, tienden a visualizar imágenes más básicas cuando alucinan (Gross *et al.*, 1997, p. 225).

Por último, para la tercera semana de su recuperación, las imágenes empezaron a volverse mucho menos activas y a oscurecerse significativamente. Cada alucinación era más corta en duración y menos dramática que la anterior. Durante las cinco semanas siguientes a la operación, las alucinaciones habían desaparecido por completo, así como la sensación de que había algo sobre su hombro (Gross *et al.*, 1997, p. 223). Y en ese fantasma percibido por la artista se encuentra la *paradoja fantasmal de la no-imagen*, que oscila entre la visión del ojo presente y la visión del ojo fantasma, entre la alucinación visual o *no-imagen* y las pinturas de una artista que se ha quedado ciega de un ojo.

Notas

1. La amputación puede llevarse a cabo por medio de tres procedimientos distintos: la evisceración, que consiste en eliminar el contenido intraocular; la enucleación, que consiste en eliminar el globo ocular entero, y la exenteración, que consiste en extraer todo el contenido orbitario (Sánchez, 2024).
2. La propiocepción es la percepción de los movimientos del cuerpo y de su posición en el espacio independientemente de la visión (Real Academia Española, 2024).
3. La cual hace perder la visión central (Boyd, 2023).
4. “El melanoma de coroides es un tumor maligno que crece en la coroides, que es la capa del globo ocular que se encuentra justo debajo de la retina” (Lorente González, 2024).
5. “La parte central del ojo está llena de una sustancia llamada vítreo. Normalmente, el vítreo está adherido a la retina en la parte posterior del ojo. Un desprendimiento del vítreo posterior (DVP) ocurre cuando el vítreo se desprende de la retina” (Porter, 2022).
6. Es una prótesis que impide que el rostro se deforme con la extracción del ojo.

Referencias bibliográficas

1. ANDREOTTI, A. M., Goiato, M. C., Pellizzer, E. P., Pesqueira, A. A., Guiotti, A. M., Gennari-Filho, H. y Santos, D. M. D. (2014). Visual Hallucinations. Phantom Eye Syndrome: A Review of the Literature. *The Scientific World Journal*, 2014, 686493. <https://www.hindawi.com/journals/tswj/2014/686493/>
2. BOYD, K. (2023). ¿Qué es la degeneración macular relacionada con la edad? American Academy of Ophthalmology. <https://acortar.link/Gjwcqu>
3. CASTIBLANCO-DELGADO, D. S., Molina-Arteta, B. M. y Leal-Arenas, F. A. (2021). Síndrome de ojo fantasma. Reporte de caso. *Revista Colombiana de Anestesiología*, 49(1). <https://doi.org/10.5554/22562087.e914>
4. DIDI-HUBERMAN, G. (1990). *Ante la imagen. Pregunta formulada a los fines de una historia del arte*. Imprenta Regional de Murcia.
5. GROSS, N. D., Wilson, D. J. y Dailey, R. A. (1997). Visual Hallucinations After Enucleation. *Ophthalmic Plastic and Reconstructive Surgery* 13(3), 221-225.
6. HERNÁNDEZ-NAVARRO, M. Á. (2007). *El archivo escotómico de la modernidad (pequeños pasos para una cartografía de la visión)*. Ayuntamiento de Alcobendas (España), Patronato Sociocultural.
7. LLORENTE GONZÁLEZ, S. (2024). *Melanoma de coroides*. Clínica Universidad de Navarra - Cancer Center. <https://acortar.link/a7EVL3>
8. MAURETTE, P. (2021). *Por qué nos creemos los cuentos. Cómo se construye evidencia en la ficción*. Clave Intelectual.
9. PORTER, D. (2022). ¿Qué es el desprendimiento de vítreo posterior? American Academy of Ophthalmology. <https://acortar.link/uIgjPO>
10. PORTER, D. (2023). *What Is Charles Bonnet Syndrome?* American Academy of Ophthalmology. <https://acortar.link/55MD2r>
11. QUINTANA, L. (2020). Cuerpos fragmentados. En *Imagen, tiempos, cuerpos. Política de los cuerpos*. Herder.
12. RASMUSSEN, M. L. (2010). The Eye Amputated. Consequences of Eye Amputation with Emphasis on Clinical Aspects, Phantom Eye Syndrome and Quality of Life. *Acta Ophthalmologica*, 88(2), 1-26.
13. RASMUSSEN, M. L., Prause, J. U., Johnson, M. y Toft, P. B. (2009). Phantom Eye Syndrome: Types of Visual Hallucinations and Related Phenomena. *Ophthalmic Plastic & Reconstructive Surgery* 25(5), 390-393.
14. REAL Academia Española. (2024). *Diccionario de la Real Academia Española*. <https://www.rae.es/>
15. REOLID MARTÍNEZ, R. E., Flores, M., Alcantud, P. y Fernández, M. J. (2018). Esas extrañas alucinaciones: Síndrome de Charles Bonnet. *Revista Clínica de Medicina de Familia* 11(1).
16. SÁNCHEZ, A. (2024). *Enucleación / evisceración / exenteración*. Dr. Arteaga, oftalmólogo. <https://acortar.link/w7fDpl>
17. SANTHOUSE, A. M., Howard, R. J. y Ffytche, D. H. (2000). Visual Hallucinatory Syndromes and the Anatomy of the Visual brain. *Brain*, 123(10), 2055-2064.
18. SHIRAISHI, Y., Terao, T., Ibi, K., Nakamura, J. y Tawara, A. (2004). Charles Bonnet Syndrome and Visual Acuity - The Involvement of Dynamic or Acute Sensory Deprivation. *European Archives of Psychiatry and Clinical Neuroscience* 254, 362-364.
19. TAN, C. S. H., Sabel, B. A. y Au Eong, K. G. (2006). Charles Bonnet Syndrome (Visual Hallucinations) Following Enucleation. *Eye*, 20, 1394-1395. <https://www.nature.com/articles/6702236>



Disponible en:

<https://www.redalyc.org/articulo.oa?id=105182907015>

Cómo citar el artículo

Número completo

Más información del artículo

Página de la revista en redalyc.org

Sistema de Información Científica Redalyc
Red de revistas científicas de Acceso Abierto diamante
Infraestructura abierta no comercial propiedad de la
academia

María Paulina Zuleta De Zubiría

**Las alucinaciones visuales del ojo fantasma, la paradoja
fantasmal de la no-imagen ***

**As alucinações visuais do olho fantasma: o paradoxo
fantasmal da não-imagem**

**The Visual Hallucinations of the Phantom Eye: The
Phantom Paradox of the Non-Image**

Nómadas

vol. 57, 15, 2023

Universidad Central,

ISSN: 0121-7550

DOI: <https://doi.org/10.30578/nomadas.n57a16>