



Revista CEFAC

ISSN: 1516-1846

ISSN: 1982-0216

ABRAMO Associação Brasileira de Motricidade Orofacial

Caldas, Ada Salvetti Cavalcanti; Coelho, Weldma Karlla; Ribeiro, Roberta
Ferreira Gomes; Cunha, Daniele Andrade da; Silva, Hilton Justino da

Motor imagery and swallowing: a systematic literature review

Revista CEFAC, vol. 20, no. 2, 2018, March-April, pp. 247-257

ABRAMO Associação Brasileira de Motricidade Orofacial

DOI: <https://doi.org/10.1590/1982-0216201820214317>

Available in: <https://www.redalyc.org/articulo.oa?id=169355890014>

- How to cite
- Complete issue
- More information about this article
- Journal's webpage in [redalyc.org](https://www.redalyc.org)

redalyc.org

Scientific Information System Redalyc

Network of Scientific Journals from Latin America and the Caribbean, Spain and
Portugal

Project academic non-profit, developed under the open access initiative

Artigos de revisão

Imagética motora e deglutição: uma revisão sistemática da literatura

Motor imagery and swallowing: a systematic literature review

Ada Salvetti Cavalcanti Caldas⁽¹⁾

Weldma Karlla Coelho⁽¹⁾

Roberta Gomes Ferreira Ribeiro⁽¹⁾

Daniele Andrade da Cunha⁽²⁾

Hilton Justino da Silva⁽²⁾

⁽¹⁾ Instituto de Medicina Integral Professor Fernando Figueira – IMIP, Recife, Pernambuco, Brasil.

⁽²⁾ Universidade Federal de Pernambuco – UFPE, Recife, Pernambuco, Brasil.

Conflito de interesses: Inexistente



Recebido em: 17/09/2017

Aceito em: 21/03/2018

Endereço para correspondência:

Ada Salvetti Cavalcanti Caldas
Pós-graduação em Neuropsiquiatria
e Ciências do Comportamento -
Universidade Federal de Pernambuco
– UFPE

Av. Prof. Moraes Rego, s/n Cidade
Universitária
CEP: 50670-420 – Recife, Pernambuco,
Brasil
E-mail: adasc@hotmail.com

RESUMO

Objetivo: identificar na literatura os estudos que abordem o uso da imagética motora da deglutição.

Métodos: uma revisão sistemática nas bases de dados SCOPUS, Science Direct e MedLine, com os descritores e termos livres: “Motor Imagery”; “Swallow”; “Feeding”; “Stomatognathic System”; “Mastication”, “Chew”; “Deglutition”; “Deglutition Disorders”; e “Mental Practice”. Incluídos artigos originais, com o uso da imagética motora da deglutição. Excluídas as revisões. Para análise dos dados, na primeira e segunda etapas foram realizadas a leitura dos títulos e dos resumos dos estudos. Na terceira etapa, todos os estudos que não foram excluídos foram lidos na íntegra.

Resultados: foram selecionados 4 manuscritos. O uso da imagética motora na reabilitação da deglutição suscita ser uma proposta recente (2014 - 2015). A amostra foi reduzida e composta majoritariamente por indivíduos saudáveis. A Eletromiografia dos músculos supra-hióides foi utilizada em dois manuscritos. A técnica de neuroimagem mais utilizada foi o *Near-Infrared Spectroscopy*, demonstrando a ocorrência de mudanças hemodinâmicas durante a imagética motora e execução motora da deglutição.

Conclusão: identificou-se que a imagética motora produz resposta cerebral na área motora do cérebro, sugerindo que a mentalização das ações relacionadas à deglutição é eficaz. No entanto, são necessários novos estudos para aplicação desta abordagem na reabilitação da deglutição.

Descritores: Sistema Estomatognático; Deglutição; Mastigação; Alterações da Deglutição; Alimentação

ABSTRACT

Objective: to identify, in the literature, studies that address the use of motor imagery of swallowing.

Methods: a systematic review in SCOPUS databases, Science Direct and Medline, with descriptors and free terms “Motor Imagery”; “Swallow”; “Feeding”; “Stomatognathic System”; “mastication”, “Chew”; “Deglutition”; “Deglutition Disorders”; and “Mental Practice”. Original articles using the motor imagery of swallowing were included, while reviews were excluded. For data analysis, at the first and second steps, the reading of titles and abstracts of the studies was carried out. In the third step, all studies that were not excluded were read in full.

Results: Four manuscripts were selected. The use of motor imagery in the rehabilitation of swallowing shows to be a recent proposal (2014-2015). The sample was reduced and comprised mainly healthy individuals. The EMG of the supra-hyoid muscles was used in two manuscripts. The most used neuroimaging technique was the *Near-Infrared Spectroscopy*, demonstrating the occurrence of hemodynamic changes during motor imagery and motor execution of swallowing.

Conclusion: the motor imagery produces brain response in the motor area of the brain, suggesting that mentalization of actions related to swallowing is effective. However, further studies are needed for the application of this approach in the swallowing rehabilitation.

Keywords: Stomatognathic System; Swallow; Mastication; Deglutition Disorders; Feeding

INTRODUÇÃO

A deglutição é uma função essencial para a manutenção da vida, fundamental na ingestão e absorção de nutrientes pelo organismo. Assim, durante a deglutição a passagem suave e segura dos alimentos e saliva da cavidade oral até à orofaringe acontece através de uma sequência coordenada de contrações musculares. E dessa forma, a deglutição pode ser classificada em fase oral, faríngea e esofágica a depender da localização do bolo alimentar¹. Esta atividade programada pode ser iniciada voluntariamente ou despertada por movimentos sinérgicos desencadeados por impulsos sensoriais da faringe posterior².

Todo este processo tem subjacentes mecanismos neurofisiológicos complexos que exigem a ativação de 55 músculos através de seis pares de nervos cranianos³ e embora possa inicialmente ser ora consciente ou inconsciente, a fase final da deglutição ocorre através de mudanças pressóricas e de contrações da musculatura contrátil da faringe¹. Essas alterações fazem parte de uma sequência motora pré-programada que sofre modulações específicas que dependem do feedback sensorial advindo da orofaringe, considerando-se a consistência e tamanho do alimento⁴.

No córtex, a deglutição pode ser representada nas áreas da ínsula, do córtex pré-motor e do córtex sensoriomotor⁵. Essa é uma função complexa, integrando inúmeros sistemas: sensorial (tátil, olfativo, gustativo e proprioceptivo); motor (coordenação motora-oral-faríngea; integração entre a respiração e componentes da mastigação; tônus; amplitude de movimento; força muscular), bem como componentes cognitivos⁶.

A inabilidade ou dificuldade de deglutir pode ser comumente detectada em pacientes com alterações neurológicas⁴ e requer treinamentos motores que favoreçam a recuperação funcional⁶.

Nos últimos anos intensificaram-se as pesquisas com técnicas inovadoras, além das abordagens convencionais, principalmente no campo das afecções neurológicas^{7,8}, destacando-se a imagética motora (IM).

A IM pode ser conceituada como um estado dinâmico durante o qual a representação de uma ação motora específica é internamente ativada dentro de uma memória de trabalho sem que haja nenhuma resposta motora⁹, ou seja, o indivíduo imagina uma ação a ser realizada, descrevendo a sequência de movimentos necessária para executar essa tarefa sem de fato realizar qualquer movimento.

Esta técnica, portanto, é uma estratégia cognitiva que pode beneficiar a aquisição de habilidades motoras e a performance funcional de indivíduos em fase de reabilitação¹⁰⁻¹², ainda pouco utilizada para facilitar a atividade da alimentação.

A literatura sugere que a IM pode ser um instrumento terapêutico importante para facilitar a recuperação motora de indivíduos após lesão neurológica^{9,12}. Uma vez que a IM permite ativar o repertório motor em todos os níveis de reabilitação, a saber fase aguda, sub-aguda ou crônica da doença⁹, pode ser usada como estratégia de treinamento para o reaprendizado de Atividades de vida diária (AVD)¹³. Este tipo de abordagem é considerado um ensaio mental de propriedades cinestésicas e/ou visuais dos movimentos⁹, estando relacionada diretamente à ativação da área motora e áreas do córtex somatossensorial¹².

Estudos demonstram que a IM gera modificações no desempenho motor^{10,11} e que pode ser usada como uma abordagem preparatória, uma vez que aumenta a eficiência do treinamento físico subsequente⁹. A hipótese destas modificações no desempenho funcional pode estar relacionada à possibilidade do treinamento neural estabelecer, na primeira fase de treinamento muscular, o aumento da força muscular, causado por mudanças adaptativas nos processos centrais e não por hipertrofia muscular, sugerindo que os ganhos observados após a IM são devidos a mudanças neurais nos níveis de programação e planejamento do sistema motor¹⁰.

Do ponto de vista neurológico, já é bem difundido na literatura que a área motora primária, principal responsável pela motricidade, e a área suplementar motora, envolvida no planejamento de sequências complexas, são ativadas durante a execução do movimento¹⁴.

Estudos sugerem que o córtex pré-motor e motor primário são cruciais durante a IM como também na execução motora. Propõem ainda que o córtex motor primário cause mais mudanças em áreas motoras durante a execução motora (EM) do que na IM devido a interação com área motora suplementar¹⁵⁻¹⁷. Em resumo, os resultados de diferentes estudos demonstraram que a IM pode aumentar a performance de tarefas motoras e que este aumento pode estar associado a mudanças fisiológicas e plásticas do Sistema Nervoso Central.

Nesse contexto, a IM direcionada a função de deglutição pode ser pensada a partir da compreensão da neuroplasticidade. Estudo sobre a plasticidade do Sistema Nervoso Central após lesões isquêmicas ou

mecânicas descreve que a recuperação neurológica na disfagia é percorrida a partir do recrutamento de neurônios adjacentes à área cerebral lesionada, bem como através da ativação de áreas distantes do foco principal, com organização e alinhamento neuronal ipsi- e contralateralmente ¹⁸, já que a representação cortical da deglutição normal é bilateral ¹⁹.

Diante disso, a literatura sinaliza que a ativação cerebral compartilhada pelas áreas de deglutição e de elevação de língua sugerem a possibilidade de usar a imagética motora do movimento de protrusão da língua como um meio de praticar a imagética motora da deglutição, revelando ainda que o *input* sensorial da língua e deglutição são semelhantes ⁶. Desta forma, a IM da deglutição é pautada nos princípios da neuroplasticidade, considerando-se ainda a fase oral da deglutição, na qual ocorre o posicionamento do bolo alimentar na língua e a ejeção deste para faringe de forma voluntária, numa sequência coordenada de contrações musculares ².

A compreensão da associação entre a IM e a atividade da alimentação pode potencializar o processo de reabilitação da deglutição de indivíduos após Acidente Vascular Encefálico (AVE), contribuindo com a prática clínica de profissionais, e em destaque os fonoaudiólogos, envolvidos no tratamento desses sujeitos. Nesse contexto, este estudo objetiva identificar na literatura os estudos que abordem o uso da imagética motora durante a função da deglutição.

MÉTODOS

A revisão sistemática da literatura foi realizada a partir das bases de dados SCOPUS, Science Direct e Medical Literature Analysis and Retrieval System Online (MedLine), através da plataforma PUBMED. A busca de dados foi realizada por três pesquisadores independentes, tendo ocorrido no período de setembro de 2016 a janeiro de 2017. Foi elaborada uma estratégia específica para o cruzamento dos descritores (DeCS/MeSH) – palavras-chaves para recuperação de assuntos da literatura científica e termos-livres (TL) – termos não encontrados no DeCS e MeSH, mas de relevância para a pesquisa.

Em todas as bases de dados foi realizada uma estratégia de busca com a sintaxe: “Motor Imagery”(TL) AND “Swallow”(TL); “Motor Imagery”(TL) AND “Feeding” (DeCS); “Motor Imagery”(TL) AND “Stomatognathic System”(MESH); “Motor Imagery”(TL) AND “Mastication”(MESH); “Motor Imagery”(TL) AND “Chew”(TL); “Motor Imagery”(TL)

AND “Deglutition”(MESH); “Motor imagery”(TL) AND “Deglutition Disorders”(MESH). Os cruzamentos acima também foram realizados com o termo livre “Mental Practice” substituindo o termo “Motor Imagery” (TL).

Os critérios de inclusão dos estudos encontrados pelas buscas nas bases de dados foram: ser artigos originais; abordar o uso da imagética motora na reabilitação da deglutição, da atividade da alimentação e/ou de componentes do sistema estomatognático relacionados a essa atividade, sem restrição de idioma e período. Foram excluídas revisões sistemáticas, bem como artigos que abordavam a tentativa de reabilitação de outras partes do corpo, sem focar na atividade da deglutição, da alimentação ou em componentes do sistema estomatognático.

Esta revisão seguiu a metodologia adotada pela Cochrane Brasil, não tendo sido adicionados filtros durante a busca de manuscritos, não havendo qualquer restrição de faixa etária, gênero ou ano de publicação. De acordo com os critérios seguidos pela Cochrane, uma revisão sistemática deve ter uma busca ampla na literatura com o objetivo de identificar o maior número possível de estudos relacionados à questão, reunindo-se dados semelhantes e avaliando-se criticamente a metodologia empregada, promovendo a prática baseada em evidências ²⁰.

Os artigos deveriam preencher os critérios de seleção, permitindo-se, por parte dos avaliadores, três respostas: sim, não e talvez. O artigo que obteve apenas respostas “sim” e/ou “talvez” de dois avaliadores foi incluído. Por outro lado, a publicação com resposta “não” por dois avaliadores excluiu o artigo da análise. Os resultados dos dois avaliadores foram comparados e, em caso de divergência quanto à seleção do artigo, foi solicitado que o artigo fosse avaliado por um terceiro avaliador (juiz).

A seleção dos artigos encontrados foi realizada em três etapas. Na primeira etapa, foi realizada a leitura dos títulos e excluídos aqueles que não se enquadravam a qualquer um dos critérios de seleção. Na segunda etapa, foi realizada a leitura dos resumos dos estudos e na terceira etapa, todos os estudos que não foram excluídos foram lidos na íntegra para seleção dos que seriam incluídos nesta revisão.

REVISÃO DA LITERATURA

Na base de dados MedLine, via PubMed, cruzando-se as palavras-chaves e termos livres, foram encontrados 387 artigos, dos quais 57 trabalhos foram excluídos por repetição. Já na base SCOPUS foram

encontrados 476 artigos (119 artigos repetidos). Na base de dados Science Direct encontrou-se 77 artigos, excluindo-se 13 por repetição.

Considerando os critérios de inclusão e de exclusão, 04 artigos foram selecionados para esta

revisão sistemática^{6,21-23}. O fluxograma, que mostra de forma detalhada este processo, segue o modelo do *Preferred Reporting Items for Systematic Reviews and Meta-Analyses (PRISMA)*²⁴ (Figura 1).

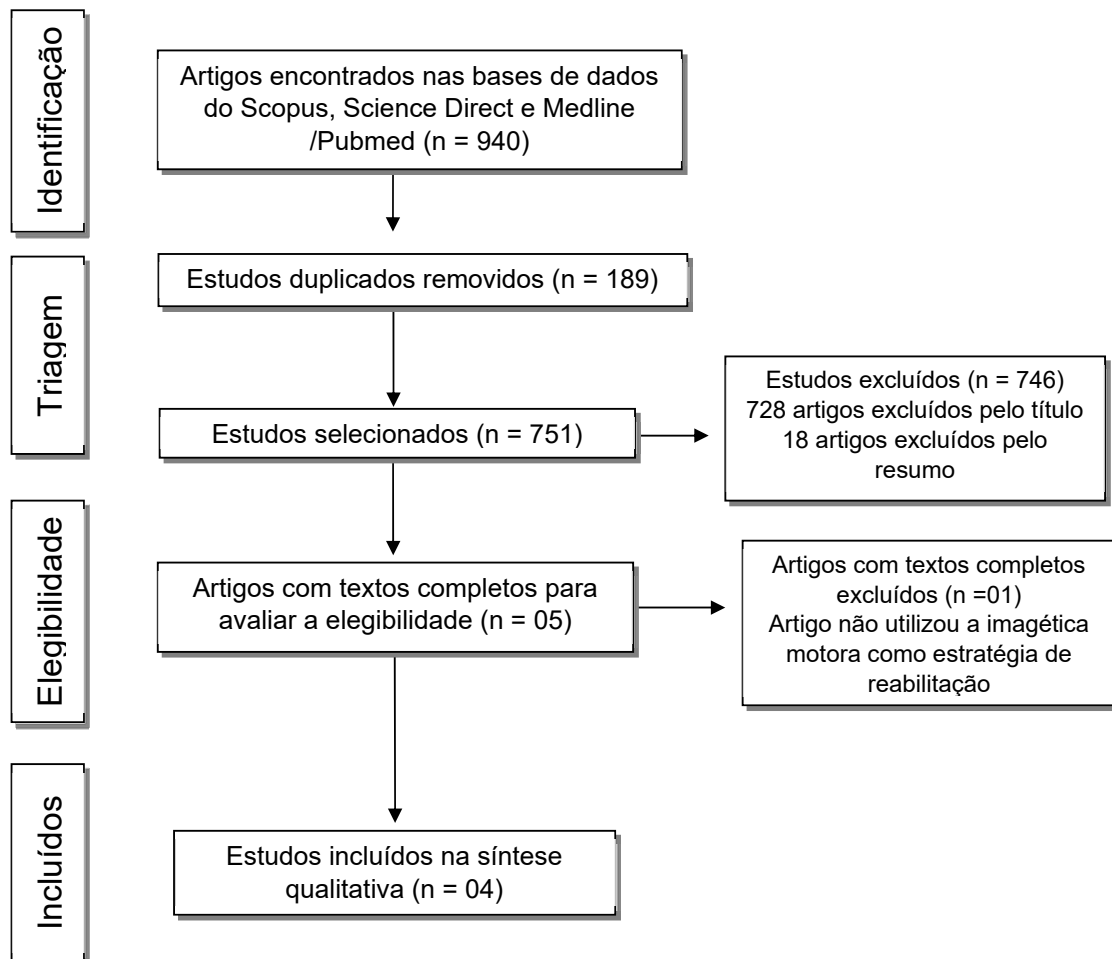


Figura 1. Fluxograma e critérios de seleção e inclusão dos artigos

Para melhor apresentação dos resultados optou-se por considerar as seguintes variáveis dos artigos selecionados: autor (ano); país (setor); objetivo; sujeitos; idade; critérios de inclusão; critérios de

exclusão; patologia (tempo, área e lado da lesão encefálica); avaliações funcionais; técnica (imageamento); estratégia (imagética motora); principais áreas cerebrais estudadas; e resultados (Figuras 2 e 3).

Autores (Ano)	País (Setor)	Objetivo	Sujeitos – P: H/M	Idade (média -desvio-padrão)	CrITÉrios de inclusão	CrITÉrios de exclusão	Patologia - Tempo, área e lado da lesão encefálica
Kober; Wood (2014)	Áustria e Holanda (Psicologia)	Investigar a hemodinâmica cerebral em resposta a EM e da IM durante a deglutição	14 indivíduos saudáveis: (7/7)	31,86 anos	Mão dominante direita; visão normal ou visão normal corrigida	Alterações: neurológicas, psiquiátricas, respiratória ou distúrbios de deglutição	Não apresenta
Yang et al., (2014)	Singapura (Reabilitação)	Investigar a detecção da IM da deglutição e a IM da protrusão da língua, a fim de encontrar proposta para a reabilitação da disfagia pós-AVE	Grupo 1 – 10 (8/2) indivíduos saudáveis Grupo 2 – 01 homem com disfagia por AVE crônico	Grupo 1 – 35,9 ± 7,7 anos Grupo 2 – 56 anos	Grupo 1 – Indivíduos saudáveis; Grupo 2 – Paciente com disfagia pós AVE	Indivíduos saudáveis: distúrbios respiratória, de deglutição e neurológica; problemas de alimentação e nutrição	AVE - 01 ano de lesão hemorrágica de tronco (ponte à direita e mesencéfalo)
Kober et al., (2015b)	Austria (Psicologia)	Avaliar os efeitos da NIRS baseada no treinamento de neurofeedback sobre os padrões de ativação cortical subjacentes a função de deglutição	20 indivíduos saudáveis (10/10)	Grupo 1 (oxy-Hb): 23,8 ± 0,47 anos Grupo 2 (desoxy-Hb): 25,7 ± 1,20 anos	Apresentar velocidade de deglutição normal > 10 mL/s; visão normal ou visão normal corrigida	Alterações: neurológicas, psiquiátricas, respiratória ou distúrbios de deglutição	Não apresenta
Kober et al., (2015a)	Austria (Psicologia)	Examinar as mudanças hemodinâmicas cerebrais em resposta a EM e IM da deglutição em ptes com disfagia comparados com indivíduos saudáveis	Grupo AVE: 04 (1/3); Grupo controle: 02 indivíduos saudáveis (1/1)	Grupo AVE: 75 ± 5,29 anos Grupo controle: homem com 67 anos e mulher com 64 anos	Grupo AVE: Ptes neurológicos com grave alteração na deglutição; lesão em qualquer lado do cérebro; déficit motor; tempo de lesão de pelo menos 4 semanas; Boa visão e audição; entendimento e habilidade para dar informações; presença de suporte familiar. Grupo controle – Não apresentar problemas de deglutição	Grupo AVE - Outras distúrbios neurológicos concomitantes; demência (MEEM <24); compreensão e comunicação insuficientes; distúrbios psiquiátricos; heminegligência	AVE: lesões de tronco (71 dias); Medula oblonga direita (114 dias); artéria cerebral média direita (254 dias e 71 dias)

Legenda: EM: Execução Mortora; IM: Imagética Motora; NIRS: Near-Infrared Spectroscopy Study; AVE:Acidente Vascular Encefálico; Oxy-Hb: Oxiemoglobina; Desoxy-Hb: Desoxiemoglobina;Ptes: Pacientes; MEEM: Mine-Exame do Estado Mental; P:população de estudo; H: Homens; M: Mulheres; mL/s: Mililitro por segundo.

Figura 2. Quadro com caracterização dos estudos que realizaram a imagética motora da atividade da deglutição

Autores (Ano)	Avaliações funcionais	Técnica / imagem	Estratégia imagética motora	Áreas cerebrais estudadas	Resultados
Kober; Wood (2014)	Uso da EMG nos músculos supra-hioides durante da IM, EM e repouso	NIRS	IM/EM deglutição: Uso de água; Uso de tubo flexível (3mm de diâmetros contido numa garrafa de 1L de água). EM de 15s; IM de 15s; Repouso de 28s a 32s. Na tela de um computador indicação da ação ou repouso.	Áreas de Brodmann;	Topografia: Mudança de oxy-Hb e desoxy-H durante IM e EM. Sinal no giro frontal inferior, incluindo a área de Broca; Oxy-Hb maior durante o repouso do que durante a EM; - Oxy-Hb aumentou durante a EM e diminuiu durante a IM; Desoxy-Hb com concentração maior nas tarefas do que no repouso; Desoxy-Hb demonstra correlação positiva entre IM e EM, principalmente na estratégia cinestésica da IM; Pré-motor; Área motora suplementar e área subcentral foram envolvidas na IM e EM; Supõe o envolvimento da ínsula durante a deglutição, não captado pelo NIRS;
Yang et al., (2014)	EMG dos músculos submentonianos e infrahioides	EEG	03 sessões experimentais, cada uma com duas etapas para indivíduos saudáveis: Sessões 1 e 2 com a IM da deglutição e repouso; Sessão 3 com IM da língua e repouso; 02 sessões experimentais, cada uma com duas etapas para o paciente com AVE: Uma de IM da deglutição versus repouso e outra de IM de língua versus repouso IM da deglutição: Uso de Água, suco ou alimento (macarrão ou pílula grande); IM da língua: Protrusão da língua o mais distante possível e por várias vezes; Pista visual através de uma tela e auditiva sinalizando o início da tarefa a ser imaginada;	Não foi sinalizada nenhuma área específica	- Acurácia na classificação de 70,89% e 73,79% para IM da deglutição e da IM de língua respectivamente em indivíduos saudáveis; Validação cruzada em média de 66,40% e 70,24% para IM de deglutição e IM de língua para o pte com AVE; Forte correlação na classificação entre a IM da deglutição versus repouso; e IM língua versus repouso; é possível realizar a IM da deglutição para viabilizar a reabilitação da disfagia em pacientes pós-AVE;

Autores (Ano)	Avaliações funcionais	Técnica / imagem	Estratégia imagética motora	Áreas cerebrais estudadas	Resultados
Kober et al., (2015b)	MIQ-R	NIRS	Teste de deglutição com 100mL de água em temperatura ambiente; Mensuração do tempo de deglutição; Realizadas 07 sessões com NF de três a cinco vezes por semana durante 20 min; Mudanças de concentrações no NIRS foram mostradas através da movimentação de um ponto branco verticalmente na tela de feedback a depender do nível de oxy- ou desoxy-Hb; Listas verdes ou cinzas moviam-se na horizontal em velocidade constante; Quando o ponto branco passava pela parte cinza os voluntários eram instruídos a relaxar; Quando o ponto atingia a área verde, eram instruídos a imaginar a deglutição; Antes e depois do NF avaliação com NIRS; EM: deglutir água com pequenos goles utilizando um tubo flexível de 3mm de diâmetro imerso numa garrafa de 1L (Durante os primeiros 15s ingeriram de 5 a 6 goles); Na IM os voluntários imaginaram deglutir de 5 a 6 goles de água tal como a EM;	Giro frontal inferior bilateralmente	Os participantes tiveram um aumento nos níveis de oxy- ou desoxy-Hb relativa a áreas motoras durante a IM da deglutição. Os participantes que treinaram a modulação da desoxy-Hb obtiveram aumento do nível de desoxy-Hb no giro frontal inferior durante o treino de NF; A modulação voluntária de desoxy-Hb teve pronunciada ativação cortical durante a IM e EM da deglutição na avaliação posterior; No grupo de oxy-Hb não houve mudanças corticais comparando as avaliações pré- e pós- NF
Kober et al., (2015a)	The Bogenhauser Dysphagia Score - BODS	NIRS	10 sessões de IM da deglutição e 10 sessões de EM da deglutição em ordem randomizada; EM da deglutição: Instruídos a deglutir a própria saliva de duas a três vezes; Na IM são instruídos a imaginar a deglutição; Cada tarefa durou 15s; Entre cada uma das sessões, houve um momento de repouso sinalizados pelo computador com duração entre 28s e 32s.	Giro frontal inferior bilateralmente; Áreas de Brodmann	Houve mudanças na hemodinâmica cerebral na associação entre IM e EM durante a deglutição de pacientes disfágicos. Em comparação com indivíduos saudáveis, houve maior mudanças na hemodinâmica no giro frontal inferior durante a EM e IM de pacientes

Legenda: EMG: Eletromiografia de superfície; IM: Imagética motora; EM: Execução motora; NIRS: Near-Infrared Spectroscopy Study; mm: milímetros; L: Litro; s: segundos; Oxy-Hb: Oxihemoglobina; Desoxy-Hb: Desoxihemoglobina; EEG: Eletroencefalograma; AVE: Acidente Vascular Encefálico; Pcte/Pctes: Paciente(s); mL: mililitro; NF: Neurofeedback; min: minutos; MIQ-R: Questionário de Imaginação Motora na versão revisada;

Figura 3. Quadro com detalhamento das avaliações funcionais, das técnicas de neuroimagem, da imagética motora e das áreas cerebrais estudadas nos artigos selecionados

Na busca de dados na literatura, os estudos eleitos propuseram pesquisar a imagética motora da deglutição através de metodologias distintas, não sendo possível o agrupamento de dados por meio de análise estatística. Diante dessa heterogeneidade, o resultado deste estudo será em forma de revisão sistemática sem metanálise.

O uso da imagética motora na reabilitação da deglutição suscita ser uma proposta recente, já que os quatro artigos selecionados estão entre os anos de 2014 e 2015^{6,21-23}. A literatura aponta claramente a eficácia do uso da IM como adjuvante na reabilitação motora do membro superior em indivíduos com alguma disfunção neurológica²⁵⁻²⁷. Porém é incipiente o número de artigos que sugerem correlacionar essa técnica com movimentos de língua e, ainda assim, tais pesquisas não focam na reabilitação da deglutição^{28,29}.

Os países onde foram publicadas as pesquisas em questão são distintos, no entanto estudiosos

da Áustria e Holanda dão sinais de que estão envolvidos em pesquisa longitudinais, aperfeiçoando a temática²¹⁻²³. Em 2014²¹ esses pesquisadores abordaram o uso da IM através de técnica de neuroimagem, verificando mudanças na hemodinâmica cerebral. Em 2015²³, esse mesmo grupo aprofunda a metodologia com estratégias de neurofeedback, com treinamento da modulação dos níveis de oxigênio cerebral durante a IM da deglutição. Já autores de Singapura⁶ propuseram investigar a detecção da IM da deglutição como proposta de reabilitação através da IM dos movimentos de língua (protrusão).

De certo é presumível que em países sul-americanos, como o Brasil, em que a reabilitação da disfagia já é consolidada^{30,31}, possivelmente ainda não foi despertada a intenção de introduzir a abordagem da IM na prática clínica para o tratamento das alterações da deglutição. Talvez o número limitado de estudos

seja uma barreira para a expansão dessa técnica nos países latinos.

Acredita-se que o entendimento da proposta terapêutica da IM pelo profissional de fonoaudiologia potencializaria novas perspectivas na reabilitação da disfagia, considerando que o envolvimento de complexas funções cerebrais e do conhecimento do campo da deglutição requer uma ação interdisciplinar. Isso é outro ponto a ser refletido quando se observa os departamentos em que os quatro estudos dessa revisão foram subordinados (reabilitação e psicologia).

Tal questão também se ancora na complexidade dos caminhos metodológicos traçados em cada manuscrito, diferentes desde a seleção da amostra à escolha dos instrumentos e etapas de execução da IM.

Na amostragem, o número de participantes nos estudos variou de 6 a 20 sujeitos, compostos majoritariamente por indivíduos saudáveis e com idade de até 35 anos. Supõe-se que por ser uma técnica recente na reabilitação da deglutição, houve o interesse de estudar inicialmente uma população saudável, na tentativa de melhor entendimento dessa proposta terapêutica.

Dois estudos envolveram disfunção neurológica^{6,21}, caracterizada por 05 indivíduos com AVE, subdivididos em lesão de tronco encefálico (03 – 60%) e lesões na artéria cerebral média (02 – 40%). O tempo após o evento foi descrito com variação de 71 a 254 dias no estudo série de casos²², e, então, considerando-se uma amostra ainda na fase subaguda da doença. Já no manuscrito com um único caso de AVE⁶, o paciente apresentava lesão crônica há um ano.

Lesões na região do tronco encefálico comumente trazem alterações na deglutição, bem como a interrupção do fluxo sanguíneo na artéria cerebral média pode acarretar em diversas alterações sensorio motoras, afetando face e a movimentação dos membros superiores e inferiores no lado contralateral a lesão encefálica³². Em ambos os estudos o foco permeou investigar o comportamento cerebral de pessoas com disfagia durante a IM e EM da deglutição, comparando-os aos indivíduos sem disfunções neurológicas.

Na elegibilidade, para os indivíduos saudáveis foram descartadas quaisquer alterações neurológicas e psiquiátricas, bem como déficit sensorial ou motor. Além disso, não seria possível admissão de pessoas com desordens na deglutição^{6,21-23}. Já no grupo de participantes com AVE, houve a exigência da disfagia^{6,22}, no entanto sem outras desordens neurológicas

e psiquiátricas, com capacidade preservada para compreensão e comunicação²².

Para verificar a função da deglutição, apenas um artigo utilizou a avaliação padronizada Bogenhausen Dysphagia Score (BODS)²² para determinar o grau de disfagia dos 04 participantes com sequela de AVE, classificando-os em leve (escore 4), moderado (escore 5-6), moderado-severo (escore 9) e grave (escore 11).

O BODS consiste numa avaliação alemã utilizada por terapeutas da fala na Europa, que avalia a capacidade de deglutir saliva e de ingestão de alimentos³³. A estratificação da população em grau de comprometimento da disfagia, além de se identificar a variabilidade da amostra, suscita preocupação do pesquisador na análise de riscos, remetendo a escolha de estratégias seguras de intervenção para trabalhar a reabilitação da deglutição. Na pesquisa em questão a água não foi utilizada.

A Eletromiografia de superfície (EMG) dos músculos supra-hioides foi utilizada em dois manuscritos durante a IM da deglutição, trazendo dados quantitativos sobre a atividade elétrica dessas musculaturas^{6,21}. Essas informações foram utilizadas como um controle do movimento ativo (motor) durante a IM na fase oral da deglutição.

Na análise dos músculos supra-hioides²¹, os pesquisadores identificaram que a atividade elétrica dessa musculatura aumentou durante a execução do movimento em comparação com a IM e o repouso. Houve ainda um aumento numérico (não estatisticamente significativo) na atividade elétrica durante IM quando comparado ao repouso. Em discussão, cita a hipótese de que a redução da magnitude do sinal elétrico durante a IM tenha raiz na inibição cortical do movimento (comando motor) durante a IM.

Estudos mostram similaridade na ativação de áreas cerebrais durante EM e IM, destacando o Motor Primário (M1), Área motora Suplementar (SMA), Pré-Motor e córtex somatosensorial no lobo parietal^{15,16}. No entanto, a supressão exercida pelo SMA ao M1 durante IM também vem sendo relatada em outros estudos^{15,17}. Acredita-se que esse efeito inibitório seja um mecanismo fisiológico para impedir que haja o movimento durante a IM.

Para saber se a população de estudo compreendia a técnica da imagética motora, um único artigo utilizou o Questionário de Imaginação Motora na versão revisada - MIQ-R²³. Esse questionário é o mais utilizado para verificar, através de escores, a capacidade de imaginar um movimento por meio de uma estratégia visual ou

cinestésica, envolvendo movimentos da perna, braço e de todo o corpo ³⁴.

A técnica de neuroimagem mais utilizada foi o *Near-Infrared Spectroscopy* – NIRS (03 – 75%) ²¹⁻²³ pelo grupo de pesquisadores da Áustria e Holanda. A espectroscopia por infravermelho (NIRS) é uma das principais técnicas utilizadas para observar a oxigenação tecidual, mais especificamente o fluxo da oxiemoglobina (Oxy-Hb) e desoxiemoglobina (Desoxy-Hb) em regiões musculares e cerebrais ³⁵. A mudança de oxigenação sanguínea em resposta a um estímulo reflete num maior nível de ativação cerebral, ou seja, na área em que ocorre maior ativação cortical há alteração no fluxo e volume sanguíneo, podendo ser monitorado, através do NIRS, as concentrações de oxi- e desoxiemoglobina. Nesta revisão, esses autores propuseram verificar essa mudança da hemodinâmica cerebral nas áreas de Brodmann, focando no giro frontal inferior, durante a execução e imaginação dos movimentos deglutitórios.

Com indivíduos saudáveis ²¹, os resultados do NIRS corroboram outros estudos de neuroimagem sobre a ativação de áreas pré-motoras e SMA durante a EM e IM ^{15,17}. Houve aumento da oxy-Hb durante a EM (deglutir água) e a Desoxy-Hb teve maior concentração durante as tarefas do que no repouso. Durante a execução motora já seria esperado um aumento do fluxo de oxy-Hb e o mecanismo inibitório durante a IM, discutido acima, pode ser uma hipótese para essas mudanças hemodinâmicas. Em contrapartida, não foi possível diante desses resultados fazer inferências para a população com alterações neurológicas e nem propor formas de tratamento.

A modulação do fluxo de oxigênio foi objetivada através do uso do NIRS e neurofeedback ²³. Os participantes foram divididos em dois grupos (oxy- e desoxy-Hb) e instruídos a observar um ponto branco numa tela de computador com listras de cores verde e cinza. O voluntário deveria imaginar deglutir água a depender da cor da listra em que o ponto branco se posicionasse.

Para o treino de neurofeedback, diferentes valores de oxy- ou desoxy-Hb (respectivamente em cada grupo) foram alcançados no giro frontal inferior, sendo representados por mudanças na orientação vertical do ponto branco na tela. Os resultados apontaram que os níveis de oxy- e desoxy-Hb aumentam tanto durante a IM e EM. No grupo de indivíduos que treinaram a modulação da desoxy-Hb, obtiveram um aumento no nível de desoxy-Hb no giro frontal inferior. Esse estudo

propôs intervenção e a possibilidade de reorganização cortical, embora tenha sido realizado com indivíduos saudáveis.

Em 2013, um estudo piloto utilizou o NIRS com a proposta de neurofeedback na imagética motora de pacientes pós-AVE, corroborando ser possível a reorganização cortical em pacientes neurológicos, com potencialização da recuperação funcional durante reabilitação. No entanto, neste estudo os movimentos imaginados foram restritos ao membro superior, não tendo sido ainda analisada a função da deglutição ³⁶.

Já o estudo com NIRS em pacientes neurológicos ²² mostrou a ocorrência de mudanças hemodinâmicas na IM e EM da deglutição em pacientes com disfagia e de forma mais pronunciada, no giro frontal inferior, reforçando a possibilidade de reabilitar essa função através da IM. No giro frontal inferior está localizada a área de Broca, grande responsável pela linguagem, e também está situado o controle dos movimentos sensório motores orofaciais não relacionados à fala, havendo ativação durante a deglutição ³⁷.

Os autores de Singapura ⁶ corroboram a ideia de reabilitar disfagia através da IM da deglutição. Nesse estudo com eletroencefalograma (EEG), a IM dos movimentos de língua foi utilizada como modelo para detecção da IM da deglutição. O estudo propôs que as áreas cerebrais responsáveis pela deglutição são ativadas durante o movimento de elevação da língua e cita o córtex cingulado e a área motora suplementar.

A literatura aponta que a extensão e distribuição de ativações cerebrais podem diferir na IM e EM, no entanto tanto na IM quanto na execução de atividades, as redes neurais que envolvem áreas motoras centrais são ativadas. Essas áreas participam do planejamento, iniciação e execução de comandos motores ³⁸. A área motora suplementar juntamente com o córtex pré motor mandam impulsos neuronais ao córtex motor primário e são constantemente ativados durante a IM e EM. Além disso, na sincronização e coordenação de movimentos da deglutição, já é evidente na literatura a associação das áreas corticais como ínsula e córtex pré motor ⁵.

Em consonância, estudo sobre a ativação cerebral e conexões que ocorrem durante a imagética motora, aponta que o córtex primário motor, área motora suplementar e o córtex pré-frontal desempenham papel crucial durante a IM e a EM. A interação entre áreas cerebrais e rede de conectividade efetiva mostra a importância da relação de tratamentos como a

prática mental e terapias físicas durante a reabilitação motora ³⁹.

Na ocorrência de afecções neurológicas, a IM associada a EM fortalece a ocorrência de conexões na área motora cortical no lado cerebral afetado e reorganiza a conectividade da rede neural do hemisfério cerebral contralateral a lesão ⁴⁰, tratando-se de uma estratégia efetiva na reabilitação da disfagia, já que a representação cortical da deglutição normal é bilateral ¹⁹.

No estudo em questão ⁶, sugere-se que na prática clínica, a IM da deglutição ou da língua podem ser utilizadas na reabilitação da deglutição em situações comuns, tais como deglutições fracas, a exemplo em pacientes com disfagia pós-Acidente Vascular Encefálico, bem como naqueles indivíduos que tem atraso em iniciar a deglutição, reduzindo o tempo de latência no início da fase faríngea e precavendo situações relacionadas a escape e a aspiração.

No entanto, sinaliza a dificuldade de realizar a IM da deglutição diante da complexidade do movimento que envolve processamento sensorial, coordenação dos movimentos de mastigação, respiração e atenção. Tal como o estudo realizado com NIRS, necessita de um número maior de participantes para suscitar inferência para a população geral e viabilizar a incorporação da técnica de forma adjuvante na reabilitação convencional da deglutição ²².

CONCLUSÃO

Os estudos sugerem que a imagética motora pode ser capaz de ocasionar alguma resposta cerebral na área motora do cérebro, sugerindo que a mentalização das ações relacionadas à deglutição possa ser eficaz para melhorar o desempenho motor dessa função e consequentemente repercutindo também na atividade da alimentação. No entanto, ainda são necessários novos estudos com um maior número de participantes que possibilite introduzir essa técnica na intervenção clínica dos profissionais envolvidos na reabilitação da deglutição.

REFERÊNCIAS

1. Matsuo K, Palmer JB. Anatomy and physiology of feeding and swallowing – normal and abnormal. *Phys Med Rehabil Clin N Am*. 2008;19(4):691-707. Doi: 10.1016/j.pmr.2008.06.001.
2. Yamada EK, Siqueira KO, Xerez D, Koch HA, Costa MMB. A influência das fases oral e faríngea na dinâmica da deglutição. *Arq Gastroenterol*. 2004;41(1):19-23.
3. Ramsey DJC, Smithard DG. Assessment and management of dysphagia. *Hosp Med*. 2004;65(5):274-9.
4. Barritt AW, Smithard DG. Role of cerebral cortex plasticity in the recovery of swallowing function following dysphagic stroke. *Dysphagia*. 2009;24(1):83-90.
5. Sessle BJ, Yao D, Nishiura H, Yoshino K, Lee JC, Martin RE et al. Properties and plasticity of the primate somatosensory and motor cortex related to orofacial sensorimotor function. *Clin Exp Pharmacol Physiol*. 2005;32(1-2):109-14.
6. Yang H, Guan C, Chua KSG, Chok SS, Wang CC, Soon PK et al. Detection of motor imagery of swallow EEG signals based on the dual-tree complex wavelet transform and adaptive model selection. *J. Neural Eng*. 2014;11(3):1-13.
7. Duncan PW, Zorowitz R, Bates B, Choi JY, Glasberg JJ, Graham GD et al. Management of adult stroke rehabilitation care: a clinical practice guideline. *Stroke*. 2005;36(9):100-43.
8. Kleim JA, Jones A. Principles of experience-dependent neural plasticity: implications for rehabilitation after brain damage. *J Speech Lang Hear Res*. 2008;51(1):S225-39.
9. Sharma N, Pomeroy VM, Baron JC. Motor imagery: a backdoor to the motor system after stroke? *Stroke*. 2006;37(7):1941-52.
10. Jackson PL, Doyon J, Richards CL, Malouin F. The efficacy of combined physical and mental practice in the learning of a foot-sequence task after stroke: a case report. *Neurorehabilitation Neural Repair*. 2004;18(2):106-11.
11. Schuster C, Butler J, Andrews B, Kischka U, Ettlin T. Comparison of embedded and added motor imagery training in patients after stroke: study protocol of a randomised controlled pilot trial using a mixed methods approach. *Trials*. 2009;10(1):97.
12. Jackson PL, Lafleur MF, Malouin F, Richards C, Doyon J. Potential role of mental practice using motor imagery in neurologic rehabilitation. *Arch Phys Med Rehabil*. 2001;82(8):1133-41.
13. Liu K, Chan C, Lee TM, Hui-chan CW. Mental imagery for promoting relearning for people after stroke: a randomized controlled trial. *Arch Phys Med Rehabil*. 2004;85(9):1403-8.
14. Machado A. *Neuroanatomia Funcional*. Editora Atheneu, 2a ed. 2006.

15. Gao Q, Duan X, Chen H. Evaluation of effective connectivity of motor areas during motor imagery and execution using conditional Granger causality. *Neuroimage*. 2011;54(2):1280-8.
16. Guillot A, Collet C. Contribution from neurophysiological and psychological methods to the study of motor imagery. *Brain Res Rev*. 2005;50(2):387-97.
17. Kasess CH, Windischberger C, Cunnington R, Lanzenberger R, Pezawas L, Moser E. The suppressive influence of SMA on M1 in motor imagery revealed by fMRI and dynamic causal modeling. *Neuroimage*. 2008;40(2):828-37.
18. Brown CE, Li P, Boyd JD, Delaney KR, Murphy TH. Extensive turnover of dendritic spines and vascular remodeling in cortical tissues recovering from stroke. *J Neurosci*. 2007;27(15):4101-9.
19. Hamdy S, Aziz Q, Rothwell JC. The cortical topography of human swallowing musculature in health and disease. *Nat Med*. 1996;2(11):1217-24.
20. Ataliah AN, Castro AA. Revisão Sistemática da literatura e Metanálise. In: Ataliah AN, Castro AA (orgs). *Medicina baseada em evidências: fundamentos da pesquisa clínica*. São Paulo: Lemos Editorial; 1998. p.20-8.
21. Kober SE, Wood G. Changes in hemodynamic signals accompanying motor imagery and motor execution of swallowing: A near-infrared spectroscopy study. *Neuroimage*. 2014;93(1):1-10.
22. Kober SE, Bauernfeind G, Woller C, Sampl M, Grieshofer P, Neuper C et al. Hemodynamic signal changes accompanying execution and imagery of swallowing in patients with dysphagia: a multiple single-case near-infrared spectroscopy study. *Front. Neurol*. 2015;6:151. doi: 10.3389/fneur.2015.00151
23. Kober SE, Gressenberger B, Kurzmann J, Neuper C, Wood G. Voluntary modulation of hemodynamic responses in swallowing related motor areas: A near-infrared spectroscopy-based neurofeedback study. *Plos One*. 2015;10(11):e0143314. doi:10.1371/journal.pone.0143314.
24. Moher D, Liberati A, Tetzlaff J, Altman DG. The PRISMA Group. Preferred reporting items for systematic reviews and meta-analyses: The PRISMA Statement. Disponível em: www.prisma-statement.org. Acesso em: 20 de maio de 2016.
25. Braun SM, Haastregt LCV, Beurskens AJ, Gielen AI, Wade DT, Schols JM. Feasibility of a mental practice intervention in stroke patients in nursing homes; a process evaluation. *Neurology*. 2010;10(1):1-9.
26. Bastos AF, Carrapatoso BC, Orsini M, Leite MAA, Silva JG, Souza GGL. Functional recovery of upper limb post-stroke: mental practice with motor and non-motor imagery. *Am Medic J*. 2012;3(1):50-5.
27. Page SJ, Dunning K, Hermann V, Leonard A, Levine P. Longer versus shorter mental practice sessions for affected upper extremity movement after stroke: a randomized controlled trial. *Clin Rehabil*. 2011;25(7):627-37.
28. Morash V, Bai O, Furlani S, Lin P, Hallett M. Classifying EEG signals preceding right hand, left hand, tongue and right foot movements and motor imageries. *Clin Neurophysiol*. 2008;119(11):2570-8.
29. Pfurtscheller G, Brunner C, Schlogl A, Silva FHL. Mu rhythm (de)synchronization and EEG single-trial classification of different motor imagery tasks. *NeuroImage*. 2006;31(1):153-9.
30. Itaquy RB, Favero SR, Ribeiro MDE C, Barea LM, Almeida ST, Mancopes R. Dysphagia and cerebrovascular accident: relationship between severity degree and level of neurological impairment. *J Soc Bras Fonoaudiol*. 2011;23(4):385-9.
31. Steimbergtu C, Frazão YS, Furmm AM. Disfagia no Brasil : a construção de uma pratica. *Rev. CEFAC* 2003;5(2):117-25.
32. Lundy-Ekman L. *Neurociência: Fundamentos para reabilitação*. Editora Elsevier. 3a ed. 2008.
33. Schiele JT, Penner H, Schneider H, Quinzler R, Reich G, Wezler N et al. Swallowing tablets and capsules increases the risk of penetration and aspiration in patients with stroke-induced dysphagia. *Dysphagia*. 2015;30(5):571-82. <http://dx.doi.org/10.1007/s00455-015-9639-9>
34. Gregg M, Hall C, Butler A. The MIQ-RS: A suitable option for examining movement imagery ability. *Evid Based Complement Alternat Med*. 2010;7(2):249-57.
35. Lima A, Bakker J. Espectroscopia no infravermelho próximo para a monitorização da perfusão tecidual. *Rev Bras Ter Intensiva*. 2011;23(3):341-51.
36. Mihara M, Hattori N, Hatakenaka M, Yagura H, Kawano T, Hino T. Near-infrared spectroscopy-mediated neurofeedback enhances efficacy of motor imagery-based training in poststroke victims a pilot study. *Stroke*. 2013;44(4):1091-8.
37. Hirsch J, Ruge MI, Kim KHS, Correa DD, Victor JD, Relkin NR et al. Integrated functional magnetic resonance imaging procedure for preoperative

- mapping of cortical areas associated with tactile, motor, language, and visual functions. *Neurosurgery*. 2000;47(3):711-22.
38. Bajaj S, Butler AJ, Drake D, Dhamala M. Oscillatory motor network activity during rest and movement: an fNIRS study. *Front. Syst. Neurosci*. 2014;8(13): 1-12. <http://dx.doi.org/10.3389/fnys.2014.0001324550793>.
39. Bajaj S, Butler AJ, Drake D, Dhamala M. Brain effective connectivity during motor-imagery and execution following stroke and rehabilitation. *Neuroimage*. 2015; 8(1):572-82.
40. Ertekin C, Aydogdu I, Yüceyar N, Tarlaci S, Kiylioglu N, Pehlivan M et al. Electrodiagnostic methods for neurogenic dysphagia. *Electroencephalogr Clin Neurophysiol*. 1998;109(4):331-40.