

Múltiples pápulas en el escroto

Multiples papules on the scrotum

Alfonso Notario Sánchez^a, María Gutiérrez Mateo^b y Noelia Caballero Encinar^a

^a Especialista en Medicina Familiar y Comunitaria. Centro de Salud Getafe Norte. Getafe. Madrid (España)

^b Residente de 2.º año de Medicina Familiar y Comunitaria. Centro de Salud Getafe Norte. Getafe. Madrid (España)

CORREO ELECTRÓNICO:

Alfonso Notario Sánchez.
 alfonso.notario@salud.madrid.org

Recibido el 17 de agosto de 2023.
 Aceptado para su publicación el 27 de noviembre de 2023

RESUMEN

Los angioqueratomas de Fordyce son lesiones benignas que aparecen principalmente en el escroto, aunque también pueden verse en otras localizaciones, como los labios mayores o el pene. Son dilataciones de los vasos sanguíneos de la dermis papilar que están en contacto íntimo con la epidermis, con hiperqueratosis e hiperplasia epidérmica. Se desconoce la etiología. Si existen dudas sobre su diagnóstico, la biopsia es la prueba de referencia. No requiere ningún tratamiento, salvo por motivos estéticos. Presentamos el caso de un hombre que presenta lesiones oscuras localizadas en el escroto de meses de evolución.

Palabras clave: angioqueratoma, escroto, terapia por láser.

ABSTRACT

Fordyce angiokeratomas are benign lesions that appear mainly on the scrotum. Although they can also appear in other locations such as the labia majora or the penis' body. They are blood vessel dilations of the papillary dermis in intimate contact with the epidermis, with hyperkeratosis and epidermal hyperplasia. The aetiology is not clear. If there are doubts about the diagnosis, the biopsy is the gold standard. No treatment is required except for aesthetic purposes.

Keywords: angiokeratoma, laser therapy, scrotum.

INTRODUCCIÓN

El angioqueratoma de Fordyce fue descrito por primera vez en 1896 por John Addison Fordyce¹. Es una entidad que parece estar relacionada con la edad: a mayor edad, mayor incidencia¹.

La etiología de estas lesiones no está todavía aclarada¹. Se han documentado casos asociados a radioterapia, sobre todo en lesiones vulvares y tras penectomía por un carcinoma de pene².

La prevalencia varía según la edad de las personas, siendo del 0,6% en hombres jóvenes de 16-20 años y del 16% en hombres mayores de 70 años³.

CASO CLÍNICO

Hombre de 36 años que acude a la consulta de Atención Primaria para valoración de lesiones oscuras que le han aparecido en el escroto, de forma bilateral, de 6 meses de evolución, no pruriginosas y en alguna ocasión friables al rasurarse. No han crecido en tamaño. No recuerda traumatismos previos. No presenta síndrome constitucional. No hay antecedentes de interés.

Proceso diagnóstico

En la exploración física se objetivan múltiples pápulas eritemato-violáceas, de bordes regulares y bien delimitados, de tacto rasposo y no dolorosas. Utilizando la dermatoscopia, se objetivan lesio-



El contenido de la Revista Clínica de Medicina de Familia está sujeto a las condiciones de la licencia de Creative Commons Reconocimiento-NoComercial-SinObraDerivada 4.0

nes parecidas a los angiomas, pero existen distintas tonalidades (algunas más violáceas y otras más rojizas). Estas pápulas siguen el vaso sanguíneo y no aparecen en otras zonas sin vascularización. Las regiones de tacto más rasposo corresponden a zonas con hiperqueratosis.

Con estos hallazgos, nos planteamos diferentes diagnósticos diferenciales:

- Angioqueratoma *corporis diffusum*: atendiendo a la localización única en una región corporal, no consideramos como probable este diagnóstico.
- Sarcoma de Kaposi: las lesiones típicas son máculas violáceo-rosadas o rojas que pueden unirse formando nódulos o placas. El paciente niega relaciones sexuales de riesgo y las lesiones son pápulas aisladas, por lo que también rechazamos este diagnóstico.
- Melanoma: se considera poco probable esta opción, ya que las lesiones no tienen retículo ni asimetría en bordes o coloración intralesionales.
- Angioqueratomas de Fordyce: las lesiones son compatibles y la localización también, pero quedan dudas.

Se deriva al servicio de dermatología de referencia, donde el paciente es diagnosticado de angioqueratomas de Fordyce.

Tratamiento

Tras la correspondiente explicación y de forma consensuada con el paciente, no se indica tratamiento, ya que se trata de una enfermedad benigna.

DISCUSIÓN

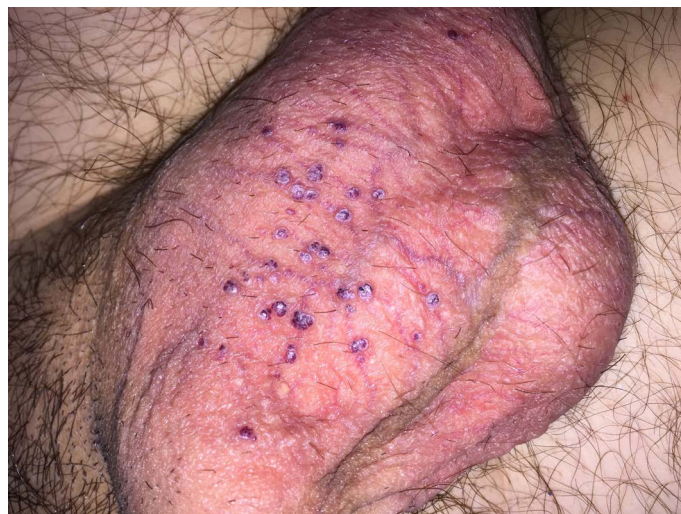Clínicamente, se objetivan pápulas eritemato-violáceas o negro azuladas, de 0,1-0,4 cm de diámetro², de superficie escamosa, localizadas en el escroto (figuras 1 y 2), labios mayores o el cuerpo del pene^{1,4-6}. Generalmente, suelen ser asintomáticas, pero podrían sangrar en caso de traumatismos o durante el acto sexual⁴.

El diagnóstico suele ser clínico, sin que se necesite utilizar biopsias o pruebas complementarias. En el caso de que queden dudas diagnósticas, aunque la dermatoscopia puede ayudar, la biopsia de las lesiones es la prueba de referencia para establecer el diagnóstico¹.

El diagnóstico diferencial incluye: angioqueratoma *corporis diffusum*, melanoma maligno, *nevus* nevomelanocítico, tumores del tracto urinario y lesiones pigmentadas^{1,2,4,6,7}.

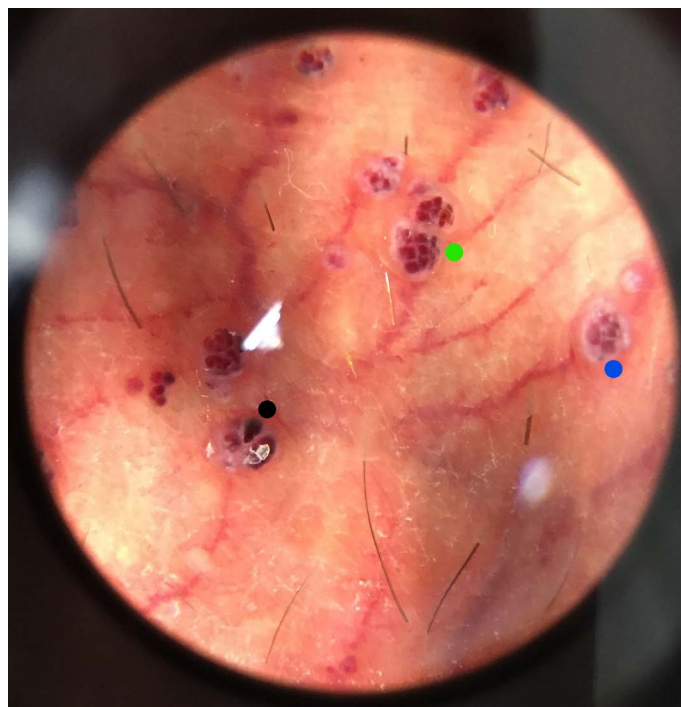
Con respecto al tratamiento, suele indicarse en personas que buscan fines estéticos¹. Las opciones terapéuticas son: escisión, electrocoagulación, crioterapia o terapia con láser^{1,5}, pudiendo utilizarse láser de Neodimio YAG o láser de colorante pulsado. Ambos láseres son efectivos y consiguen resultados con un número de sesiones variables, oscilando entre 1 y 7, y con un 16% de recidivas de

Figura 1. Aspecto clínico de las lesiones



Se objetivan múltiples pápulas de color rojo-violáceo que son dilataciones de los vasos sanguíneos localizados en la dermis superficial asociados a mínima hiperqueratosis de forma bilateral.

Figura 2. Vista dermatoscópica de angioqueratomas de Fordyce



Se aprecian lagunas oscuras (punto negro), lagunas rojas (punto verde) y velo blanquecino (punto azul), característicos de los angioqueratomas.

las lesiones entre los 6 y 12 meses tras el tratamiento. No se registraron efectos secundarios durante dichos tratamientos⁴⁻⁷.

CONCLUSIONES

Se trata de una enfermedad benigna que encontramos con una frecuencia variable en las consultas de Atención Primaria. Debemos conocerla para poder hacer un diagnóstico correcto y considerar la utilización del dermatoscopio en este tipo de procesos, pues constituye una herramienta que puede contribuir a la capacidad resolutoria del personal médico de Atención Primaria. Así, podremos ofre-

cer una adecuada información a las y los pacientes con angioqueratomas de Fordyce, pues es un proceso que pueden relacionar con enfermedades de transmisión sexual o con alguna patología oncológica.

AGRADECIMIENTOS

Queremos expresar nuestro agradecimiento al Servicio de Dermatología del Hospital Universitario Severo Ochoa (Leganés, Madrid).

BIBLIOGRAFÍA

1. Theocharis K, Ioannis G . Fordyce angiokeratoma. *Pan Afr Med J.* 2014; 19:376.
2. Jiménez F, Navarrete G, Champet AM. Angioqueratoma de Fordyce. *Rev Cent Dermatol Pascua.* 2008;17(3):92-5.
3. Hernández YAB, Collar TLR. Angioqueratoma de Fordyce panescrotal. *Rev Cubana Urol.* 2023;12(2):e907.
4. Ibrahim SM. Pulsed dye laser versus long pulsed Nd:YAG laser in the treatment of angiokeratoma of Fordyce: A randomized, comparative, observer-blinded study. *J Dermatolog Treat.* 2016;27(3):270-4.
5. Trickett R, Dowd H. Angiokeratoma of the scrotum: a case of scrotal bleeding. *Emerg Med J.* 2006 Oct;23(10):e57.
6. Zeng Y, Zhan K, Xie WL, Lin QZ. Angiokeratoma of Fordyce response to long pulsed Nd:YAG laser treatment. *Dermatol Ther.* 2016 Jan-Feb;29(1):48-51.
7. Malalasekera AP, Goddard JC, Terry TR. Angiokeratoma of Fordyce simulating recurrent penile cancer. *Urology.* 2007 Mar;69(3):576.e13-4.



Disponible en:

<https://www.redalyc.org/articulo.oa?id=169682855008>

Cómo citar el artículo

Número completo

Más información del artículo

Página de la revista en redalyc.org

Sistema de Información Científica Redalyc
Red de revistas científicas de Acceso Abierto diamante
Infraestructura abierta no comercial propiedad de la
academia

Alfonso Notario Sánchez, María Gutiérrez Mateo,
Noelia Caballero Encinar

Múltiples pápulas en el escroto
Multiples papules on the scrotum

Revista Clínica de Medicina de Familia

vol. 18, núm. 2, p. 215 - 217, 2025

Sociedad Española de Medicina de Familia y Comunitaria,

ISSN: 1699-695X

ISSN-E: 2386-8201

DOI: <https://doi.org/10.55783/rcmf.180208>