

# Leishmaniasis cutánea

## Cutaneous leishmaniasis

Irene Martínez Negro<sup>a</sup>, Dayana Yáñez Castellano<sup>a</sup> y Sara Ares Blanco<sup>b</sup>

<sup>a</sup> Residente de Medicina Familiar y Comunitaria. Centro de Salud Federica Montseny. Madrid (España)

<sup>b</sup> Especialista en Medicina Familiar y Comunitaria. Centro de Salud Federica Montseny. Madrid (España)

### CORREO ELECTRÓNICO:

Irene Martínez Negro.  
 imartinezn@salud.madrid.org

Recibido el 18 de julio de 2023.  
 Aceptado para su publicación el 22 de diciembre de 2023

### RESUMEN

Se presenta el caso de un hombre de 70 años con lesión cutánea en pierna de 1 mes de evolución. Tras tratamiento inicial con antibioterapia, no hay mejoría y en la ecografía se observa que persiste contenido hipoecoico sin restos de detritus. Dada la evolución tórpida, se hace una biopsia de la lesión y se diagnostica leishmaniasis cutánea.

La leishmaniasis es una enfermedad causada por protozoos del género *Leishmania*, endémica en España, donde el principal reservorio es el perro. Los síntomas de esta patología varían dependiendo de la virulencia del parásito y la respuesta inmune del huésped. Las técnicas diagnósticas más utilizadas son el examen microscópico de frotis con tinción de Giemsa para identificar amastigotes y el estudio histopatológico de muestras fijadas. El tratamiento de la leishmaniasis cutánea tiene como objetivo la curación clínica y se basa en la observación clínica, la terapia local o la terapia sistémica, dependiendo de la complicación de la enfermedad y del tipo de *Leishmania* causante. En las lesiones cutáneas de evolución tórpida, debe considerarse la *Leishmania* dentro del diagnóstico diferencial especialmente en la costa mediterránea del país.

**Palabras clave:** leishmaniasis, biopsia, antimonio de meglumina, enfermedades de la piel, enfermedades parasitarias.

### ABSTRACT

We report the case of a 70-year-old man with a leg skin lesion with clinical course for one month. Despite initial treatment with antibiotics, there was no improvement in the lesion, and ultrasound revealed chronic hypoechoic content without debris. Due to the torpid course, a biopsy of the lesion was performed, which led to a diagnosis of Cutaneous Leishmaniasis

Leishmaniasis is a disease caused by protozoa of the *Leishmania* genus. *Leishmania* is endemic in Spain, with dogs being the main reservoir. The disease symptoms vary according to the parasite's virulence and the host's immune response. The most commonly used diagnostic techniques include microscopic examination of stained smears to identify amastigotes, as well as histopathological analysis of fixed samples. The treatment of cutaneous leishmaniasis aims to attain clinical cure. This can involve clinical observation, local therapy or systemic therapy, according to disease severity. In cases of slow-evolving skin lesions, *Leishmania* should be considered in the differential diagnosis, especially in the country's Mediterranean coast.

**Keyword:** biopsy, leishmaniasis, meglumine antimoniate, parasitic diseases, skin diseases.

### INTRODUCCIÓN

Las leishmaniasis son enfermedades causadas por protozoos del género *Leishmania*, que son transmitidos por la picadura de las hembras de mosquitos del género *Phlebotomus*<sup>1</sup>. Generalmente, los mamíferos son el reservorio de estos parásitos. En España, la leishmaniasis es endémica y las comunidades autónomas más afectadas son Baleares, Comunidad Valenciana, Murcia y Cataluña. Los casos adquiridos en nuestro país se deben a *Leishmania infantum* y su principal reservorio es el perro, aunque también pueden existir otros casos causados por otras especies en viajeros o inmi-



El contenido de la Revista Clínica de Medicina de Familia está sujeto a las condiciones de la licencia de Creative Commons Reconocimiento-NoComercial-SinObraDerivada 4.0

grantes. En los pacientes inmunocomprometidos existe mayor riesgo tanto de leishmaniasis cutánea primaria como de reactivación y progresión a leishmaniasis visceral<sup>2</sup>.

### CASO CLÍNICO

Hombre de 70 años con antecedentes de hipertensión, fibrilación auricular, cardiopatía hipertensiva, enfermedad pulmonar obstructiva crónica (EPOC) y colitis ulcerosa en tratamiento con infliximab, acude a consulta de Atención Primaria por una lesión en la cara lateral externa de la rodilla de 1 mes de evolución. El paciente relaciona la lesión con una picadura de avispa. En la exploración física se observa una pápula de 1 cm de diámetro, de color negruzco y con eritema circundante (figura 1).

En la consulta se hace una ecografía de partes blandas en la que se observa contenido hipoeicoico de 0,7 x 0,9 cm sin restos de detritus. Se inicia tratamiento antibiótico con cloxacilina y se cita para revisión en 3 días. En la consulta de revisión, se objetiva mejoría parcial de la lesión, pero continúa con cierto grado de inflamación. Se repite ecografía (figura 2) y se ve que persiste zona hipoeicoica de 1,98 x 0,7 cm, por lo que se hace drenaje de la zona, con salida de restos hemáticos, pero no de material purulento ni de detritus.

Posteriormente, el paciente acude a urgencias de dermatología por persistencia de la lesión y se toma biopsia, en la que se objetiva inflamación granulomatosa con presencia de amastigotes compatible con leishmaniasis cutánea. Se hace analítica de sangre con serología negativa para *Leishmania*.

Inicialmente, el paciente es tratado con glucantime intralesional. Presenta una mejoría inicial con cierre de la úlcera, pero en la revisión después de 2 meses se observa que han reaparecido la inflamación y el eritema en la zona, con una placa infiltrada en la zona central e hipopigmentación periférica. Debido a que el paciente está inmunodeprimido y tiene mayor riesgo de leishmaniasis visceral, y ante la falta de mejoría con el tratamiento local, se inicia un tratamiento parenteral con anfotericina liposomal y la respuesta es buena.

### DISCUSIÓN

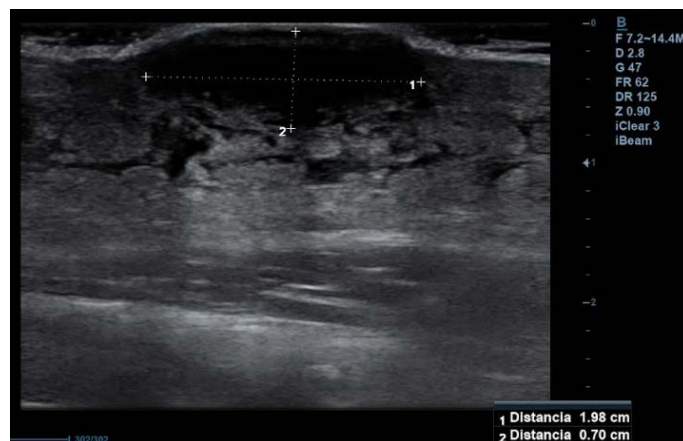
La leishmaniasis presenta una amplia variedad de manifestaciones clínicas debido a la variabilidad en la virulencia del parásito y la respuesta inmune del huésped. El período de incubación puede ser de semanas a meses<sup>2</sup>. La leishmaniasis se clasifica según sus manifestaciones clínicas:

**Leishmaniasis cutánea localizada (botón de Oriente).** Las lesiones tienden a ocurrir en zonas expuestas de la piel, ya que el vector no suele penetrar a través de la ropa. La lesión inicial comienza como una pequeña zona de eritema similar a cualquier picadura de mosquito, que se convierte en una pápula que puede ulcerarse. La úlcera presenta un borde sobreelevado e hiperpigmentado, y puede ser seca o exudativa. No hay síntomas sistémicos ni dolor local, pero pueden aparecer adenopatías regionales y lesiones satélite<sup>3</sup>. En este caso, el paciente presentaba una lesión cutánea que el pacien-

Figura 1. Lesión en cara externa rodilla al inicio del cuadro

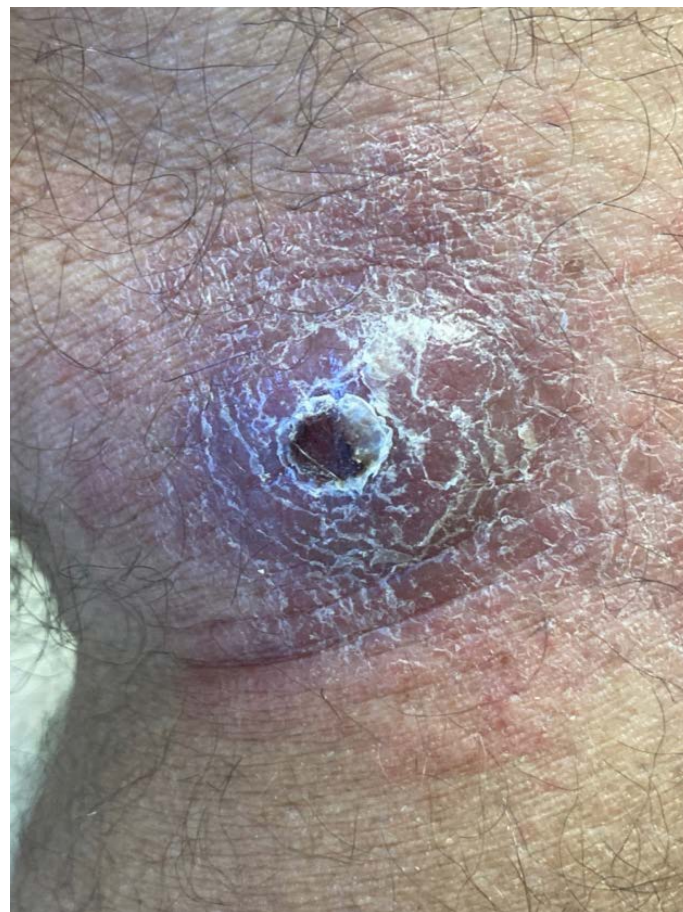

Figura 2. Ecografía de partes blandas de la lesión. Lesión hipoeicoica de 1,98 x 0,7 sin restos de detritus



te relacionaba con una picadura de insecto. Dado el tiempo de evolución, el eritema circundante a la lesión y la presencia de líquido en ecografía, en un principio se orientó como una picadura que podría haberse sobreinfectado, por lo que se inició antibioterapia. Sin embargo, el paciente presentó escasa mejoría tanto clínica como ecográfica tras el tratamiento.

Ante lesiones cutáneas en áreas expuestas que no responden a tratamiento antibiótico ni a corticoterapia en Atención Primaria, se

debe hacer un diagnóstico diferencial (tabla 1) en el que se incluya la leishmaniasis como posibilidad diagnóstica y una biopsia con *punch* de estas lesiones para orientar el caso.

**Leishmaniasis cutánea difusa.** Es una forma de la enfermedad que comienza con una pápula y se extiende a distancia, causando numerosos nódulos<sup>3</sup>.

**Leishmaniasis mucosa.** Puede ocurrir simultáneamente o después de una lesión localizada no tratada. Se produce destrucción de la mucosa. Los síntomas son: congestión, sangrado de mucosas, dolor y deformidad<sup>2,3</sup>.

**Leishmaniasis visceral (kala-azar).** Se caracteriza por una progresión lenta de malestar general, fiebre, pérdida de peso, dolor abdominal y esplenomegalia, y pueden aparecer disfunción hepática, ictericia y ascitis<sup>3</sup>.

### Diagnóstico

Generalmente, se obtienen muestras de la piel mediante raspado o biopsia de la lesión<sup>4</sup>. Las técnicas diagnósticas más utilizadas son:

- Examen microscópico de frotis tinción con Giemsa para identificar amastigotes.
- Estudio histopatológico de muestras fijadas.
- Reacción en cadena de la polimerasa (PCR), muy útil para el diagnóstico en casos con baja carga parasitaria.
- La serología no es útil en el diagnóstico de leishmaniasis cutánea, ya que es poco sensible y específica, y la mayoría de pacientes no desarrolla una respuesta humoral significativa. Sin embargo, sí puede apoyar el diagnóstico de leishmaniasis mucosa<sup>2,4</sup>.

### Tratamiento

El objetivo del tratamiento de la leishmaniasis cutánea es la curación clínica, no la curación parasitológica. Para enfocar el tratamiento de la leishmaniasis cutánea, en primer lugar, hay que establecer la gravedad de la lesión. Se consideran lesiones complicadas: lesiones mayores de 5 cm, más de 4 lesiones, presencia de nódulos subcutáneos, lesiones en cara, dedos de las manos, pies o genitales, donde no es factible tratamiento local, y fracaso del tratamiento local tras 2 o 3 meses de estar aplicándolo<sup>5</sup>.

La observación clínica es suficiente para pacientes inmunocompetentes con lesiones no complicadas y cuya infección es causada por una especie de *Leishmania* con bajo riesgo de leishmaniasis mucosa.

**Tabla 1. Diagnóstico diferencial de leishmaniasis cutánea**

Infecciones fúngicas: histoplasmosis, coccidioidomicosis
Infecciones por micobacterias: tuberculosis cutánea, micobacterias atípicas
Tumores cutáneos: carcinoma de células escamosas
Picaduras de insecto
Úlceras traumáticas
Esporotricosis
Lepra
Sarcoidosis
Sífilis

La terapia local es razonable para pacientes con leishmaniasis cutánea sin complicaciones que aún no están curando espontáneamente o que deseen una intervención terapéutica. Suelen tratarse con inyección intralesional de antimonio pentavalente. Las tasas de curación se encuentran en torno al 80%.

Para pacientes que cumplan criterios de leishmaniasis cutánea complicada, inmunocomprometidos o con una especie de *Leishmania* de alto riesgo, se justifica la terapia sistémica, como azoles orales o tratamiento parenteral con antimonio pentavalente o anfotericina B<sup>5</sup>.

El paciente, ante la ausencia de mejoría tras 2 meses del tratamiento local y estar inmunodeprimido (en tratamiento con anti-TNF), tenía más riesgo de leishmaniasis visceral y por ello fue necesario hacer tratamiento sistémico.

### AGRADECIMIENTOS

Se obtuvo el consentimiento escrito del paciente para la publicación del manuscrito.

### BIBLIOGRAFÍA

1. Del Rosal Rabes, T, Baquero-Artigao F, García Miguel MJ. Leishmaniasis cutánea. Rev Pediatr Aten Primaria. 2010 Jun;12(46):263-71.
2. García-Almagro D. Leishmaniasis cutánea. Actas Dermosifiliogr. 2005;96(1):1-24.
3. Abadías-Granado I, Diago A, Cerro PA, Palma-Ruiz AM, Gilaberte Y. Leishmaniasis cutánea y mucocutánea. Actas Dermosifiliogr. 2021;112(7):601-18.
4. Aronson N, Herwaldt BL, Libman M, Pearson R, López-Vélez R, Weina P, et al. Diagnosis and Treatment of Leishmaniasis: Clinical Practice Guidelines by the Infectious Diseases Society of America (IDSA) and the American Society of Tropical Medicine and Hygiene (ASTMH). Clin Infect Dis. 2016 Dec 15;63(12):e202-e264.
5. Morizot G, Kendjo E, Mouri O, Thellier M, Pérignon A, Foulet F, et al. Cutaneous Leishmaniasis French Study Group. Travelers with cutaneous leishmaniasis cured without systemic therapy. Clin Infect Dis. 2013;57(3):370-80.



**Disponible en:**

<https://www.redalyc.org/articulo.oa?id=169682855010>

Cómo citar el artículo

Número completo

Más información del artículo

Página de la revista en redalyc.org

Sistema de Información Científica Redalyc  
Red de revistas científicas de Acceso Abierto diamante  
Infraestructura abierta no comercial propiedad de la  
academia

Irene Martínez Negro, Dayana Yáñez Castellano,  
Sara Ares Blanco

**Leishmaniasis cutánea**  
**Cutaneous leishmaniasis**

*Revista Clínica de Medicina de Familia*

vol. 18, núm. 2, p. 221 - 223, 2025

Sociedad Española de Medicina de Familia y Comunitaria,

**ISSN:** 1699-695X

**ISSN-E:** 2386-8201

**DOI:** <https://doi.org/10.55783/rcmf.180210>