

# Una imagen típica de leucoplasia oral vellosa

*A typical image of hairy oral leukoplakia*

Marta López Pérez<sup>a</sup>, Miguel Sánchez Ortiz<sup>b</sup>, Ignacio La Sierra Lavilla<sup>b</sup>,  
 Ignacio Valles Tormo<sup>b</sup>

<sup>a</sup> Centro de Salud Ensanche. Teruel (España)

<sup>b</sup> Hospital Obispo Polanco. Teruel (España)

**CORREO ELECTRÓNICO:**

Marta López Pérez.  
 mlopezper@salud.aragon.es

Recibido el 9 de agosto de 2023.  
 Aceptado para su publicación el 17 de abril de 2024

**RESUMEN**

La leucoplasia oral vellosa es un trastorno benigno caracterizado por la hipertrofia de las papilas filiformes de la lengua, junto con una coloración pardo-negrusca. La prevalencia varía según el área geográfica y otros factores de riesgo como el tabaco. En este artículo se describe, a través de un caso clínico, el diagnóstico de esta patología, así como la evolución del cuadro.

**Palabras clave:** leucoplasia vellosa, lengua, papilas gustativas.

**ABSTRACT**

Oral hairy leukoplakia is a benign disorder characterised by hypertrophy of the filiform papillae of the tongue, along with a brownish-black discolouration. Prevalence varies according to geographical area and other risk factors such as tobacco use. This article reports, through a case study, the diagnosis of this pathology, as well as the clinical course of the condition.

**Keywords:** black hairy tongue, filiform papillae, tongue.

**INTRODUCCIÓN**

La leucoplasia vellosa es un trastorno benigno caracterizado por la hipertrofia de las papilas filiformes y una coloración pardo-negrusca en la lengua. En algunos casos, se acompaña de sensación de cuerpo extraño o disgeusia<sup>1,2</sup>. Su prevalencia varía según poblaciones y áreas geográficas, oscilando entre 0,2% y 5,2% en la población general. La incidencia es mayor en fumadores, consumidores de alcohol y personas infectadas por el virus del papiloma humano (VPH) de alto riesgo. Esta condición se atribuye a la colonización de la lengua por bacterias y levaduras productoras de porfirinas<sup>3,4</sup>.

Dentro del diagnóstico diferencial de esta patología, podemos englobar diferentes condiciones físicas, de las que hablaremos más adelante de este artículo. El manejo clínico inicialmente se enfoca en eliminar factores predisponentes mediante modificaciones en las conductas del paciente<sup>2,4,5</sup>.

**CASO CLÍNICO**

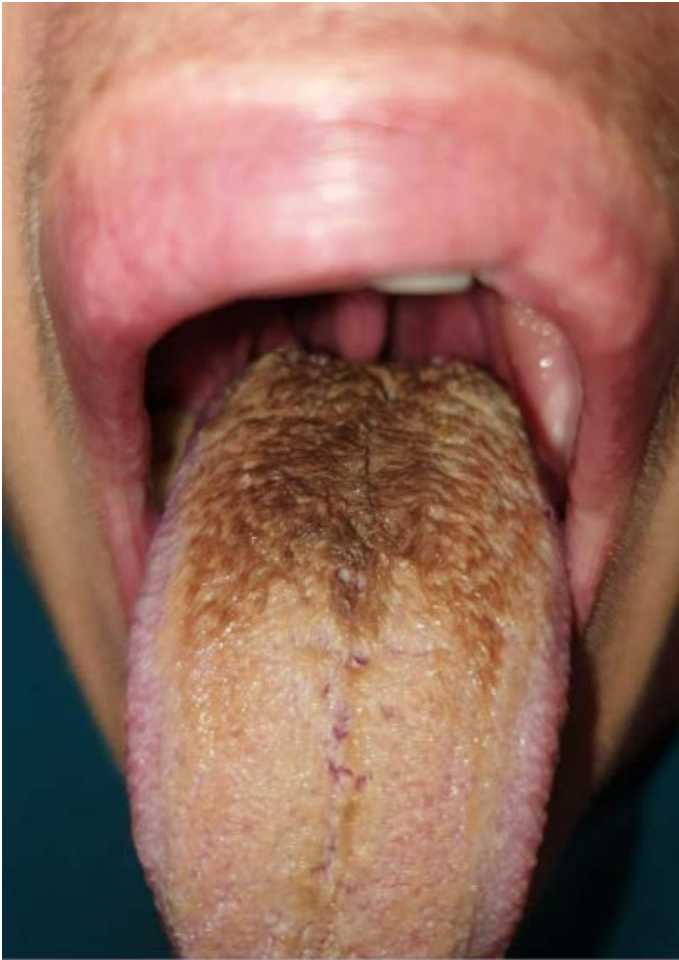Presentamos el caso de una mujer de 55 años, que acude a la consulta del centro de salud donde realizamos labores asistenciales, con antecedentes de hipertensión arterial (HTA) en tratamiento con enalapril, fumadora de 5 paquetes/año, sin hábito enólico. Es usuaria de prótesis dental removable y consulta por sensación de disgeusia acompañada de halitosis de varios meses de evolución y aparición de una mancha en la base de la lengua (**figura 1**). La paciente admite que su higiene dental no es muy buena y niega síndrome constitucional. No se detectan alteraciones en las analíticas periódicas.

En la exploración física, se evidencia en la cavidad oral una placa negruzca con hipertrofia papilar, sin lesiones en otros niveles orales ni adenopatías latero-cervicales.



El contenido de la Revista Clínica de Medicina de Familia está sujeto a las condiciones de la licencia de Creative Commons Reconocimiento-NoComercial-SinObraDerivada 4.0

**Figura 1.** Diagnóstico inicial



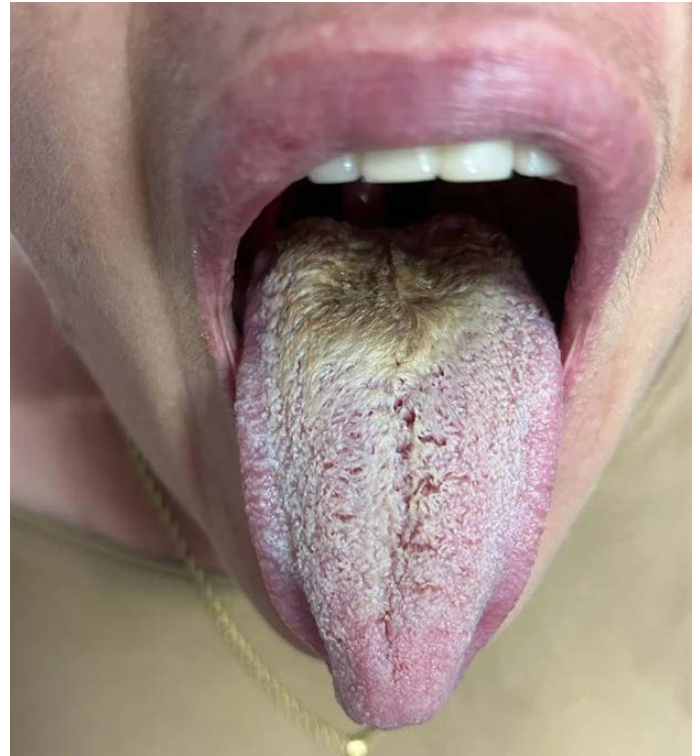
Bajo la impresión diagnóstica de leucoplasia oral vellosa al descartar otros diagnósticos diferenciales, se enfoca el tratamiento en promover una adecuada higiene oral, reducir el consumo de tabaco y hacer enjuagues bucales con clorhexidina al 0,12%, con controles periódicos. Después de 6 meses de tratamiento, la paciente acude a revisión (**figura 2**) y se observa una disminución en el tamaño de la placa, así como una reducción del color pardo en comparación con la fotografía tomada en la primera consulta. La paciente también informa de la desaparición de la sensación de disgeusia y de una disminución de la halitosis que presentaba.

## DISCUSIÓN

Como profesionales de la Medicina de Familia, nos encontramos en la puerta de entrada de numerosas patologías variadas. En situaciones como las que se describen en el caso expuesto, es vital realizar una historia clínica completa para identificar factores de riesgo, como estado inmunitario, estado nutricional, riesgo de virus de inmunodeficiencia humana (VIH) y uso de medicamentos.

La leucoplasia oral vellosa se caracteriza por una coloración oscura en la lengua debido a la hipertrofia de las papilas filiformes<sup>6</sup>. Se han descrito casos secundarios a colonización por levaduras, siendo *Candida albicans* la levadura más comúnmente involucrada. El diagnóstico se establece sobre todo en base a la clínica, siendo poco

**Figura 2.** Seguimiento tras 6 meses



común que se requieran exámenes complementarios. El diagnóstico diferencial (**tabla 1**) abarca diversas enfermedades, como acantosis nigricans, nevus y máculas melanocíticas de la lengua<sup>4</sup>.

Inicialmente, tras el diagnóstico, debemos enfocarnos en eliminar los factores predisponentes como el tabaco y/o el alcohol mediante modificaciones en las conductas del paciente<sup>2,4,5</sup>.

La acantosis nigricans (lesiones papilomatosas en labios, encías y lengua junto con alteraciones pigmentosas en la piel) y la leucoplasia vellosa por virus Epstein-Barr (placas blanquecinas que se distribuyen por el dorso de la lengua, pero que también llegan a otras partes de la mucosa oral y la lengua) son diagnósticos que considerar<sup>6,7</sup>. En casos de dudas diagnósticas o ausencia de respuesta al tratamiento, se puede hacer una biopsia. Las opciones terapéuticas incluyen fluconazol, retinoides tópicos y emolientes. Aunque no hay consenso en el tratamiento, la eliminación de factores causales es crucial para el manejo exitoso<sup>7</sup>.

Por lo tanto, pese a que la leucoplasia oral vellosa tenga una escasa necesidad de pruebas complementarias al tratarse de un diagnóstico principalmente clínico, el tratamiento no está estandarizado, y eliminar factores predisponentes puede llevar a una resolución parcial o total. La colaboración activa del paciente es esencial en el proceso de tratamiento.

En resumen, la lengua oral vellosa es una afección que merece una atención cuidadosa debido a su prevalencia y relación con factores de riesgo. Reconocer sus características clínicas, comprender su diagnóstico diferencial y aplicar un enfoque terapéutico adecuado son pasos fundamentales que deben llevarse a cabo desde la Atención Primaria para su manejo.

Tabla 1. Diagnóstico diferencial de la leucoplasia vellosa

DIAGNÓSTICO	CARACTERÍSTICAS
Coloración normal de la lengua	<ul style="list-style-type: none"> <li>- Desaparece tras limpiar lengua</li> <li>- No parece lengua vellosa</li> </ul>
Leucoplasia peluda oral	<ul style="list-style-type: none"> <li>- Pacientes inmunocomprometidos</li> <li>- Puede involucra al dorso y mucosa bucal y gingival</li> <li>- Pelos blancos</li> </ul>
Papilas linguales fungiformes pigmentadas	<ul style="list-style-type: none"> <li>- Raro</li> <li>- Papilas fungiformes aumentadas de tamaño</li> <li>- Ápice y parte lateral mayor afectación</li> </ul>
Lengua vellosa negra	<ul style="list-style-type: none"> <li>- Velluda y negra</li> <li>- Rara vez involucra a laterales</li> <li>- Sensación de quemazón y náusea</li> </ul>
Acantosis nigricans	<ul style="list-style-type: none"> <li>- Lesiones papilares pequeñas color café</li> <li>- Labios involucrados</li> <li>- Puede asociar malignidad</li> </ul>
Virus Epstein-Barr	<ul style="list-style-type: none"> <li>- Lesiones papilares pequeñas de color negro, café o amarillo</li> <li>- Localizadas en el borde lateral de lengua</li> <li>- Pacientes inmunosuprimidos</li> </ul>

Modificada de: McGrath E<sup>5</sup>.

## AGRADECIMIENTOS

Se obtuvo el consentimiento escrito de la paciente para la publicación de este artículo.

## CONSIDERACIONES

Se han tenido en cuenta las recomendaciones del CARE Statement en la redacción de este caso clínico.

## CONFLICTO DE INTERESES

Las autoras y los autores declaran no tener conflictos de interés.

## BIBLIOGRAFÍA

1. Parra Cares J, Navarrete Gallegos C, Ugarte Zuaznabar T, Andino Navarrete R. Lengua negra vellosa. Arch Argent Dermatol. 2016; 66(1):9-11.
2. Villalobos A, Jiménez F. Lengua oral vellosa negra. Reporte de caso clínico. Odovtos Int J Dental Sc. 2016;18 (Special Clinical Issue): 29-33.
3. Palmerín-Donoso A, Cantero-Macedo AM, Tejero-Mas M. Leucoplasia oral. Aten Primaria. 2020;52(1):59-60. DOI: 10.1016/j.aprim.2019.02.008.
4. Mopedas-Vegara A, Hueto-Madrid JA, Chimenos-Küstner E, Bescós-Atín C. Oral leukoplakia treatment with the carbon dioxide laser: A systematic review of the literature. J Craniomaxillofac Surg. 2016 Apr;44(4):331-6. doi: 10.1016/j.jcms.2016.01.026.
5. McGrath E, Bardsley P, Basran G. Black Hairy Tongue: What is your call? CMAJ. 2008;178(9):1137-8. doi: 10.1503/cmaj.071611.
6. Singh AK, Chauhan R, Anand K, Singh M, Das SR, Sinha AK. Prevalence and Risk Factors for Oral Potentially Malignant Disorders in Indian Population. J Pharm Bioallied Sci. 2021 Jun;13(Suppl 1):S398-S401. doi: 10.4103/jpbs.JPBS\_751\_20.
7. González S, Sánchez Saizar C, Pelegrina MP, Chouela EN. Lengua negra vellosa. Nuestra experiencia terapéutica. Act Terap Dermatol. 2003;26:96-100.



**Disponible en:**

<https://www.redalyc.org/articulo.oa?id=169684372007>

Cómo citar el artículo

Número completo

Más información del artículo

Página de la revista en redalyc.org

Sistema de Información Científica Redalyc  
Red de revistas científicas de Acceso Abierto diamante  
Infraestructura abierta no comercial propiedad de la  
academia

Marta López Pérez, Miguel Sánchez Ortiz,  
Ignacio La Sierra Lavilla, Ignacio Valles Tormo  
**Una imagen típica de leucoplasia oral vellosa**  
**A typical image of hairy oral leukoplakia**

*Revista Clínica de Medicina de Familia*  
vol. 19, núm. 1, p. 35 - 37, 2026  
Sociedad Española de Medicina de Familia y Comunitaria,  
**ISSN:** 1699-695X  
**ISSN-E:** 2386-8201

**DOI:** <https://doi.org/10.55783/rcmf.190107>