

# Estenosis de la arteria renal. Un caso de hipertensión secundaria en Atención Primaria

Renal artery stenosis. A case of secondary hypertension  
in Primary Care

Francisco Rodríguez-Castilla<sup>a</sup>, Sara Darwish-Mateos<sup>a</sup>, Alejandro Pérez-Milena<sup>b</sup>  
y Pedro Mengíbar Cabrerizo<sup>a</sup>

<sup>a</sup> Médico interno residente de Medicina Familiar y Comunitaria. Centro de Salud El Valle. Jaén (España)

<sup>b</sup> Doctor en Medicina. Especialista en Medicina de Familia y Comunitaria. Centro de Salud El Valle. Jaén (España)

## CORREO ELECTRÓNICO:

Francisco Rodríguez Castilla.  
pacomatro04@yahoo.es

Recibido el 18 de noviembre de 2023.  
Aceptado para su publicación el 30  
de septiembre de 2024

## RESUMEN

La hipertensión arterial constituye un problema de salud. Se define como presión arterial sistólica  $\geq 140$  mmHg o presión arterial diastólica  $\geq 90$  mmHg.

Según su causa, se puede englobar la hipertensión en dos grandes grupos: primaria o secundaria. La hipertensión arterial primaria o esencial es la más prevalente y frecuente, su causa es multifactorial y aparece en pacientes con otros factores de riesgo (diabetes, obesidad, sedentarismo). La hipertensión secundaria aparece asociada a otros procesos como, por ejemplo, feocromocitomas o hipertiroidismo.

Se presenta el caso de un paciente con cifras de tensión altas, en la franja de edad de la adolescencia y que presentaba clínica de cefaleas recidivantes sin causa aparente, refractaria a tratamiento.

**Palabras clave:** estenosis arterial, hipertensión renovascular, adolescencia.

## ABSTRACT

High blood pressure is a health problem defined as systolic blood pressure of 140 mmHg or higher, or diastolic blood pressure of 90 mmHg or higher.

Depending on its cause, hypertension can be grouped into two categories: primary or secondary hypertension. Primary or essential hypertension is the most prevalent and common type. It has multiple causes and appears in patients with other risk factors (diabetes, obesity, sedentary lifestyle). Secondary hypertension is associated with other processes such as pheochromocytomas or hyperthyroidism.

We report the case of an adolescent patient with high blood pressure who presented with recurrent headaches without apparent cause that were refractory to treatment.

**Keywords:** adolescent, hypertension, renal artery obstruction, renovascular.

## INTRODUCCIÓN

La hipertensión arterial (HTA) constituye un problema de salud. Se define como presión arterial sistólica  $\geq 140$  mmHg o presión arterial diastólica  $\geq 90$  mmHg<sup>1</sup>.

Según su causa, se puede englobar la HTA en dos grandes grupos. La hipertensión conocida como primaria o esencial es la más prevalente, multifactorial y frecuente en pacientes con otros factores de riesgo (diabetes, obesidad, sedentarismo). En el segundo grupo, la hipertensión se debe a una causa sobre la que se puede actuar y poner tratamiento y se denomina secundaria (tabla 1). Su frecuencia es variable según el área geográfica, y se estima que representa un 5-15% de todas las hi-



El contenido de la Revista Clínica de Medicina de Familia está sujeto a las condiciones de la licencia de Creative Commons Reconocimiento-NoComercial-SinObraDerivada 4.0

**Tabla 1.** Diagnóstico diferencial de hipertensión secundaria

CLÍNICA	ETIOLOGÍA	ESTUDIOS
Soplos abdominales con elevación de creatinina tras ARA II	Renovascular	Doppler renal y angio-TC
Masas renales	Riñón poliquistico	Ecografía
Cefalea, sudoración	Feocromocitoma	Metanefrinas
Taquicardias, pérdida de peso	Hipertiroidismo	Medición tiroidea
Hipopotasemia	Hiperaldosteronismo	Aldosterona/renina
Somnolencia	SAHO	Polisomnografía

angio-TC: angiotomografía computarizada; ARA II: antagonistas de los receptores de la angiotensina II; SAHO: síndrome de apnea-hipopnea obstructiva del sueño.

pertensiones, debiendo sospecharse cuando se presenta en pacientes jóvenes, cuando las cifras de tensión arterial elevadas son refractarias a tratamiento con cuatro fármacos, o en hipertensiones con daño orgánico extenso y exacerbaciones frecuentes<sup>2</sup>. Es necesario realizar diagnóstico diferencial entre diversas patologías (feocromocitoma, apnea obstructiva del sueño, etc.).

### CASO CLÍNICO

Adolescente de 17 años, sin alergias ni intolerancia a medicamentos ni a alimentos, que, como antecedentes personales, presenta tres episodios de cefaleas en 1 año por los que ha acudido a urgencias que remiten con medicación de primer escalón de la Organización Mundial de la Salud (OMS). También presenta cifras de tensión arterial elevadas en contexto de cefaleas y nerviosismo.

Acude a nuestra consulta de Atención Primaria por cefalea que cede con analgesia de primer escalón con cifras persistentes de tensión arterial de 189/110 mmHg. En la exploración no se observa clínica neurológica, la auscultación cardíaca y pulmonar son normales, el abdomen es blando y depresible y en la auscultación no se encuentran soplos.

Ante tal situación y al remitir la cefalea, planteamos seguimiento telefónico con toma de tensión arterial en casa y analgesia para la cefalea (paracetamol 1 g/8 horas) al tratarse de un paciente joven sin más factores de riesgo. En 2 semanas presentaba cifras tensionales de 145/98 mmHg de media sin aquejar cefalea con dicho tratamiento sintomático.

Ante la persistencia de dichas cifras tensionales, se inició tratamiento con candesartán 8 mg/24 horas y se citó al paciente para que acudiera a una consulta presencial. Se le hizo un análisis de sangre (hemograma, coagulación, bioquímica) y de orina, y una ecografía renal.

En los resultados analíticos destacaban: hemoglobina 15,7 g/dl, creatinina 1 mg/dl, iones (sodio, potasio y calcio) normales y perfil

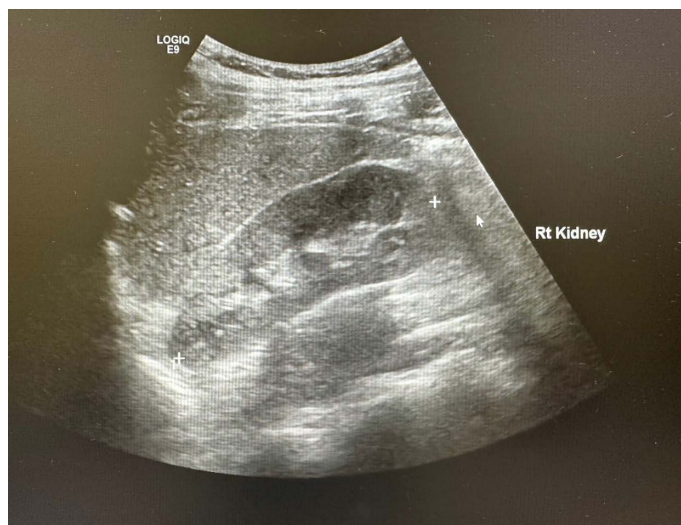tiroideo normal. La función renal presentaba filtrado por CKD\_EPI 108 ml/min/1,73 m<sup>2</sup> y proteinuria.

En la ecografía, se objetivó tamaño de ambos riñones normales sin presencia de quistes o nódulos (**figura 1**), pero en el Doppler (**figura 2**) se apreciaban flujos disminuidos en ambos riñones.

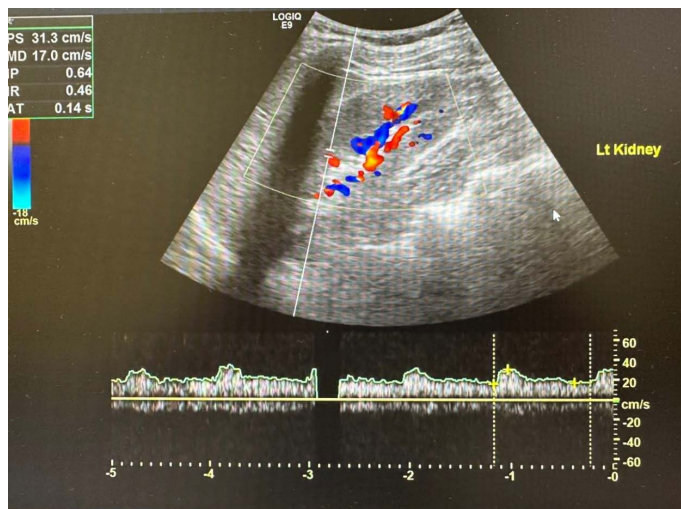
Ante tales resultados, se derivó al paciente al servicio de nefrología, donde se solicitaron nuevos parámetros analíticos y se citó al paciente para hacerle una angiogramografía computarizada (angio-TC) de arterias renales ante la persistencia de flujos disminuidos en los riñones.

La nueva analítica presentó, además de los datos ya referidos anteriormente, anticuerpos (anticuerpos antinucleares [ANA] y anticuerpos anticitoplasma de neutrófilos [ANCA]) negativos; inmunoglobulinas y complemento normales; catecolaminas en orina (normetanefrina, metanefrina, noradrenalina y adrenalina) normales; aldosterona, renina y actividad de renina normales; proteínas totales en orina de 24 horas: 200 mg, y albuminuria (0,5 mg/24 horas).

**Figura 1.** Ecografía renal. Tamaño y morfología normal



**Figura 2.** Doppler con flujos disminuidos



La angio-TC confirmó estenosis bilateral de arterias renales.

Actualmente, el paciente se encuentra en tratamiento con candesartán 8 mg/ 24 horas, presentando cifras tensionales dentro de las medias recomendadas por la Sociedad Española de Hipertensión-Liga Española para la Lucha contra la Hipertensión Arterial (SEH- LELHA). Se realiza control mensual de tensiones que el mismo paciente toma en su domicilio.

## DISCUSIÓN

La enfermedad renovascular es una causa frecuente de hipertensión secundaria, que produce aproximadamente el 10% de los casos de hipertensión en población pediátrica, siendo en este grupo la causa más común de displasia fibromuscular. La displasia fibromuscular es más habitual en mujeres de 15-40 años —aunque en este caso se trata de un hombre—. Es una enfermedad congénita y suele afectar a arterias cerebrales. Es frecuente asociar este diagnóstico a estenosis de las arterias renales, ya que en el 70% de estos casos se encuentra en anatomía patológica este tipo de displasia<sup>1,2</sup>.

La fisiopatología comprende la oclusión de vasos renales, lo que conlleva isquemia renal y afectación del eje renina-angiotensina-aldosterona (SRAA), lo cual aumenta la actividad de los riñones y la reabsorción de sodio y agua, favoreciendo el incremento de las resistencias vasculares periféricas<sup>3</sup>.

Aunque nuestro paciente presentaba cefaleas recurrentes, la mayoría se muestran asintomáticos, por lo que el diagnóstico en muchas ocasiones es accidental. Se debe realizar diagnóstico diferencial con otras causas de hipertensión secundaria, como feocromocitoma, apnea obstructiva del sueño, síndrome de Cushing o enfermedad tiroidea, entre otros<sup>3</sup>.

El médico o la médica de Atención Primaria debe sospechar otras posibles patologías en pacientes jóvenes que presentan cifras de tensión altas, coincidentes o no con clínica como cefalea o dolor abdominal, o, más raro aún, al auscultar soplos en arterias renales o cifras de creatinina sérica elevadas, lo que puede estar presente en un 50% de los casos<sup>1</sup>.

Ante la sospecha clínica, se deben solicitar electrolitos en plasma, gasometría venosa, aldosterona y coeficiente aldosterona, renina plasmática, lo que da el diagnóstico diferencial con un hiperaldosteronismo primario<sup>2</sup>. También se recomienda hacer pruebas tiroideas para descartar hipertiroidismo, así como metanefrinas, para estudiar una posible feocromocitoma, que requeriría una prueba de imagen (TC) para su confirmación diagnóstica<sup>2</sup>.

La prueba de imagen inicial puede ser la ecografía y Doppler de arterias renales, recurso al alcance de Atención Primaria, y ampliarlo a angio-TC de arterias renales, si el resultado ecográfico resulta negativo<sup>1,2</sup>.

Para el tratamiento médico de la HTA, se debe tener especial cuidado con el empleo de inhibidores de la enzima convertidora de angiotensina (IECA) y antagonistas de los receptores de la angiotensina II (ARA II), sobre todo si existe estenosis bilateral de las arterias renales, debido al efecto dilatador sobre las arteriolas aferentes que pueden provocar una insuficiencia renal aguda o exacerbar otra preexistente, aunque dicho motivo no contraindica su utilización. Algunas guías recomiendan el uso de uno de estos dos fármacos junto a un diurético, lo cual puede ser suficiente para el control de la enfermedad y su seguimiento por Atención Primaria de cifras tensionales<sup>4-6</sup>.

## AGRADECIMIENTOS

Se obtuvo consentimiento escrito del paciente para la publicación de este artículo.

## CONSIDERACIONES

Se han tenido en cuenta las recomendaciones del CARE Statement en la redacción de este caso clínico.

Este trabajo no ha sido presentado anteriormente en ningún congreso ni revista. Tampoco ha recibido financiación alguna, ni existe conflicto de intereses.

## CONFLICTO DE INTERESES

Los autores declaran no presentar conflicto de intereses.

## BIBLIOGRAFÍA

1. Unger T, Borghi C, Charchar F, Khan NA, Poulter NR, Prabhakaran D, et al. 2020 International Society of Hypertension Global Hypertension Practice Guidelines. *Hypertension*. 2020 Jun;75(6):1334-57. doi: 10.1161/HYPERTENSIONAHA.120.15026. Epub 2020 May 6. PMID: 32370572.
2. Villamil Castañeda L, BadouiRodríguez N. Abordaje diagnóstico de la hipertensión arterial secundaria. *Univ Med*.2018;59(1). doi: http://dx.doi.org/10.11144/Javeriana.umed59-1.hipe.
3. Gahona-Villegas JR, Reyes-Jurado P, Ríos-Méndez RE. Hipertensión arterial renovascular en niños. Informe de tres casos. *Acta Pediatr Mex*. 2023;44(3):204-9.
4. Bhandari S, Mehta S, Khwaja A, Cleland JGF, Ives N, Brettell E, et al.; STOP ACEi Trial Investigators. Renin-Angiotensin System Inhibition in Advanced Chronic Kidney Disease. *N Engl J Med*. 2022 Dec 1;387(22):2021-32. doi: 10.1056/NEJMoa2210639. Epub 2022 Nov 3. PMID: 36326117.
5. Gorostidi M, Gijón-Conde T, De la Sierra A, Rodilla E, Rubio E, Vinyoles E, et al. Guía práctica sobre el diagnóstico y tratamiento de la hipertensión arterial en España, 2022. Sociedad Española de Hipertensión-Liga Española para la Lucha contra la Hipertensión Arterial (SEH-LELHA) [2022 Practice guidelines for the management of arterial hypertension of the Spanish Society of Hypertension]. *Hipertens Riesgo Vasc*. 2022 Oct-Dec;39(4):174-94. Spanish. doi: 10.1016/j.hipert.2022.09.002. Epub 2022 Sep 22. PMID: 36153303.
6. Mancia G, Fagard R, Narkiewicz K, Redon J, Zanchetti A, Böhm M, et al. Guía de práctica clínica de la ESH/ESC 2013 para el manejo de la hipertensión arterial. *Rev Esp Cardiol*. 2013;66(10):880.e1-880.e64.



**Disponible en:**

<https://www.redalyc.org/articulo.oa?id=169684372008>

Cómo citar el artículo

Número completo

Más información del artículo

Página de la revista en redalyc.org

Sistema de Información Científica Redalyc  
Red de revistas científicas de Acceso Abierto diamante  
Infraestructura abierta no comercial propiedad de la  
academia

Francisco Rodríguez-Castilla, Sara Darwish-Mateos,  
Alejandro Pérez-Milena, Pedro Mengíbar Cabrerizo  
**Estenosis de la arteria renal. Un caso de hipertensión  
secundaria en Atención Primaria**  
**Renal artery stenosis. A case of secondary hypertension  
in Primary Care**

*Revista Clínica de Medicina de Familia*  
vol. 19, núm. 1, p. 38 - 40, 2026  
Sociedad Española de Medicina de Familia y Comunitaria,  
**ISSN:** 1699-695X  
**ISSN-E:** 2386-8201

**DOI:** <https://doi.org/10.55783/rcmf.190108>