



Revista Latinoamericana de Hipertensión
ISSN: 1856-4550
latinoamericanadehipertension@gmail.com
Sociedad Latinoamericana de Hipertensión
Venezuela

Implante de electrodo epicardio en ventrículo izquierdo para resincronización a través de técnica de toracotomía mínima

Colmenares, Eudomaro José; De Sousa, Karina

Implante de electrodo epicardio en ventrículo izquierdo para resincronización a través de técnica de toracotomía mínima

Revista Latinoamericana de Hipertensión, vol. 13, núm. 3, 2018

Sociedad Latinoamericana de Hipertensión, Venezuela

Disponible en: <https://www.redalyc.org/articulo.oa?id=170263335005>



Esta obra está bajo una Licencia Creative Commons Atribución-NoComercial-SinDerivar 4.0 Internacional.

Implante de electrodo epicardio en ventrículo izquierdo para resincronización a través de técnica de toracotomía mínima

Epicardial electrode implant in the left ventrículo for resynchrhonization through minimal toracotomy technique


Eudomaro José Colmenares

Especialista en Cirugía Cardiovascular y en Cirugía

General. Adjunto I al Servicio de Cirugía Cardiovascular del Hospital Coromoto de Maracaibo. Profesor Agregado.

Facultad de Medicina. Escuela de Medicina. Departamento de Ciencias Morfológicas. Cátedra Anatomía. Universidad del Zulia (L.U.Z.), Venezuela

ccvcolmenareslugo@gmail.com

 <http://orcid.org/0000-0003-1631-594X>

Redalyc: [https://www.redalyc.org/articulo.oa?](https://www.redalyc.org/articulo.oa?id=170263335005)

id=170263335005

Karina De Sousa

Especialista. Profesor Agregado. Facultad de Medicina.

Escuela de Medicina. Departamento de Ciencias

Morfológicas Cátedra: Anatomía, de la Universidad del Zulia (L.U.Z.), Venezuela

Karinads69@gmail.com.

 <http://orcid.org/0000-0002-0859-4304>

RESUMEN:

Objetivo: Demostrar que el implante de electrodo epicárdico en ventrículo izquierdo para resincronización con técnica por Toracotomía Mínima es un procedimiento seguro y útil. **Métodos:** Se realizó una investigación con diseño no experimental y prospectivo que incluyó una muestra de 10 pacientes a quienes se le implantaron marcapasos para resincronización Cardíaca, con implante del electrodo ventricular izquierdo epicárdica a través de técnica de toracotomía mínima, en el Servicio de Cirugía Cardiovascular del Hospital Coromoto de Maracaibo. Estado Zulia. Entre los años de 2.016 y 2.017. Los criterios de inclusión fueron: falla cardíaca según la clasificación (NYHA), fracción de eyección menor a (30 %) y un QRS mayor a 120 milisegundos, hallazgos ecocardiográfico de disincronía intraventricular, interventricular o aurículo-ventricular. Se excluyeron los pacientes sin criterios de resincronización. **Resultados:** La edad promedio 57 años; más frecuentes en hombres. El procedimiento de implante se realizó en un solo tiempo quirúrgico. El tiempo promedio fue de 134 minutos. Las medidas intraoperatorias demuestran un umbral de estimulación promedio de 1,07 mv; la duración del QRS fue menor a 130 milisegundos luego de la estimulación biventricular en y el tiempo de detección al estimular con el electrodo ventricular izquierdo, fue mayor de 100 milisegundos. No se presentaron complicaciones ni después de 3 meses de seguimiento. **Conclusión:** La implantación de marcapasos tricameral para resincronización cardíaca con la utilización de electrodo epicárdico ventricular izquierdo, es una terapia segura, con la cual se obtienen parámetros adecuados de implantación y normofunción del dispositivo

PALABRAS CLAVE: Electrodo, Epicardico, resincronización, ventrículo izquierdo.

ABSTRACT:

Introduction: Show that the epicardic electrode implant in the left ventricle for patients with resynchronization with technique by Minimum Thoracotomy is a safe and useful procedure. **Methods:** A non-experimental design research was conducted and a prospective study that included a sample of 10 patients who underwent a pacemaker for cardiac resynchronization with implantation of the epicardial left ventricular electrode through a minimal thoracotomy technique, in the Cardiovascular Surgery Service of the Coromoto Hospital in Maracaibo estado Zulia between the years of 2.016 and 2.017. **Inclusion criteria were:** heart failure according to classification (NYHA), ejection fraction less than (30%) and QRS greater than 120 milliseconds, echocardiographic findings of intraventricular, interventricular, or atrio-ventricular dyssynchrony. Patients without resynchronization criteria were excluded. **Results:** The average age 57 years; more frequent in men. The implant procedure was performed in a single surgical time. The average time was 134 minutes. Intraoperative measurements demonstrate an average

stimulation threshold of 1.07 mv; the duration of the QRS was less than 130 milliseconds after biventricular pacing and the detection time when stimulated with the left ventricular electrode was greater than 100 milliseconds. There were no complications or after 3 months of follow-up. **Conclusion:** The implantation of a tricameral pacemaker for cardiac resynchronization with the use of a left ventricular epicardial electrode is a safe therapy, with which adequate parameters of implantation and normofunction of the device are obtained.

KEYWORDS: Epicardial electrode, resynchronization, left ventricle, dyssynchrony.

INTRODUCCIÓN

Se ha observado que cerca del 30% de los pacientes con insuficiencia cardíaca presenta trastornos de la conducción intraventricular que determinan una pérdida de la sincronía mecánica ventricular. La desincronización ventricular condiciona un retraso de la contracción de la pared libre del ventrículo izquierdo con respecto al septo, lo que se traduce en una utilización deficiente de la energía generada por el corazón y un trastorno de la función sistólica y diastólica.^{24,25,26} La estimulación ventricular izquierda sola o asociada a la ventricular derecha permite recuperar la sincronía mecánica entre el septo y la pared libre¹. Estudios multicéntricos han descrito que aproximadamente en el (70%) de los pacientes sometidos a este procedimiento se observa mejoría clínica, mientras que en el resto no hay cambios significativos. La resincronización proporciona, en pacientes seleccionados con insuficiencia cardíaca y trastornos de la conducción intraventricular, una mejoría en la clase funcional, en la tolerancia al ejercicio y en la función ventricular, así como una reducción de los volúmenes ventriculares y de la insuficiencia mitral. La falla cardíaca es una patología que afecta aproximadamente a 10 de cada 1.000 personas mayores de 65 años y constituye el (20%) de todas las hospitalizaciones en ese grupo etáreo. Se calcula que en el mundo se diagnostican 2 millones de casos nuevos por año y la sobrevida estimada a cinco años es del (25%) en hombres y del 38% en mujeres^{2,3,27,28}. A pesar de los progresos alcanzados en la terapia médica para la falla cardíaca, la sobrevida de los pacientes con esta enfermedad aún es pobre⁴. Los pacientes con clase funcional IV según la clasificación de la NYHA, alcanzan el (50% al 75%) de mortalidad anual, por lo que se hace necesario el desarrollo de nuevas terapias que cambien la morbimortalidad en este grupo de pacientes y se consoliden como alternativas al trasplante cardíaco. La terapia de resincronización cardíaca con estimulación eléctrica biventricular, ha demostrado beneficios en la evolución clínica y funcional de los pacientes con falla cardíaca severa. Para optimizar la terapia de resincronización se requiere la implantación de dos electrodos convencionales en la aurícula derecha y en el ventrículo derecho; sin embargo, el factor más importante es la adecuada colocación de un electrodo adicional para estimular el ventrículo izquierdo^{5,6,26,27,28}. Habitualmente, el acceso por el seno coronario se ha considerado como la vía de elección, pero la anatomía variable del sistema venoso, en especial en pacientes con falla cardíaca, la posibilidad de desalojo del electrodo y la imposibilidad de lograr la estimulación de la pared ventricular con mayor retardo en la activación mecánica, ha impulsado el desarrollo de nuevas formas de estimulación como la implantación por vía epicárdica por minitoracotomía o por toracoscopia, entre otras como la técnica subxifoidea. El método habitualmente utilizado para la estimulación del ventrículo izquierdo es la colocación percutánea de un electrodo en una de las venas epicárdicas del corazón. Se trata de un procedimiento técnicamente laborioso con larga curva de aprendizaje que comporta una tasa de fracasos próxima al 8%. Por este motivo, han cobrado interés técnicas alternativas, como el implante de electrodos epicárdicos en el ventrículo izquierdo a través de una minitoracotomía o utilizando videotoracoscopia con o sin soporte robótico^{7,8}. El implante de electrodos directamente en la superficie epicárdica del ventrículo izquierdo ha sido la técnica más utilizada inicialmente para la resincronización ventricular. La inserción de electrodos en las venas epicárdicas del ventrículo izquierdo relegó a un segundo plano el papel del implante quirúrgico, al que se atribuyó una elevada morbimortalidad perioperatoria y parámetros de estimulación inapropiados. En la

actualidad, la cirugía es considerada una técnica de rescate para los casos en los que fracasa el procedimiento percutáneo^{9,10}. El abordaje quirúrgico del ventrículo izquierdo para resincronización puede realizarse mediante minitoracotomía término con el que se denomina una toracotomía de tamaño reducido o con una técnica mínimamente invasiva utilizando dispositivos de toracoscopia. La toracotomía es un procedimiento que se acompaña de una mayor morbimortalidad que la toracoscopia. Por este motivo, la toracotomía apenas se utiliza en la resincronización ventricular, es muy infrecuente como técnica de primera elección y casi siempre es un procedimiento de rescate de una toracoscopia fallida. La videotoracoscopia para resincronización en los casos en los que la vía intravenosa no es factible es una técnica menos invasiva, que permite una rápida recuperación postoperatoria y previene la aparición de complicaciones. Recientemente, a la videotoracoscopia se ha añadido la tecnología robótica con el dispositivo da Vinci (Intuitive Surgical Inc., Estados Unidos)^{11,12}. Este sistema aporta ventajas sobre la videotoracoscopia clásica, como la visión en tres dimensiones, la eliminación del temblor y la posibilidad de aplicar puntos de sutura para fijar el electrodo; sin embargo, resulta extraordinariamente costoso y hasta el momento no está disponible en la mayoría de los centros hospitalarios. Por tal motivo los procedimientos percutáneos, toracotomía mínima o técnica subxifoidea son las más utilizadas para el implante del electrodo epicárdico en el ventrículo izquierdo en pacientes con Resincronizador^{13,14}.

METODOLOGIA

Se realizó una investigación con diseño no experimental y prospectivo que incluyó una muestra de 10 pacientes a quienes se le implantaron marcapasos para resincronización Cardíaca (tricameral), con implante del electrodo ventricular izquierdo epicárdico a través de técnica de toracotomía mínima, en el Servicio de Cirugía Cardiovascular del Hospital Coromoto de Maracaibo. Estado Zulia. Entre los años de 2.016 y 2.017. Los pacientes elegidos para la terapia de resincronización cardíaca cumplieron los siguientes criterios de inclusión: falla cardíaca secundaria a cardiopatía isquémica o no isquémica, estadio C o D, clase funcional III (8 pacientes) ó IV (2 pacientes) según la clasificación de la NYHA. Todos los pacientes presentaban fracción de eyección del ventrículo izquierdo menor o igual a (30%), diámetro ventricular diastólico del ventrículo izquierdo mayor de 55 mm, QRS mayor de 120 milisegundos y criterios ecocardiográficos de disincronía. Los criterios de disincronía se clasificaron en intraventricular, interventricular y aurículo-ventricular, catalogándose como disincronía aurículo-ventricular cuando el tiempo de llenado mitral corresponde a menos del (40%) del intervalo R-R, disincronía interventricular con una diferencia mayor de 40 milisegundos entre el periodo pre-eyectivo aórtico y periodo pre-eyectivo pulmonar. Se consideró criterio de disincronía intraventricular el tiempo de retardo *septum*-pared posterior mayor de 130 mseg, tiempo pre eyectivo aórtico mayor de 140 mseg y en la evaluación con Doppler tisular relación *septum*-pared lateral con una diferencia mayor de 60 milisegundos. Todos fueron evaluados por ecocardiografía Doppler por un solo observador. Se incluyeron pacientes con falla cardíaca de origen isquémico y no isquémico con tratamiento médico óptimo, el cual incluía inhibidores de la enzima convertidor de angiotensina, diuréticos, digital, espirinolactona y betabloqueadores. El método de implante del equipo de resincronización y del electrodo epicárdico ventricular izquierdo fue el siguiente: El procedimiento se realizó bajo anestesia general en la sala de quirófano de Cirugía Cardiovascular y bajo fluoroscopia. Inicialmente, se implantó el electrodo auricular y ventricular derecho bajo visión fluoroscópica y posteriormente en la misma cirugía el electrodo epicárdico ventricular izquierdo por minitoracotomía. La técnica se describe a continuación: 1) Con anestesia local se realizó disección del bolsillo subcutáneo prepectoral en la región deltopectoral izquierda. (Figura # 1). 2) Punción de vena subclavia con técnica de Seldinger, paso de guía metálica, paso de introductor y paso de los electrodos transvenosos, ventricular y

auricular de fijación activa en la aurícula derecha y el *septum* interventricular. Se midieron los parámetros eléctricos de implantación y si eran adecuados, se efectuaba cubrimiento con apósitos. (Figura # 2). 3) Se realizó Toracotomía anterior de 8 a 10 cm, por el cuarto espacio intercostal izquierdo (Figura # 3). 4) Exposición del pericardio y pericardiotomía longitudinal, anterior al nervio frénico para exponer el segmento basal de la cara posterolateral del corazón. Se prepara dispositivo de marcapaso epicárdico ventricular izquierdo (Figura # 4). 5) Se localizó la aurícula izquierda y el área de implantación que se encuentra 2 ó 3 cm caudal y lateral al apéndice cardíaco lugar donde se implantó el electrodo epicárdico usando el dispositivo flexible específico y se midieron los parámetros eléctricos (Figuras # 5). 6) En el tercer espacio intercostal, de dentro hacia fuera, se pasó el electrodo hasta el bolsillo subclavio. Se midieron los parámetros eléctricos de implantación del electrodo izquierdo, de la duración del QRS con estimulación biventricular y del tiempo de detección al estimular con el electrodo izquierdo. 7). Se conectaron los tres electrodos al generador. Se verificó su funcionamiento y fijación del mismo a la fascia muscular. 8) Se Colocó una sonda de toracotomía N° 32 a través del sexto espacio intercostal izquierdo con línea axilar anterior. 9) Se hizo cierre de toracotomía por planos. 10) Se practicó cierre del bolsillo subclavio por planos.

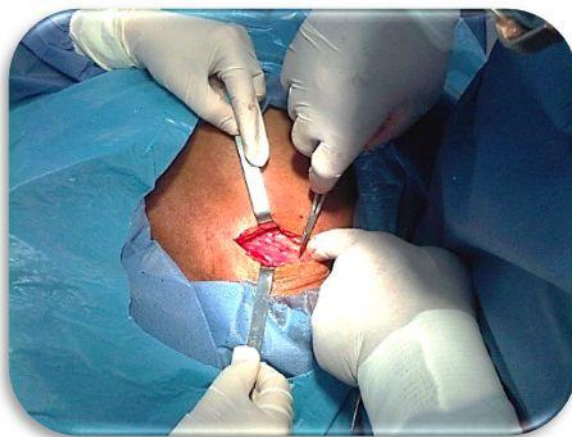

FIGURA 1.
(Realización de bolsillo de Marcapaso en región deltopectoral izquierda)

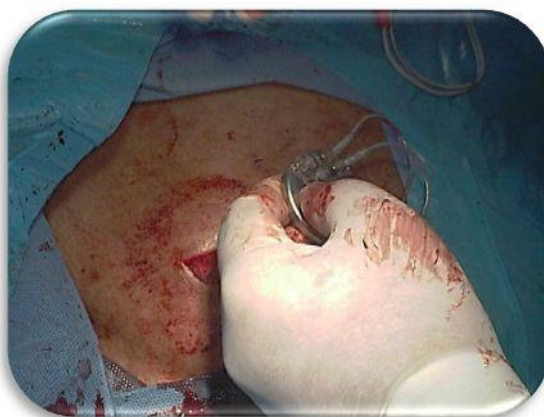


FIGURA 2.
(Electrodos Auricular y Ventricular derecho, conectado en el Marcapaso).

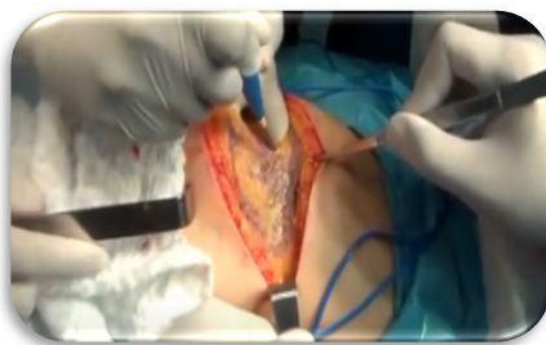

FIGURA 3.
(Realización de Toracotomía anterior izquierda).

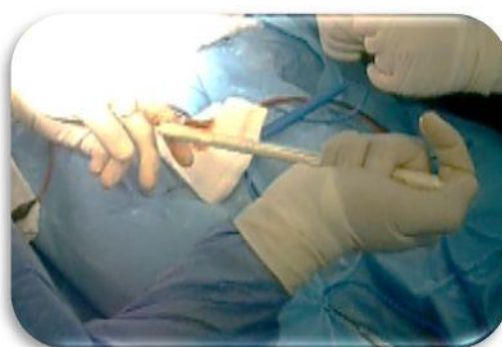

FIGURA 4.
(Dispositivo Electrodo epicardico Ventricular izquierdo).

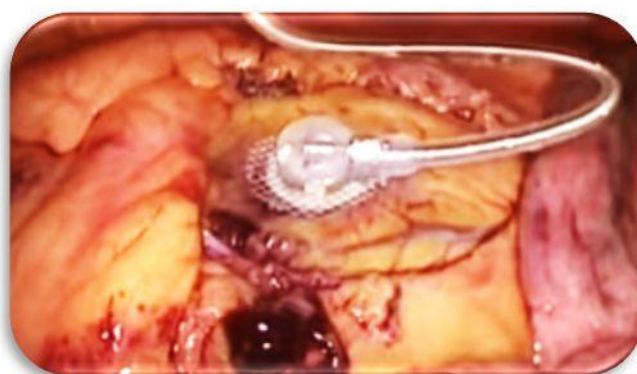


FIGURA 5.
(Pericardiotomía con Cara ventricular izquierda expuesta y
Dispositivo de Electrodo epicardico Ventricular izquierdo fijado).

RESULTADOS

Se incluyeron 10 pacientes en total, siete hombres y tres mujeres, con promedio de edad de 58 años (45-69 años); siete pacientes presentaban bloqueo de rama izquierda del haz de His. Todos los pacientes fueron sometidos a coronariografía diagnóstica; se encontró cardiopatía isquémica en cinco pacientes. A tres pacientes se les encontró un ritmo de fibrilación auricular y en tres paciente se encontró bloqueo A-V completo (Tabla # 1). El dispositivo utilizado fue el St.Jude Medical Tendril® ST modelo 1788T/TC

con estimulación bipolar en el ventrículo izquierdo para todos los pacientes. Los criterios de selección ecocardiográficos seleccionados, se utilizaron para afinar la indicación del dispositivo y definir la pared miocárdica con mayor retraso en la activación mecánica con el objetivo de disminuir el porcentaje de no respondedores a la terapia de resincronización cardiaca. Las características ecocardiográficas más importantes encontradas en los pacientes elegidos para terapia de resincronización cardiaca fueron las siguientes: el 100% de los pacientes tenía diámetro diastólico (DdVI) del ventrículo izquierdo por encima de 60 mm, diámetro sistólico del ventrículo izquierdo (DsVI) por encima de 50. Todos reunían criterios de disincronía interventricular e intraventricular (Tabla # 2). Posterior al implante del dispositivo de resincronización y antes de terminar el procedimiento, se verifican los parámetros eléctricos de implantación para asegurar un óptimo resultado. Se determina que la duración del QRS sea menor de 130 milisegundos con la estimulación biventricular, que el tiempo de detección al estimular con electrodo izquierdo sea mayor de 100 milisegundos y que el umbral del electrodo ventricular izquierdo sea menor de 2 mV. (Tabla # 3,4,5).

TABLA # 1.
Características de los pacientes sometidos a implante de resincronizador

PACIENTES	1	2	3	4	5	6	7	8	9	10
Edad	50	58	62	48	45	58	60	62	65	69
Sexo	M	M	M	M	F	F	F	M	M	M
Clase funcional	III	IV	III	III	III	IV	III	III	III	III
Bloqueo AV	-	-	-	+	-	-	+	-	-	+
BRIHH	+	+	+	-	+	+	-	+	+	-
BRDHH	-	-	-	+	-	-	+	-	-	+
Taquicardia ventricular	-	-	-	-	-	-	-	-	+	-
Fibrilación auricular	+	-	+	-	-	-	+	-	-	-
Cardiopatía isquémica	+	-	-	+	-	-	+	+	-	+
Diuréticos ahorradores de K	+	+	+	+	+	+	+	+	+	+
Digoxina	+	-	+	-	+	+	-	+	+	+
Amiodarona	+	-	-	+	-	-	-	+	-	-
Betabloqueadores	+	+	+	+	+	+	+	+	+	+
IECA	+	-	+	+	+	+	-	+	+	+
Diuréticos de ASA	+	+	+	+	+	+	+	+	+	+
Tiempo de implantación (Minutos)	130	115	129	140	200	119	135	150	110	112

TABLA # 2
Características eco cardiográficas de los pacientes con resincronizador

PACIENTES	1	2	3	4	5	6	7	8	9	10
VTS	170 ml	145 ml	310 ml	275 ml	226 ml	287 ml	150 ml	315 ml	280 ml	160 ml
VTD	285 ml	315 ml	322ml	317 ml	354 ml	321 ml	363 ml	325 ml	270 ml	300 ml
AAD	71	16	31	40	35	31	40	24	32	33
AAI	31	24	38	17	15	17	53	33	26	25
FE	20 %	20 %	20 %	30%	30 %	25%	25%	30 %	25%	20 %
DDVI	78 mm	65 mm	79 mm	86 mm	84 mm	82mm	90 mm	68 mm	72 mm	70 mm
DSVD	63 mm	54 mm	73 mm	76 mm	85 mm	73mm	79 mm	52 mm	69 mm	76 mm
Disincro. Interventricular (mseg)	52	42	81	63	53	67	93	114	102	107
Disincro. Intraventricular (mseg)	91	111	62	192	101	96	63	67	81	92
IMV	292	163	216	211	219	260	255	217	220	222

TABLA # 3
Parámetros del electrodo o cable ventricular izquierdo (CVI)

PACIENTES	1	2	3	4	5	6	7	8	9	10
CVI Onda R	11	14	12	12.6	23	22	30	13	30	18
CVI Umbral	0.8	1.2	1.1	0.8	1.2	1.3	0.9	0.6	1.5	1.3
CVI Impedancia	1350	854	1189	1300	704	722	813	566	1498	1125
Deflexión intrínseca (CVI)	1.2	1.6	1.3	2.3	3.0	3.2	4.1	1.7	3.0	2.0

TABLA #4
Parámetros del electrodo o cable ventricular derecho (CVD)

PACIENTES	1	2	3	4	5	6	7	8	9	10
CVD Onda R	16.6	22	18	28.7	19	12	15	11	13	12
CVD Umbral	0.5	1.2	0.8	0.5	1.1	1.3	1	0.5	0.7	0.8
CVD Impedancia	999	953	804	750	922	954	854	790	820	920
Deflexión intrínseca (CVD)	1.6	1.8	3.9	3.2	4.0	1.8	2.2	3	1.7	3

TABLE # 5
Parámetros del electrodo o cable auricular (CA)

PACIENTES	1	2	3	4	5	6	7	8	9	10
CVD Onda R	0.8	2.5	3.0	2.3	3.5	3.7	7.1	1.6	1.4	1.6
CVD Umbral	0.5	0.5	0.6	0.3	0.3	0.2	0.5	1.0	0.5	0.5
CVD Impedancia	620	880	670	610	620	530	745	722	820	912
Deflexión intrínseca (CVD)	1.1	1.2	1.2	1.3	1.4	2.1	3.0	3.0	3.7	2.8

DISCUSIÓN

La terapia de resincronización cardíaca con estimulación eléctrica biventricular, ha demostrado beneficios en la evolución clínica y funcional de los pacientes con falla cardíaca severa. Los estudios demuestran cambios en desenlaces finales importantes como disminución en la mortalidad y en el número de hospitalizaciones^{16,17}. El refinamiento de los criterios de disincronía por ecocardiografía Doppler de tejidos, ha permitido una mejor selección de los pacientes que se benefician de este tipo de procedimientos y por lo tanto disminuir el número de no respondedores, que en la actualidad oscila entre el 20% y el 30%. La técnica de implantación del electrodo ventricular izquierdo a través del seno coronario, es hasta ahora la vía de elección ya que demuestra altas tasas de éxito, baja frecuencia de complicaciones, adecuadas medidas intraoperatorias de estimulación epicárdica y tiempos de implantación aceptables luego de una curva de aprendizaje^{18,19}. Sin embargo, la anatomía del seno coronario, a diferencia de la arteria coronaria, es altamente variable y en los pacientes con falla cardíaca se distorsiona, lo que dificulta la implantación percutánea del electrodo y en ocasiones impide su adecuada ubicación. Por lo anterior algunos grupos optan por la realización de técnicas imagenológicas no invasivas para determinar con exactitud la anatomía del seno coronario y predecir la posibilidad de ubicar el electrodo en forma adecuada para estimular la pared ventricular con mayor retraso en su activación. La implantación del electrodo ventricular izquierdo por vía epicárdica para resincronización cardíaca, es una técnica segura y eficaz, de elección en pacientes con anatomía del seno coronario desfavorable, en quienes la implantación percutánea no es posible o de alto riesgo²⁰. Se obtienen adecuados parámetros post-implantación con umbrales de estimulación menores de 1,5 V/O,5 ms y adecuada ubicación del electrodo en la zona con mayor desacople mecánico. Si bien se trata de un procedimiento quirúrgico que debe realizarse en un quirófano, bajo anestesia general, con todas las condiciones y recursos necesarios para una toracotomía, ofrece algunas ventajas tales como tiempo total del procedimiento corto, tiempos breves de hospitalización, mayor precisión en el sitio ideal de implantación, bajo riesgo de desalojo y adecuada medición de parámetros de implantación, que no difieren en forma significativa del electrodo del seno coronario²¹. Aunque hasta ahora la técnica de implantación percutánea por el seno coronario del electrodo ventricular izquierdo para resincronización es de elección y la epicárdica (quirúrgica) es una alternativa en algunos pacientes, es evidente que, con el tiempo, el espectro de indicaciones de esta última se ha ampliado,

Encontrándose umbrales de estimulación notablemente bajos y con menor índice de complicaciones que los que se encontraron en pacientes con implante por seno coronario, especialmente de algunas con alta mortalidad como la ruptura del seno coronario; esto se convierte en una buena alternativa para un grupo significativo de pacientes. La mejoría en los dispositivos utilizados para su implantación, en el electrodo ventricular, hasta ahora monopolar, y la posibilidad de medir la respuesta hemodinámica por cambios en el dp/dt, el gasto cardíaco y la presión arterial pulmonar en el pre e intraoperatorio para determinar el sitio óptimo de implantación, adicionarán ventajas a este tipo de aproximaciones^{22,23}.

CONCLUSIÓN

La implantación de marcapaso tipo Resincronizador, con el electrodo epicárdico en el ventrículo izquierdo, es una opción como técnica quirúrgica en aquellos pacientes con dificultad de acceso al seno coronario, se ha demostrado que es un procedimiento útil, seguro, rápido y eficaz sin evidencia de complicaciones inherentes al procedimiento durante la estancia hospitalaria.

REFERENCIAS

1. Jessup M, Brozena S. Heart failure. *N Engl J Med* 2003;348:2007-18.
2. Khand A, Gemel A, Cleland J. Is the prognosis of the heart failure improving? *J Am Coll Cardiol* 2000;36:2284-6.
3. Abraham W, Fisher W, Smith A. Cardiac resynchronization therapy in chronic heart failure. *N Engl J Med* 2002;346:1845-53.
4. Linde C, Le Clercq, Rex S et al. Long term benefits of biventricular pacing in congestive heart failure: results from the MUSTIC study. *J Am Coll Cardiol* 2002;40:111-8.
5. Cleland J, Daubert JC, Erdmann E. The effect of cardiac resynchronization on morbidity and mortality in heart failure (CARE HF). *N Engl J Med* 2005; 352: 225-237.
6. Bristow MR, Feldman AM, Saxon LA. Heart failure management using implantable devices for ventricular resynchronization: Comparison of Medical Therapy, Pacing, and Defibrillation in Chronic Heart Failure (COMPANION) trial. COMPANION Steering Committee and COMPANION Clinical Investigators. *J Card Fail* 2000;6(3):276-85.
7. Abraham WT, Young JB, Leon AR, Adler S et al. Effects of cardiac resynchronization on disease progression in patients with left ventricular systolic dysfunction, an indication for an implantable cardioverter-defibrillator, and mildly symptomatic chronic heart failure. Multicenter InSync ICD II Study Group. MIRACLE. *Circulation* 2004;110(18):2864.
8. Ansalone G, Giannantoni P, Ricci R, Trambaiolo P, Fedele F, Santini M. Biventricular pacing in heart failure: back to basics in the pathophysiology of left bundle branch block to reduce the number of nonresponders. *Am J Cardiol* 2003;91:55F-66F.
9. Mair H, Sachweh J, Meuris B et al. Surgical epicardial left ventricular vs. lead versus coronary sinus lead in biventricular pacing. *Eur J Cardiol Surg* 2005;27:235-242.
10. Abraham W, Hayes D. Cardiac resynchronization therapy for heart failure. *Circulation* 2003;108:2596-2603.
11. Lane R, Chow W, Chin D, Mayet J. Selection and optimization of biventricular pacing: the role of echocardiography. *Heart* 2004; 90 (suppl vi) vi 10-vi16
12. Litmann L, Symansky JD. Hemodynamic implications of left bundle branch block. *J Electrocardiol* 2000; 33 (Suppl): 115-21.
13. Nesser HJ, Breithardt OA, Kandheria BK. Established and evolving indications for cardiac resynchronization. *Heart* 2004; 90 (suppl VI) vi5-vi9.
14. Abraham W, Hayes D. Cardiac resynchronization therapy for heart failure. *Circulation* 2003; 108: 2596-2603.
15. Kerwin WF, Botvinick EH, O'Connell JW et al. Ventricular contraction abnormalities in dilated cardiomyopathy: effect of biventricular pacing to correct intraventricular dyssynchrony. *J Am Coll Cardiol* 2000;35:1227-7.
16. Conti JB. Biventricular pacing therapy for congestive heart failure: a review of the literature. *Cardiology in Review* 2001;9(4):217-226.
17. García-Bengochea JB, Vega M, Fernández AL, Rubio J, Sánchez D, Amaro A, et al. Alternativas técnicas de resincronización ventricular epicárdica en la insuficiencia cardíaca. *Cir.Cardiov.*2003; 10:37-44.
18. Jansens JL, Jottrand M, Preumont N, Stoupel E, Cannière D. Robotic-enhanced biventricular resynchronization: an alternative to endovenous cardiac resynchronization therapy in chronic heart failure. *Ann Thorac Surg* 2003; 76:413-7.

19. DeRose JJ, Ashton RC, Belsley S, Swistel DG, Vloka M, Ehlert F, et al. Robotically assisted left ventricular epicardial lead implantation for biventricular pacing. *J Am Coll Cardiol.*2003;41:1414.
20. García-Bengochea JB, Fernández González AL, Vega Fernández M, Amaro Cendón A, Álvarez J, Rubio J, et al. Implante de electrodos en ventrículo izquierdo para resincronización. Ventajas de la videotoroscopia frente a la técnica percutánea. *Rev Esp Cardiol.* 2003;56.(Supl.2):29.
21. Cazeau S, Ritter P, Bakdach S, Lazarus A, Limousin M, Henao L, et al. Four chamber pacing in dilated cardiomyopathy. *Pacing Clin Electrophysiol* 1994; 17:1974-9.
22. Daubert JC, Ritter P, Le Breton H, Gras D, Leclercq C, Lazarus A, et al. Permanent left ventricular pacing with transvenous leads inserted into the coronary veins. *Pacing Clin Electrophysiol.*1998;21:239-45.
23. Kaseda S, Aoki T, Hangai N, Shimizu K. Better pulmonary function and prognosis with video-assisted thoracic surgery than thoracotomy. *Ann Thorac Surg* 2000; 70:1644-6.
24. Briceño Luis, Briceño Amada. Los niveles plasmáticos de citocinas inflamatorias están elevados en pacientes con insuficiencia cardíaca. *Revista Latinoamericana de Hipertensión.* 2.009; 106. Vol. 4 - N° 4.
25. Duque Maiorana, Pellino M Javier, Albiarez. Los Niveles plasmáticos de péptido natriuretico cerebral (NTproBNP), Proteína C Reactiva Ultrasensible (PCRus) y su relación con diámetros de cavidades del ventrículo izquierdo en pacientes con insuficiencia cardíaca. *Revista Latinoamericana de Hipertensión.* 2.012; 8. Vol. 7 - N° 1.
26. Juárez Hugo, Liquidano Eduardo. Hipertensión Arterial Pulmonar. Manifestaciones clínicas y tratamiento con sildenafil en niños. *Revisión de literatura y análisis de 11 casos. Revista Latinoamericana de Hipertensión.* 2.015; 2. Vol. 10 - N° 1.
27. Bermúdez Arias Fernando; Bermúdez Valmore. La Hipertrofia Ventricular Izquierda en el Hipertenso Nueva Clasificación Electrocardiográfica. *Revista AVFT.* 2.000. Vol. 19 - N° 1.
28. Evaluación pronóstica de los parámetros ecocardiográficos de disfunción diastólica en pacientes con infarto agudo de miocardio con elevación del segmento ST. *Revista AVFT.* 2.017. Vol. 36 - N° 3.