



Efecto de la administración intranasal de NeuroEPO en la estructura histológica de la mucosa olfatoria de ratas Wistar

Effect of intranasal administration of NeuroEPO in the histological structure of the olfactory mucosa of Wistar rats

Ketty Suárez Borrás ¹ , Gisselle Fernández Peña ¹ * , Giselle Puldón Seguí ¹ , Yamila Rodríguez Cruz ¹ , Carlos Luis Pérez Hernández ¹

¹Universidad de Ciencias Médicas de La Habana. Instituto de Ciencias Básicas y Preclínicas "Victoria de Girón". La Habana, Cuba.

*Autor para la correspondencia: gisellefp@infomed.sld.cu

Cómo citar este artículo

Suárez-Bórras K, Fernández-Peña G, Puldón-Seguí G, Rodríguez-Cruz Y, Pérez-Hernández CL. Efecto de la administración intranasal de NeuroEPO en la estructura histológica de la mucosa olfatoria de ratas Wistar. Rev haban cienc méd [Internet]. 2022 [citado]; 21(5):e5061. Disponible en: <http://www.revhabanera.sld.cu/index.php/rhab/article/view/5061>

Recibido: 4 de agosto del año 2022

Aprobado: 15 de septiembre del año 2022

RESUMEN

Introducción: Los accidentes cerebrovasculares y las enfermedades neurodegenerativas constituyen un importante problema de salud mundial. No solo porque causan una alta mortalidad y discapacidad, sino por la falta de terapias eficaces para tratarlos. La NeuroEPO, una variante de la eritropoyetina humana recombinante (rHu-EPO) con bajo contenido en ácido siálico, ha mostrado resultados alentadores como potencial agente neuroprotector al ser administrada por vía intranasal.

Objetivo: Determinar el efecto de la administración intranasal de NeuroEPO en la estructura histológica de la mucosa olfatoria de ratas Wistar.

Material y Métodos: Se realizó un estudio experimental, prospectivo y de corte longitudinal en ratas Wistar. Se utilizaron diez animales sanos distribuidos aleatoriamente en dos grupos de cinco cada uno. El grupo control recibió vehículo (0,3 µl/g/día) y el grupo tratado recibió NeuroEPO (300 µg/kg/día). Ambos tratamientos fueron administrados por vía intranasal durante 28 días. Fueron evaluadas las características histológicas de la mucosa olfatoria. Las medianas de los grupos del estudio fueron comparadas mediante la prueba U de Mann-Whitney.

Resultados: No se evidenciaron alteraciones en las características histológicas del epitelio olfatorio. Sin embargo, a nivel de la lámina propia en el grupo tratado con NeuroEPO, se observó una ligera hipertrofia e hiperplasia de las glándulas de Bowman.

Conclusiones: La administración de la formulación nasal de NeuroEPO no indujo alteraciones histopatológicas de la mucosa olfatoria de ratas Wistar en las condiciones experimentales de esta investigación.

Palabras Claves:

NeuroEPO, Eritropoyetina, mucosa olfatoria, administración intranasal, enfermedades neurodegenerativas, neuroprotección.

ABSTRACT

Introduction: Strokes and neurodegenerative diseases are major global health problems, not only because they cause high mortality and disability, but due to the lack of effective therapies. NeuroEPO, a variant of recombinant human erythropoietin (rHu-EPO) with a low sialic acid content, has shown encouraging results as a potential neuroprotective agent when administered intranasally.

Objective: To determine the effect of intranasal administration of NeuroEPO on the histological structure of the olfactory mucosa of Wistar rats.

Materials and Methods: An experimental, prospective, and longitudinal study was conducted on Wistar rats. Ten healthy animals were randomly distributed into two groups of five each. The control group received a vehicle (0.3 µl/g/day) and the treated group received NeuroEPO (300 µg/kg/day). Both treatments were administered intranasally for 28 days. The histological characteristics of the olfactory mucosa were evaluated. The medians between the study groups were compared using the Mann-Whitney U test.

Results: There were no alterations in the histological characteristics of the olfactory epithelium. However, slight hypertrophy and hyperplasia of the Bowman's glands were observed at the level of the lamina propria in the group treated with NeuroEPO.

Conclusions: The administration of the nasal formulation of NeuroEPO did not induce histological alterations of the olfactory mucosa of Wistar rats under the experimental conditions of this research.

Keywords:

NeuroEPO, erythropoietin, olfactory mucosa, intranasal administration, neurodegenerative diseases, neuroprotection.



INTRODUCCIÓN

En la actualidad con el incremento de la esperanza de vida y el envejecimiento poblacional, ha aumentado la incidencia y prevalencia de las enfermedades crónicas y sus consecuencias. Las enfermedades asociadas al Sistema Nervioso Central (SNC), entre ellas el Ictus y las enfermedades neurodegenerativas se han convertido en un importante problema de salud. No solo por su morbilidad y mortalidad, sino por la carencia de tratamientos efectivos.^(1,2,3)

En las últimas décadas, se ha investigado intensamente en la búsqueda de nuevas terapias más eficientes para tratar las enfermedades neurológicas. Diferentes variantes de eritropoyetina (EPO) han sido evaluadas para el tratamiento de enfermedades neurológicas y se han reportado resultados satisfactorios y alentadores.^(4,5)

La NeuroEPO, una variante de la EPO con bajo contenido en ácido siálico, se obtiene en Cuba, en el Centro de Inmunología Molecular (CIM) en el proceso de producción de EPO recombinante humana (rHu-EPO). Estudios preclínicos han demostrado los efectos de la NeuroEPO en la protección del SNC en modelos de Alzheimer, Ictus, excitotoxicidad inducida por glutamato.^(6,7,8,9) En estudios clínicos, la administración intranasal ha mostrado ser segura y bien tolerada en voluntarios sanos y muestra efectos favorables con traducción en mejoría clínica en pacientes con Enfermedad de Parkinson, Alzheimer y Ataxia Espinocerebelosa tipo 2.^(10,11,12,13,14) Además, la NeuroEPO presenta efectos beneficiosos sobre la glicemia y la reproducción en ratas diabéticas.^(15,16)

En estudios previos, reportamos que la administración intranasal de NeuroEPO no afecta la estructura de la mucosa respiratoria ni del tejido linfóide asociado.⁽¹⁷⁾ Sin embargo, hasta la fecha los reportes del efecto de la NeuroEPO en la mucosa olfatoria son casi nulos, por lo que nos propusimos realizar esta investigación con el **objetivo** de determinar el efecto de la administración intranasal de NeuroEPO en la estructura histológica de la mucosa olfatoria en ratas Wistar.

MATERIAL Y MÉTODOS

La investigación fue ejecutada entre 2016 y 2017. Se realizó un estudio experimental, prospectivo y de corte longitudinal con la participación del Centro Nacional de Producción de Animales de Laboratorio (CENPALAB) y el Instituto de Ciencias Básicas y Preclínicas Victoria de Girón (ICBP-UCMH). Ratas Wistar nulíparas y no gestadas, de tres semanas de edad y con peso de 150 a 175 g fueron empleadas como modelo animal del experimento. Las mismas fueron mantenidas en el bioterio de CENPALAB en condiciones ambientales adecuadas de humedad relativa de 40-70 %, con regulación del ciclo de luz/oscuridad de 12/12 horas. La temperatura osciló de 19 a 25 °C y se les ofreció acceso a comida y agua a libre demanda.^(18,19)

Formulación NeuroEPO

La formulación nasal de NeuroEPO, cuyo Ingrediente Farmacéutico Activo (IFA) es la rHu-EPO con bajo contenido de ácido siálico (con patentes PCT / cu2006 / 000001 y 20050138 al CIDEM, La Habana, Cuba),⁽²⁰⁾ fue desarrollada por el Centro de Investigaciones para el Desarrollo de Medicamentos (CIDEM). Tanto la NeuroEPO como el vehículo fueron suministrados por el CIM. El vehículo contiene todas las sustancias (excipientes) excepto el IFA.

Dos grupos de estudio de 5 animales cada uno fueron conformados por distribución aleatoria.

1. Grupo control, administración intranasal de vehículo (0,3 µl/g/día).
2. Grupo tratado, administración intranasal de NeuroEPO (300 µg/kg/día).

Aplicación intranasal (IN)

Ambos grupos de ratas recibieron tratamiento intranasal (IN) durante 28 días. Los animales fueron inmovilizados en posición supina. La administración de la formulación nasal fue aplicada lentamente (aproximadamente dos minutos) con una pipeta automática.

Procesamiento y coloración de las estructuras nasales para estudios histológicos

A los animales se les practicó eutanasia el día 28 y final del experimento. Las estructuras nasales fueron extraídas y lavadas con solución de cloruro de sodio a 0,9 % y se fijaron en formalina neutra a 4 % por 24 horas. Posteriormente, fueron sometidas a un proceso de descalcificación ósea con ácido fórmico por un periodo de 14 días. Se obtuvieron muestras de tejido nasal para examen histopatológico del tercer segmento de la cavidad nasal de las ratas (T3).⁽²¹⁾ Las muestras fueron procesadas mediante la técnica de inclusión en parafina.⁽²²⁾ Con un micrótopo Histo-Line Laboratories MR 300 se realizaron secciones de 5 µm de espesor al tejido nasal incluido y fueron confeccionadas 5 láminas portaobjetos por animal. Los métodos de coloración empleados fueron: la técnica de hematoxilina y eosina, la técnica histoquímica de PAS y la técnica tricrómica de Mallory.

Estudio histológico de la mucosa olfatoria

Se examinaron las láminas histológicas a varios aumentos (100x, 400x y 1000x) en un microscopio de luz digital Motic BA 210 buscando cambios histopatológicos en el epitelio olfativo y la lámina propia. En cada lámina fueron observados diez campos seleccionados al azar. Se realizó una valoración global en cada campo, analizando aspectos relacionados con la forma, tamaño, color y localización de las estructuras, teniendo en cuenta además posibles cambios inflamatorios o degenerativos.⁽²³⁾

Estudio morfométrico de la mucosa olfatoria

La mucosa olfativa fue analizada a nivel del meato dorsal del segmento T3. La altura del epitelio fue medida desde la membrana basal del epitelio hasta su superficie apical. El grosor de la lámina propia se midió contemplando el tejido conectivo subyacente al epitelio.

Se digitalizaron imágenes tomadas en 10 campos al azar en cada lámina histológica. Se empleó el *software* Motic Images Plus 2.0 para fotografiar cada campo. Se utilizó una cámara digital de alta resolución modelo Moticam, acoplada al microscopio. Las fotografías fueron tomadas con objetivos de 10x, 40x y 100x, un tubo de proyección Widefield binocular 300 (F.N.20) y distribución de luz 100/20.80. Las mediciones fueron realizadas en las imágenes digitalizadas utilizando el *software* para mediciones Imagen Tool versión 3 para Windows.

Análisis estadístico

Los datos de altura del epitelio y grosor de la lámina propia se recolectaron en una hoja de Microsoft Excel. La media y la desviación estándar fueron determinadas como estadígrafos de tendencia central y dispersión respectivamente. Los grupos se compararon utilizando la prueba de Mann-Whitney, pues los datos no presentaron una distribución normal (según prueba de Kolmogorov-Smirnov). Se consideraron diferencias estadísticamente significativas para $p < 0,05$. Todos los análisis estadísticos se realizaron con el paquete GraphPad Prism 7 para Windows.

Los datos primarios de este estudio están disponibles en Mendeley Data como principio de acceso abierto a la información.⁽²⁴⁾

Aspectos éticos

El experimento se efectuó luego de su aprobación por el Comité Institucional para el cuidado y uso de los animales de laboratorio (CICUAL) del CENPALAB. Todos los procedimientos con animales fueron realizados por personal altamente calificado y siguiendo las indicaciones de las guías institucionales y nacionales para el uso y cuidado de animales en el laboratorio.^(18,19)

RESULTADOS

Características histológicas de la mucosa olfatoria

El epitelio de la mucosa olfatoria presentó una estructura histológica normal en las ratas de ambos grupos de estudio. No se observó infiltrado inflamatorio ni signos de fibrosis (Figuras 1 y 2).

El tejido conectivo de la lámina propia mostró características normales. Los vasos sanguíneos y nervios olfatorios no presentaron alteraciones. Sin embargo, se observó hiperplasia e hipertrofia de las glándulas de Bowman en todos los animales del grupo tratado con neuroEPO (Figuras 1B y 2B). Se evidenció la positividad de estas glándulas con la técnica histoquímica de PAS (Figura 2C y 2D).

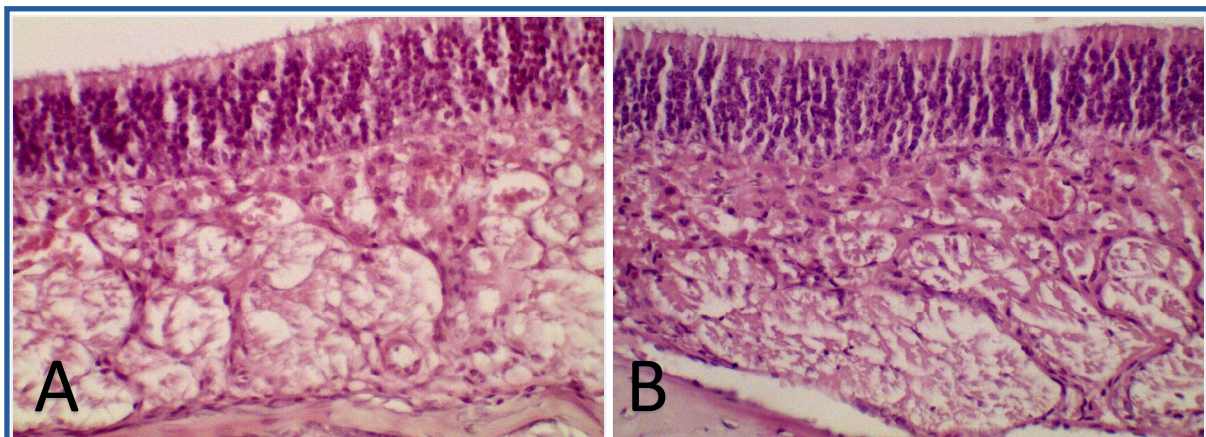
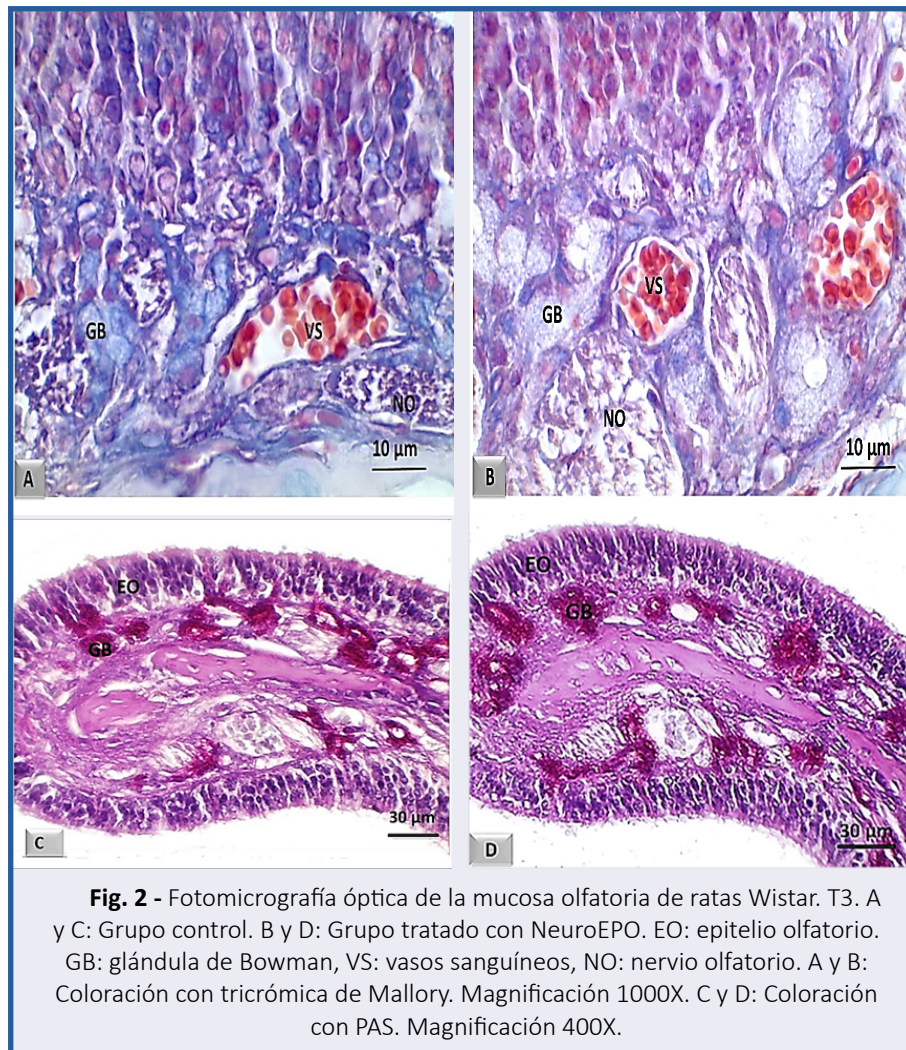


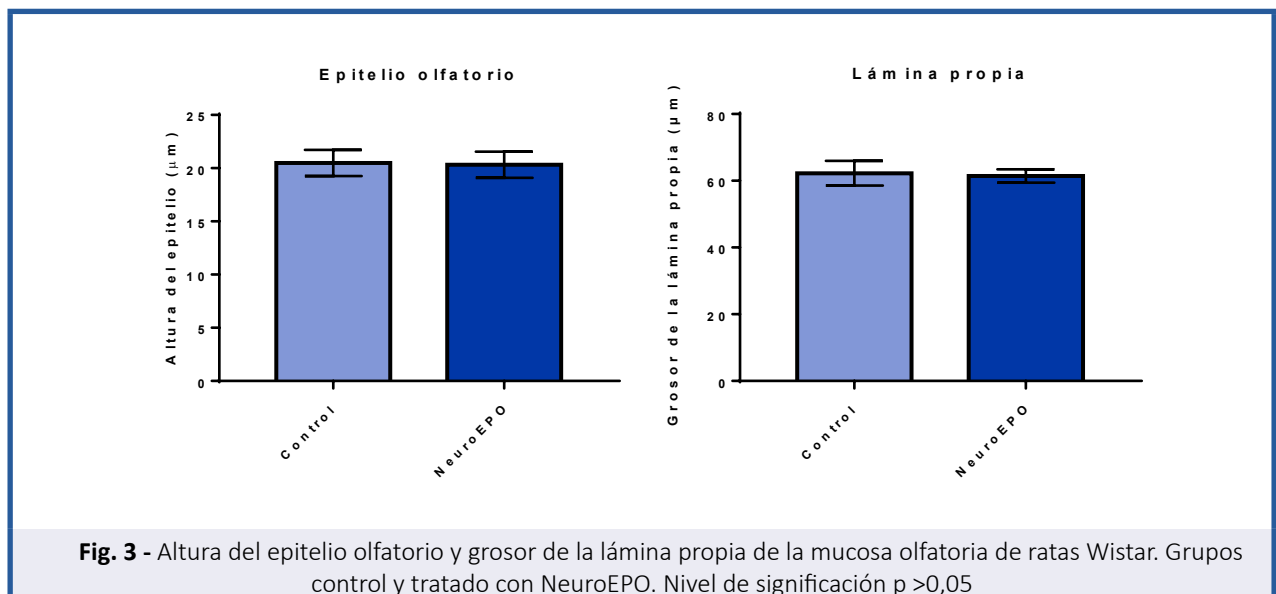
Fig. 1 - Fotomicrografía óptica de la mucosa olfatoria de ratas Wistar. T3. Meato dorsal. A: Grupo control. B: Grupo tratado con NeuroEPO. EO: epitelio olfatorio. LP: lamina propia. Tinción con H/E. Magnificación 400X.



Estudio morfométrico

Altura del epitelio olfatorio y grosor de la lámina propia

La mucosa olfatoria de las ratas tratadas con NeuroEPO no mostró diferencias en relación con las mediciones realizadas en la altura del epitelio ni el grosor de la lámina propia respecto a la de las ratas que recibieron el vehículo. (Figura 3).



DISCUSIÓN

La seguridad es un tema clave cuando se diseña la formulación de un fármaco. Durante el proceso de desarrollo, se debe considerar la seguridad no solo del fármaco en sí, sino también de los ingredientes activos y excipientes dentro de la formulación.^(25,26)

La mucosa nasal humana tiene un pH fisiológico promedio de 6,3 y, por lo tanto, es ligeramente ácida. El mantenimiento del pH en el moco asegura la función del aclaramiento ciliar. El pH de las formulaciones nasales debe estar dentro de un rango de pH de 4,5 a 6,5 para evitar la irritación nasal.^(25,26)

No solo el pH sino también la osmolaridad pueden contribuir a las consideraciones toxicológicas locales. Sin embargo, muchas sustancias influyen en el aclaramiento mucociliar a través de la estimulación o la inhibición. Los efectos inhibitorios son la causa principal de los efectos secundarios adversos, como sequedad nasal, irritación, estornudos, picazón nasal, rinitis medicamentosa y congestión.⁽²⁶⁾

Este estudio demostró que el tratamiento con NeuroEPO intranasal no condujo a cambios histológicos significativos en la mucosa nasal en comparación con el grupo control, corroborado con el estudio morfométrico.

No se observó en ninguno de los casos presencia de infiltración leucocitaria, edema, cambios vasculares, destrucción tisular ni remplazos del tejido conectivo con proliferación de vasos o fibrosis. De igual manera no se evidenciaron alteraciones cualitativas en las características estructurales celulares ni tisulares del epitelio olfatorio. Estos resultados coinciden con una investigación, en la cual, el empleo de dosis alta de NeuroEPO nasal durante 14 días en ratas Wistar no ocasionó signos de repuesta inflamatoria ni daño celular o tisular.⁽²⁷⁾

Los resultados del actual estudio contrastan con algunas investigaciones, en las cuales la administración de altas dosis de algunos fármacos por vía nasal han ocasionado degeneración del epitelio olfatorio, pérdida de células, tanto sustentaculares como receptoras y signos de respuesta inflamatoria indicativo de daño tisular.^(28,29,30,31)

En la lámina propia de la mucosa olfatoria de la actual investigación, se observó ligera hiperplasia e hipertrofia de las glándulas de Bowman en todos los animales del grupo tratado; sin repercusión sobre el grosor de la lámina propia, medido por morfometría. La positividad de estas glándulas a la técnica histoquímica de PAS impresionó secreción conservada.

Estos resultados difieren de algunas investigaciones en las que se han reportado cambios morfológicos en la lámina propia con el uso de fármacos a altas dosis por vía nasal. Se ha observado ausencia de haces de fibras nerviosas, así como signos de daño celular reversibles e irreversibles en las células del epitelio glandular.^(25,26,31)

Es probable que la hipertrofia e hiperplasia de las glándulas de Bowman observadas en la actual investigación, pudieran estar en relación con cambios reversibles adaptativos de las células del epitelio glandular, lo cual no repercute sobre su función y no traduce daño patológico ocasionado por el fármaco administrado por vía nasal.

En el estudio morfométrico de la mucosa olfatoria, no se observaron diferencias significativas en la altura del epitelio olfatorio y grosor de la lámina propia en los grupos en estudio. En la literatura revisada no se encontraron datos morfométricos relacionados con el uso de la NeuroEPO; sin embargo, se ha reportado marcada disminución de la altura del epitelio olfatorio tras el uso de algunos fármacos como el metilbromuro y metimazol.^(25,26,31) En relación con el grosor de la lámina propia, no se encontraron reportes en la literatura consultada que pudieran ser comparados con el presente estudio.

Este estudio tiene algunas **limitaciones**. Los presentes resultados se derivaron de estudios en roedores y pueden no ser traducibles directamente a humanos. Las muestras de tejido para examen histopatológico fueron obtenidas del tercer nivel (T3) de la cavidad nasal por lo que consideramos que estudios adicionales que examinen los tres niveles pueden proporcionar evidencia más sólida.

CONCLUSIONES

La administración de 300 µg/ kg o 6900 UI/ kg de NeuroEPO a las ratas Wistar, durante 28 días, no provocó cambios estructurales significativos de la mucosa olfatoria en nuestras condiciones experimentales. Estos resultados sugieren que la NeuroEPO puede ser empleada por vía intranasal sin riesgos de producir efectos adversos locales, coincidiendo con estudios previos.

REFERENCIAS BIBLIOGRÁFICAS

1. WHO. World health statistics 2022 (Monitoring health of the SDGs) [Internet]. Geneva: OMS; 2022 [Citado 24/10/2022]. Disponible en: <http://apps.who.int/bookorders>
2. Deuschl G, Beghi E, Fazekas F, Varga T, Christoforidi KA, Sipido E, *et al*. The burden of neurological diseases in Europe: an analysis for the Global Burden of Disease Study 2017. *Lancet Public Health*. 2020 oct 1;5(10):e551-67.
3. Feigin VL, Vos T, Nichols E, Owolabi MO, Carroll WM, Dichgans M, *et al*. The global burden of neurological disorders: translating evidence into policy. *Lancet Neurol*. 2020 Mar ;19(3):255-65.
4. Vittori DC, Chamorro ME, Hernández Y, Maltaner RE, Nesse AB. Erythropoietin and derivatives: Potential beneficial effects on the brain. *J Neurochem* [Internet]. 2021 Sep [Citado 24/10/2022];158(5):1032-57. Disponible en: <https://onlinelibrary.wiley.com/doi/full/10.1111/jnc.15475>
5. Rey F, Balsari A, Giallongo T, Ottolenghi S, di Giulio AM, Samaja M, *et al*. Erythropoietin as a Neuroprotective Molecule: An Overview of Its Therapeutic Potential in Neurodegenerative Diseases. [Internet]. 2019 Ago [Citado 24/10/2022];11. Disponible en: <https://journals.sagepub.com/doi/full/10.1177/1759091419871420>

6. Garzón F, Coímbra D, Parcerisas A, Rodríguez Y, García JC, Soriano E, *et al.* NeuroEPO Preserves Neurons from Glutamate-Induced Excitotoxicity. *Journal of Alzheimer's Disease*. 2018 Ene;65(4):1469-83.
7. Fernando G, Yamila R, César GJ, Ramón R. Neuroprotective Effects of neuroEPO Using an In Vitro Model of Stroke. *Behavioral Sciences* [Internet]. 2018 [Citado 24/10/2022];4. Disponible en: <https://www.mdpi.com/2076-328X/8/2/26/htm>
8. Maurice T, Mustafa MH, Desrumaux C, Keller E, Naert G, García Barceló LC, *et al.* Intranasal formulation of erythropoietin (EPO) showed potent protective activity against amyloid toxicity in the A β 25-35 non-transgenic mouse model of Alzheimer's disease [Internet]. 2013 Jun [Citado 24/10/2022];27(11):1044-57. Disponible en: <https://journals.sagepub.com/doi/abs/10.1177/0269881113494939>
9. Cruz YR, Strehaiano M, Rodríguez Obaya T, Rodríguez JCG, Maurice T. An Intranasal Formulation of Erythropoietin (Neuro-EPO) Prevents Memory Deficits and Amyloid Toxicity in the APP Swe Transgenic Mouse Model of Alzheimer's Disease. *Journal of Alzheimer's Disease*. 2017 Ene;55(1):231-48.
10. Pérez L, Sosa S, Bringas G, López D, Valenzuela C, Peñalver AI, *et al.* NeuroEPO in mild-to-moderate Alzheimer's disease. *Alzheimer's & Dementia* [Internet]. 2020 Dic [Citado 08/08/2022];16(S9):e036167. Disponible en: <https://onlinelibrary.wiley.com/doi/full/10.1002/alz.036167>
11. Bringas Vega ML, Pedroso Ibáñez I, Razaq F A, Zhang M, Morales Chacón L, Ren P, *et al.* The Effect of Neuroepo on Cognition in Parkinson's Disease Patients Is Mediated by Electroencephalogram Source Activity. *Frontiers Neuroscience*. 2022;16:952.
12. Santos Morales O, Díaz Machado A, Jiménez Rodríguez D, Pomares Iturralde Y, Festary Casanovas T, González Delgado CA, *et al.* Nasal administration of the neuroprotective candidate NeuroEPO to healthy volunteers: A randomized, parallel, open-label safety study. *BMC Neurol* [Internet]. 2017 Jul [Citado 08/08/2022];17(1):1-9. Disponible en: <https://link.springer.com/articles/10.1186/s12883-017-0908-0>
13. Pedroso I, García M, Casabona E, Morales L, Bringas ML, Pérez L, *et al.* Protective Activity of Erythropoietin in the Cognition of Patients with Parkinson's Disease. *Behavioral Sciences* [Internet]. 2018 May [Citado 24/10/2022];8(5):51. Disponible en: <https://www.mdpi.com/2076-328X/8/5/51/htm>
14. Rodríguez Labrada R, Ortega Sánchez R, Hernández Casaña P, Santos Morales O, Padrón Estupiñán M del C, Batista Núñez M, *et al.* Erythropoietin in Spinocerebellar Ataxia Type 2: Feasibility and Proof-of-Principle Issues from a Randomized Controlled Study. *Movement Disorders* [Internet]. 2022 Jul [Citado 24/10/2022];37(7):1516-25. Disponible en: <https://onlinelibrary.wiley.com/doi/full/10.1002/mds.29045>
15. Fernández Romero T, Clapés Hernández S, Pérez Hernández CL, Barreto López JJ, Fernández Peña G, Fernández Romero T, *et al.* Efecto hipoglicémico de la NeuroEPO en ratas con y sin diabetes mellitus. *Rev Haban Cienc Méd* [Internet]. 2022 [Citado 24/10/2022];21(1). Disponible en: http://scielo.sld.cu/scielo.php?script=sci_arttext&pid=S1729-519X2022000100003&lng=es&nrm=iso&tlng=es
16. Fernández Romero T, Clapes Hernández S, Pérez Hernández CL, Núñez López N, Suárez Román G, Fernández Peña G. Protective effect of NeuroEPO on the reproduction of diabetic rats. *Rev Haban Cienc Méd* [Internet]. 2022 Sep [Citado 24/10/2022];21(4):4797. Disponible en: <http://www.revhabanera.sld.cu/index.php/rhab/article/view/4797>
17. Suárez Borrás K, Fernández G, Rodríguez Cruz Y, Puldón Seguí G. Intranasal administration of NeuroEPO does not affect the structure of respiratory mucosa in Wistar rats. *Rev Haban Cienc Méd* [Internet]. 2022 [Citado 24/10/2022];21(4). Disponible en: http://scielo.sld.cu/scielo.php?script=sci_arttext&pid=S1729-519X2022000100003&lng=es&nrm=iso&tlng=es
18. Couto M, Cates C. Laboratory Guidelines for Animal Care. *Methods Mol Biol* [Internet]. 2019 [Citado 30/03/2020];1897: 407-30. Disponible en: http://link.springer.com/10.1007/978-1-4939-9009-2_25
19. McCormick Ell J, Connell N. Laboratory Safety, Biosecurity, and Responsible Animal Use. *ILAR J* [Internet]. 2019 Ago [Citado 30/03/2020];60(1):24-33. Disponible en: <https://academic.oup.com/ilarjournal/advance-article/doi/10.1093/ilar/ilz012/5550511>
20. Muñoz Cernada A, García Rodríguez JC, Núñez Figueredo Y, Pardo Ruiz Z, García Selman JD, Sosa Testé I, *et al.* Formulaciones nasales de EPORH con bajo contenido de ácido siálico para el tratamiento de enfermedades del sistema nervioso central [Internet]. Suiza: Patentscope.wipo.int 2007 [Citado 24/10/2022]. Disponible en: <https://patentscope.wipo.int/search/es/detail.jsf?docid=WO2007009404>
21. Humason GL. Animal tissue techniques. En Su: *Animal tissue techniques* [Internet]. London: W. H. Freeman and Company; 1962 [Citado 24/10/2022]. Disponible en: <https://www.cabdirect.org/cabdirect/abstract/19622204447>
22. Uraih LC, Maronpot RR. Normal histology of the nasal cavity and application of special techniques. *Environ Health Perspect*. 1990 Abr;85:187-208.
23. Kumar V, Abbas Abulk, Aster JonC. eds. *Robbins and Cotran Pathologic Basis of Disease*. 10 ed [Internet]. Philadelphia: Elsevier Publication; 2018 [Citado 24/10/2022]. Disponible en: <https://www.elsevier.com/books/robbins-and-cotran-pathologic-basis-of-disease/kumar/978-0-323-53113-9>
24. Suárez K, Fernández G, Puldón G, Rodríguez Y, Pérez CL. Effect of intranasal administration of neuroEPO in the histological structure of the olfactory mucosa of rats Wistar. [Internet]. Philadelphia: Mendeley Data; 2022 [Citado 24/10/2022]. Disponible en: <https://data.mendeley.com/datasets/gc77wttd9h>

25. Graff CL, Pollack GM. Nasal Drug Administration: Potential for Targeted Central Nervous System Delivery. *J Pharm Sci.* 2005 Jun;94(6):1187-95.
26. Keller LA, Merkel O, Popp A. Intranasal drug delivery: opportunities and toxicologic challenges during drug development. *Drug Deliv Transl Res [Internet].* 2022 Abr [Citado 24/10/2022];12(4):735-57. Disponible en: <https://link.springer.com/article/10.1007/s13346-020-00891-5>
27. Lagarto A, Bueno V, Guerra I, Valdés O, Couret M, López R, *et al.* Absence of hematological side effects in acute and subacute nasal dosing of erythropoietin with a low content of sialic acid. *Experimental and Toxicologic Pathology.* 2011 Sep;63(6):563-7.
28. Kovalchuk N. Organ-Specific contribution of P450 enzymes to bioactivation and acute respiratory tract toxicity of naphthalene. Dissertation. New York: State University of New York; 2017.
29. Cüreoğlu S, Akkuş M, Osma Ü, Yaldiz M, Oktay F, Can B, *et al.* The effect of benzalkonium chloride on rabbit nasal mucosa in vivo: an electron microscopy study. *European Archives of Oto-Rhino-Laryngology* 2002 259:7 [Internet]. 2002 [Citado 24/10/2022];259(7):362-4. Disponible en: <https://link.springer.com/article/10.1007/s00405-002-0458-x>
30. Jiang B, Shi Y, Abou MB, Xu L, Liang G, Wei H. Effects of chronic intranasal dantrolene on nasal mucosa morphology in mice. *Eur Rev Med Pharmacol Sci.* 2022;26(1):198-203.
31. Xie F, Zhou X, Genter MB, Behr M, Gu J, Ding X. The Tissue-Specific Toxicity of Methimazole in the Mouse Olfactory Mucosa Is Partly Mediated through Target-Tissue Metabolic Activation by CYP2A5. *Drug Metabolism and Disposition [Internet].* 2011 Jun [Citado 24/10/2022];39(6):947-51. Disponible en: <https://dmd.aspetjournals.org/content/39/6/947>

Conflicto de intereses

Los autores declaran que no tienen conflicto de intereses concernientes a los resultados de esta publicación.

Contribución de autoría

Ketty Suárez Borrás: Conceptualización, curación de datos, investigación, metodología, análisis formal, redacción borrador original, redacción, revisión y edición.

Gisselle Fernández Peña: Conceptualización, curación de datos, investigación, metodología, análisis formal, redacción borrador original, redacción, revisión y edición.

Giselle Puldón Seguí: Curación de datos, análisis formal, redacción borrador original, redacción, revisión y edición.

Carlos Luis Pérez Hernández: Curación de datos, análisis formal, redacción – borrador original, redacción, revisión y edición.

Yamila Rodríguez Cruz: Adquisición de fondos, administración del proyecto, análisis formal, redacción borrador original, redacción, revisión y edición.

Todos los autores hemos participado en la discusión de los resultados y hemos leído, revisado y aprobado el texto final.



Available in:

<https://www.redalyc.org/articulo.oa?id=180482302004>

[How to cite](#)

[Complete issue](#)

[More information about this article](#)

[Journal's webpage in redalyc.org](#)

Scientific Information System Redalyc
Diamond Open Access scientific journal network
Non-commercial open infrastructure owned by academia

Ketty Suárez Borrás, Gisselle Fernández Peña,
Giselle Puldón Seguí, Yamila Rodríguez Cruz,
Carlos Luis Pérez Hernández

**Effect of intranasal administration of NeuroEPO in the
histological structure of the olfactory mucosa of Wistar
rats**

**Efecto de la administración intranasal de NeuroEPO en la
estructura histológica de la mucosa olfatoria de ratas
Wistar**

Revista Habanera de Ciencias Médicas

vol. 21, no. 5, e5061, 2022

Universidad de Ciencias Médicas de la Habana,

ISSN-E: 1729-519X