



CIENCIAS QUIRÚRGICAS

PRESENTACIÓN DE CASO

Invaginación intestinal idiopática recurrente en un adulto con alcoholismo crónico

Recurrent idiopathic intestinal invagination in an adult with chronic alcoholism

Roberto Manuel Valdés Torres^{1*} , Aimara Borrego Alcalá¹ , Ibraín Rodríguez Rodríguez^{1,2}

¹Hospital Militar Central “Dr. Carlos Juan Finlay”. La Habana, Cuba.

²Universidad de Ciencias Médicas de La Habana. La Habana, Cuba.

*Autor para la correspondencia: robertov@infomed.sld.cu

Cómo citar este artículo

Valdés Torres RM, Borrego Alcalá A, Rodríguez Rodríguez I: Invaginación intestinal idiopática recurrente en un adulto con alcoholismo crónico: Presentación de caso. Rev haban cienc méd [Internet]. 2022 [citado 2022]; Disponible en: <http://www.revhabanera.sld.cu/index.php/rhab/article/view/4904>

Recibido: 06 de junio de 2022
Aprobado: 15 de diciembre de 2022

RESUMEN

ABSTRACT

Introducción: La mayoría de las invaginaciones intestinales en adultos tienen una causa orgánica y su tratamiento es quirúrgico. En algunos casos, no se encuentra lesión asociada a la invaginación (idiopática) y se puede optar por un manejo conservador. No se ha encontrado descrito en la literatura una relación causal entre alcoholismo crónico e invaginación intestinal.

Objetivo: Describir un caso poco frecuente de invaginación idiopática recurrente en adulto alcohólico, sugiriendo una relación causal entre estas entidades.

Presentación de caso: Paciente masculino de 50 años de edad, con antecedentes de alcoholismo crónico, acude al hospital, por dolor abdominal y vómitos. El cuadro clínico se interpretó como un síndrome peritoneal. En la tomografía axial computarizada de abdomen y tórax, se hace el diagnóstico de invaginación intestinal a nivel de yeyuno y lesiones inflamatorias en ambos pulmones. Presentó cuadro de abstinencia alcohólica grave, que fue tratado. En la laparotomía se confirmó el diagnóstico de invaginación yeyuno-yeyunal, sin compromiso vascular, y sin causa de la invaginación. Se desinvaginó sin resección. Al tercer día de operado, fallece por bronco-aspiración en un cuadro de abstinencia alcohólica. La autopsia informa, invaginación idiopática recurrente de yeyuno sin compromiso vascular.

Conclusiones: Se presentó un paciente con historia de alcoholismo crónico, con diagnóstico de invaginación de intestino delgado idiopática simple recurrente sin compromiso vascular, ni dilatación pre-estenótica y signos de neumonía por aspiración. Se trató de manera conservadora con desinvaginación quirúrgica sin resección.

Introduction: Most of the intestinal intussusceptions in adults have an organic cause and their treatment is surgical. In some cases, no lesion associated with the intussusceptions (idiopathic) is found and conservative management may be chosen. A causal relationship between chronic alcoholism and intussusception has not been described in the literature.

Objective: To describe a rare case of recurrent idiopathic intussusceptions in an alcoholic adult, suggesting a causal relationship between these entities.

Case Presentation: A 50-year-old male patient with a history of chronic alcoholism went to the hospital due to abdominal pain and vomiting. The clinical picture was interpreted as a peritoneal syndrome. In the CT scan of the abdomen and chest, the diagnosis of intestinal intussusceptions at the level of the jejunum and inflammatory lesions in both lungs is made. The patient presented symptoms of severe alcohol withdrawal, which was treated. At laparotomy, the diagnosis of jejunum-jejunal intussusception with no vascular compromise, and without cause of the intussusception was confirmed. It was desinvaginated without resection. On the third day after surgery, he died due to bronchial aspiration in a picture of alcohol withdrawal. The autopsy reported recurrent idiopathic intussusception of the jejunum without vascular compromise.

Conclusions: A patient with a history of chronic alcoholism who presented a recurrent simple idiopathic small bowel intussusception without vascular involvement, or pre-stenotic dilatation and signs of aspiration pneumonia is presented. He received conservative treatment with surgical desinvagination without resection.

Palabras Claves:

Obstrucción intestinal, invaginación idiopática en adulto, intestino delgado, recurrencia, alcoholismo crónico, bronco-aspiración.

Keywords:

Intestinal obstruction, idiopathic intussusception in adults, small intestine, recurrence, chronic alcoholism, broncho-aspiration.



INTRODUCCIÓN

En los adultos, la invaginación intestinal (IIA) es extremadamente rara, representa menos de 5 % de todas las invaginaciones intestinales y de 1–5 % de las obstrucciones del intestino.⁽¹⁾ Hay muchas publicaciones en la literatura sobre invaginaciones intestinales de diversas etiologías identificables, y son pocas las que comentan sobre invaginaciones intestinales idiopáticas.⁽²⁾

En la literatura revisada no está demostrada la relación causal entre el alcoholismo crónico y la invaginación del intestino delgado. El consumo crónico de grandes dosis de alcohol acelera el tránsito del intestino delgado. No se ha estudiado el papel del consumo de alcohol en la IIA transitoria.⁽³⁾ Los autores solo encontraron un informe por Drake WM, et al.,⁽⁴⁾ de invaginación de intestino delgado en un paciente con alcoholismo crónico; aunque en ese caso también estaban presentes otros factores como la desnutrición y el síndrome del intestino marrón.

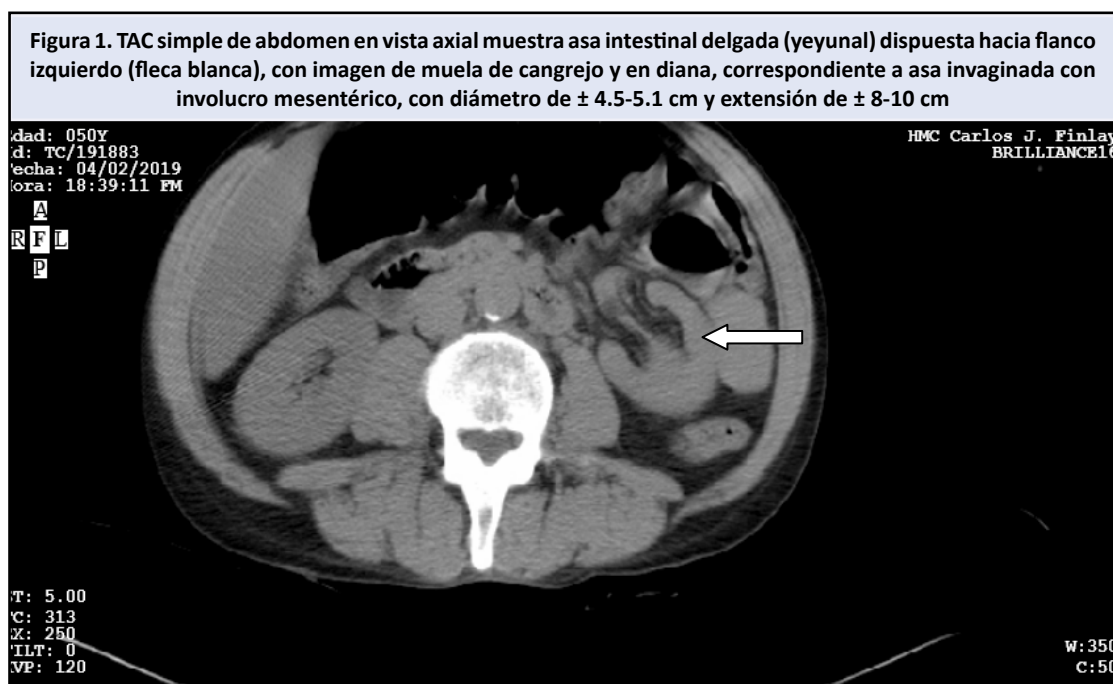
Existen evidencias para sospechar que la hiperactividad intestinal debida al alcoholismo crónico tiene un papel en la patogenia de la IIA; aspecto, también señalado por varios autores.^(3,5,6)

El **objetivo** de esta investigación es informar sobre un paciente alcohólico crónico con invaginación idiopática recurrente de intestino delgado, asociación poco frecuente, sugiriendo una relación casual, sin descartar la hipótesis de una relación causal entre el alcoholismo crónico y las invaginaciones intestinales.

Las normas de confiabilidad de los pacientes se cumplieron durante el proceso de la investigación (los principios de la Declaración de Helsinki, las normas CIOMS-OMS para investigaciones en humanos y la Declaración Universal sobre Bioética y Derechos humanos)

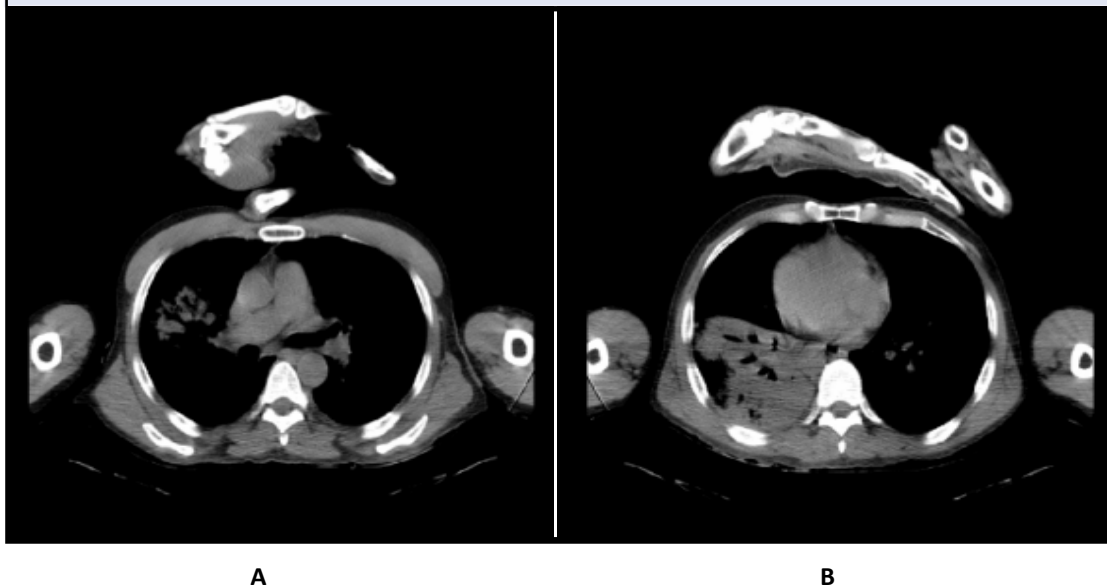
CASO CLÍNICO

Paciente de 50 años de edad, sexo masculino, con antecedentes de etilismo crónico, acude al servicio de urgencias, por dolor abdominal, anorexia y vómitos de 5 días de evolución. A su ingreso hospitalario se registra tensión arterial de 100/60 mm Hg, frecuencia cardíaca de 104 por minuto, frecuencia respiratoria de 24 por minutos. Abdomen, contracturado, doloroso a predominio epigástrico, reacción peritoneal generalizada y ruidos hidroaéreos presentes pero disminuidos. Impresión diagnóstica de síndrome peritoneal. Los resultados de los exámenes de laboratorio (hemograma, amilasa sérica, ionograma y gasometría), dentro de límites normales; el ultrasonido (US) abdominal informa patrón gaseoso abdominal aumentado, no líquido libre en cavidad. La tomografía axial computarizada (TAC), en el estudio simple de abdomen informa: asa intestinal delgada (yeyunal) dispuesta hacia flanco izquierdo con imagen de muela de cangrejo y en diana, correspondiente al asa invaginada que incluye el mesenterio, con diámetro de ± 4.5 -5.1 cm y extensión de ± 8 -10 cm (Figura 1); y en el estudio contrastado por vía oral: se observa desinvaginación parcial del asa descrita, aunque persiste la misma con diámetro de ± 3 cm, con extensión de ± 3 cm, sin definirse lesión tumoral invaginante ni otras etiologías; así como no se define dilatación pre-lesional.



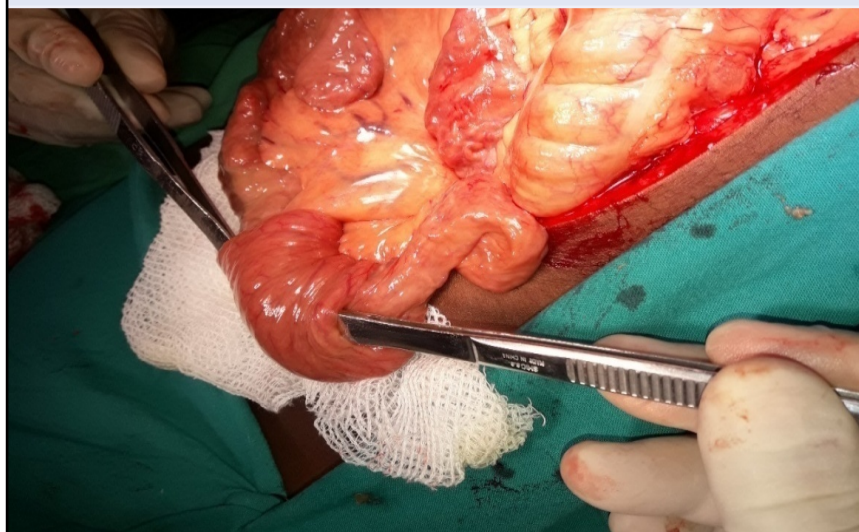
La TAC de tórax, informa: presencia de lesiones inflamatorias en segmento anterior del lóbulo superior derecho y predominantemente en lóbulo inferior izquierdo, con colapso del lóbulo casi en su totalidad, con ligero derrame pleural izquierdo paraneumónico. (Figura 2. A y B).

Figura 2. TAC de tórax en vista axial: A. presencia de lesiones inflamatorias en segmento anterior del lóbulo superior derecho (flecha) y B. Predominantemente en lóbulo inferior izquierdo (flecha), con colapso del lóbulo casi en su totalidad, con ligero derrame pleural izquierdo paraneumónico



Se comienza hidratación parenteral, antibioticoterapia y analgésicos, pero el paciente presenta signos de abstinencia alcohólica, dada por temblor, agitación, confusión mental y delirio; por lo que es medicado con Dextrosa a 5 % + tiamina EV y haloperidol + difenhidramina y se traslada a la Unidad de Cuidados Intermedios Especiales (UCIE). El paciente fue sometido a laparotomía exploradora, encontrando una invaginación yeyuno-yeyunal de ± 10 cm, sin compromiso vascular y buena peristalsis. No se encontró causa subyacente responsable de la invaginación ni dilatación pre-estenótica, por lo que se tomó la decisión de reducción manual sin resección, después de revisar toda la cavidad abdominal. (Figura 3).

Figura 3. Vista del segmento de yeyuno invaginado, sin compromiso vascular ni dilatación proximal; y sin causa subyacente responsable de la invaginación (idiopática).



En el posoperatorio, el paciente evoluciona con cuadro de abstinencia alcohólica. Valorado por Psiquiatría, se le restringe en la cama y se seda. Al tercer día de operado, presenta distensión abdominal que se interpreta como íleo paralítico y se decide poner sonda nasogástrica de Levín abierta a frasco e hidratación parenteral. En horas de la noche presenta vómito de contenido intestinal que bronco-aspira y fallece después de 30 minutos de reanimación cardiopulmonar.

En la autopsia se encontró una invaginación simple de intestino delgado (20 cm de yeyuno) idiopática sin compromiso vascular. La causa directa de la muerte fue una bronconeumonía bilateral abscedada aspirativa, y como causa contribuyente el alcoholismo crónico.

DISCUSIÓN

La invaginación intestinal se considera una enfermedad de la primera infancia; sin embargo, alrededor de 5 % de la invaginación intestinal está presente en los adultos y es causa de 1 % a 5 % de obstrucción intestinal con igual prevalencia en hombres y mujeres.⁽⁷⁾

Mientras que 95 % de las invaginaciones intestinales en niños son idiopáticas, entre 80 y 90 % de las invaginaciones intestinales en adultos tienen una causa identificable, y el sitio más común es el intestino delgado;⁽⁸⁾ por otro lado, alrededor de 15 % de las IIA son idiopáticas, sin un punto de inducción aparente.⁽³⁾

Estudios recientes muestran que 60 % de las invaginaciones del intestino delgado son causadas por malignidad, el resto son causadas por lesiones benignas (30 %) o son idiopáticas (10 %). La fisiopatología de los casos sin relación con un punto de derivación se considera idiopática y, en adultos, suele ser transitoria. La mayoría de los casos de IIA que involucra solo el intestino delgado también son idiopáticos.^(1,9)

Con frecuencia, la IIA es clasificada basada en su localización, como entero-entérica (limitada al intestino delgado), colo-cólica (limitada al intestino grueso), íleo-cólica (cuando el íleon terminal se prolapsa en el colon ascendente), e íleo-cecal (cuando la válvula íleo-cecal es la cabeza invaginante). También puede ser clasificada basada en su etiología, en benigna, maligna, e idiopática.⁽¹⁰⁾

La mayoría de los casos parece seguir un curso crónico y variable de dolor abdominal y síntomas de obstrucción intermitente. Esta presentación clínica un tanto oscura puede hacer que el diagnóstico oportuno sea un desafío y puede retrasar el descubrimiento de una posible causa maligna.⁽¹¹⁾ La invaginación transitoria del intestino delgado es rara y además se presenta con signos y síntomas inespecíficos, por lo que el diagnóstico puede ser difícil.⁽⁵⁾ En el caso que se presenta, de inicio se sospechó un abdomen agudo de tipo peritoneal.

Se han utilizado varias modalidades de imágenes para ayudar a establecer el diagnóstico. Sin embargo, con frecuencia el diagnóstico se confirma solo durante la intervención quirúrgica. Según los estudios publicados, el diagnóstico se puede realizar mediante US en 33 % de los casos; radiografías simples en 60 %; enema de bario en 36 %; y TAC en 72 % de los casos.^(8,12)

La TAC parece ser la prueba más fiable para hacer un diagnóstico preoperatorio, con una sensibilidad de 71,4-87,5 % y una especificidad de 100% en el diagnóstico de invaginación.^(2,8,12) En el caso informado, el US mostró patrón gaseoso abdominal aumentado, no líquido libre en cavidad. El diagnóstico se realizó por la TAC que mostró los hallazgos patognomónicos de la invaginación de intestino delgado.

Las invaginaciones transitorias con reducción espontánea son muy comunes en niños ya que generalmente son de naturaleza idiopática, particularmente cuando la longitud de la invaginación es menor de 3 cm. Del mismo modo, la longitud de la invaginación intestinal de menos de 3,5 cm es un predictor independiente de IIA autolimitada.⁽³⁾ Aunque se pensó en una IIA transitoria por la discrepancia entre la TAC simple y la contrastada en nuestro caso, se consideró indicada la laparotomía exploratoria por la longitud de la invaginación (\pm 10 cm), y la gravedad de los síntomas.

La invaginación del intestino delgado en adultos comúnmente requiere la resección quirúrgica del intestino afectado. Esto se debe a la presencia de otras patologías asociadas con la invaginación en adultos. Sin embargo, para las invaginaciones idiopáticas, algunos autores recomiendan la reducción simple, después de excluir la isquemia y la perforación intestinal.^(1,2,13) En el caso reportado, se adoptó una conducta conservadora, de desinvaginación sin resección.

Si bien los síntomas pueden aliviarse mediante reducción o resección intestinal, se ha informado recurrencia en aproximadamente 6,5 % de todos los casos de IIA. Esta cifra puede ser mayor en la IIA entérica, ya que un informe encontró recurrencias en 21 de 230 pacientes (9,1 %).⁽¹⁴⁾ El paciente que se informa, tuvo recurrencia posoperatoria que no se diagnosticó; porque la distensión abdominal y la ausencia de peristalsis se interpretó como íleo paralítico.

La elevada concentración de alcohol en el intestino delgado produce un aumento de la motilidad intestinal. Este efecto se ha atribuido a una acción sobre el sistema nervioso autónomo y/o un efecto inflamatorio sobre la mucosa intestinal, pero lo más probable es que se trate de un efecto directo del etanol sobre las fibras musculares lisas del intestino delgado.⁽¹⁵⁾

Según Arias Villalobos LF y cols.,⁽¹⁶⁾ los pacientes más propensos a aspiración y macroaspiración se presentan con los siguientes factores de riesgo: alteraciones en la conciencia; alteraciones en el reflejo de tos; dificultad para tragar o disfagia; pacientes con reflujo gastroesofágico; durante una convulsión de intoxicación alcohólica aguda u otra condición caracterizada por vómitos y disminución del nivel de conciencia.

La invaginación de intestino delgado idiopática y recurrente en el adulto es una entidad nosológica poco frecuente. Su asociación con el alcoholismo crónico es casual; aunque, se plantea la hipótesis de que el consumo de alcohol pueda tener un papel en la aparición de invaginaciones intestinales en ausencia de patología orgánica evidenciable en pruebas de imagen. La TAC de abdomen es el gold standard para el diagnóstico y se sugiere un manejo conservador en estos casos en ausencia de isquemia o inflamación.

CONCLUSIONES

Se presenta un paciente con historia de alcoholismo crónico, con diagnóstico de invaginación de intestino delgado idiopática simple recurrente sin compromiso vascular ni dilatación pre-estenótica y signos de neumonía por aspiración. Se trató de manera conservadora con desinvaginación quirúrgica sin resección. En el posoperatorio presentó una broncoaspiración aguda durante un cuadro de abstinencia alcohólica grave, que le causó la muerte.

REFERENCIAS BIBLIOGRÁFICAS

1. Lovisetto F, Caneparo A, Zonta S. Laparoscopic treatment of idiopathic jejuno-jejunal intussusception in an adult. *Journal of Surgical Case Reports* [Internet]. 2020 Aug [Citado 21/09/2020]; 2020 (8): 254. Disponible en: <https://academic.oup.com/jscr/article/2020/8/rjaa254/5898443?login=false>
2. Aydin N, Roth A, Misra S. Surgical versus conservative management of adult intussusception: Case Series and review. *International Journal of Surgery Case Reports* [Internet]. 2016 [Citado 18/06/2020]; 20: 142-6. Disponible en: <https://www.sciencedirect.com/science/article/pii/S2210261216000304>
3. Okamoto T, Suzuk H, Fukuda K. Intraoperative Endoscopy in Transient Adult Jejunojejunal Intussusception. *Case Reports in Gastrointestinal Medicine* [Internet]. 2021 Jul [Citado 21/09/2020]; 2021: 1-6. Disponible en: <https://www.hindawi.com/journals/crigm/2021/3718089/>
4. Drake WM, Winter TA, Price SK, O'Keefe SJ. Small bowel intussusception and brown bowel syndrome in association with severe malnutrition. *The American Journal of Gastroenterology* [Internet]. 1996 [Citado 21/02/2022]; 91(7): 1450-2. Disponible en: <https://pubmed.ncbi.nlm.nih.gov/8678014/>
5. Vatsal K, Trishya R, Akyuz YK, Yashar E, Vesna T. Idiopathic Transient Small Bowel Intussusception in an Adult, *The American Journal of Gastroenterology* [Internet]. 2021 Oct [Citado 21/09/2021]; 116: S1258. Disponible en: https://journals.lww.com/ajg/Fulltext/2021/10001/S3046_Idiopathic_Transient_Small_Bowel.3050.aspx
6. Aksan F, Andrade C, Hertan HI. S2970 Multiple Jejunal Intussusceptions in a Patient With Portal Hypertension and Decompensated Liver Cirrhosis. *The American Journal of Gastroenterology* [Internet]. 2021 Oct [Citado 21/09/2022]; 116: S1229-S1230. Disponible en: https://journals.lww.com/ajg/Fulltext/2021/10001/S2970_Multiple_Jejunal_Intussusceptions_in_a.2974.aspx
7. Uyulmaz S, Zünd M, Caspar U, Diebold J, Slankamenac K. Ileoileal intussusception in unspecific recurrent abdominal pain in adult: A case report. *SAGE Open Medical Case Reports* [Internet]. 2018 [Citado 21/09/2022]; 6: 1-4. Disponible en: https://web.archive.org/web/20201211010644id_/https://www.zora.uzh.ch/id/eprint/190053/1/2050313x18792814.pdf
8. Loo GH, Mohamad Abu Zeid WM, Lim SL, Ismail AM. Rare presentation of idiopathic duodenoduodenal intussusception. *The Royal College of Surgeons of England* [Internet]. 2017 Jul [Citado 21/09/2020]; 99 (6): e188-e190. Disponible en: <https://www.ncbi.nlm.nih.gov/pmc/articles/PMC5696991/pdf/rcsann.2017.0104.pdf>
9. Matei OA, Niethammer C, Lamade W, Bauer MS. Recurrency of An Idiopathic Triple Jejuno-Jejunal Intussusception And Acute Pancreatitis in An Adult A Case Report. *SAS J Surg* [Internet]. 2021 Feb [Citado 21/09/2022]; 7 (2): 56-60. Disponible en: https://saspublishers.com/media/articles/SASJS_72_56-60.pdf
10. Hadid T, Elazzamy H, Kafri Z. Bowel intussusception in adult: Think cancer. *Case Rep Gastroenterol* [Internet]. 2020 [Citado 21/09/2020]; 14: 27-33. Disponible en: <https://www.karger.com/Article/Abstract/505511>

11. Gange ER, Grieco MA, Myers SD, Guenther TM. Idiopathic adult intestinal intussusception: a rare cause of an acute surgical abdomen. *Journal of Surgical Case Reports* [Internet]. 2020 [Citado 21/09/2021]; 12: 1–3. Disponible en: <https://www.ncbi.nlm.nih.gov/pmc/articles/PMC7778519/pdf/rjaa542.pdf>
12. Zaghrine E, Algaba R, Nicolas G, Koury E, Saliba C, Osman D. Idiopathic Ileo-Ileo-Cecal Intussusception in a 25-Year-Old Female. *Am J Case Rep* [Internet]. 2019 [Citado 21/09/2021]; 20: 872–6. Disponible en: <https://www.ncbi.nlm.nih.gov/pmc/articles/PMC6598787/pdf/amjcaserep-20-872.pdf>
13. Panzera F, Di Venere B, Rizzi M, Biscaglia A, Praticò CA, Nasti G, et al. Bowel intussusception in adult: Prevalence, diagnostic tools and therapy. *World J Methodol* [Internet]. 2021 May 20 [Citado 21/09/2022]; 11(3): 81–7. Disponible en: <https://www.ncbi.nlm.nih.gov/pmc/articles/PMC8127421/>
14. Amr MA, Polites SF, Alzghari M, Onkendi EO, Grotz TE, Zielinski MD. Intussusception in adults and the role of evolving computed tomography technology. *The American Journal of Surgery* [Internet]. 2015 [Citado 21/09/2021]; 209 (3): 580–3. Disponible en: <https://www.sciencedirect.com/science/article/abs/pii/S0002961014006163>
15. Prokopchuk O, Neumann PA, Hüser N, Friess H, Wilhelm D. Múltiple intestinal intussusceptions caused by highly impaired gastrointestinal motility in a patient with chronic cannabis consumption. *Journal of Surgical Case Reports* [Internet]. 2019 May [Citado 21/09/2022]; 2019 (5): 1-3. Disponible en: <https://academic.oup.com/jscr/article/2019/5/rjz160/5497624?login=false>.
16. Arias Villalobos LF, Peláez Echavarría D, Méndez Solís G. Neumonía por aspiración. *Rev Méd Sinerg* [Internet]. 2021 Ene [Citado 21/09/2022]; 6 (1): e583. Disponible en: <https://www.revistamedicasinergia.com/index.php/rms/article/view/583/1082>

Conflicto de intereses

Los autores declaran no tener conflictos de intereses relacionados con la investigación

Contribución de autoría

Roberto Manuel Valdés Torres: conceptualización, investigación, supervisión, visualización, redacción – borrador original, redacción – revisión y edición.

Aimara Borrego Alcalá: investigación, visualización, redacción – revisión y edición.

Ibrain Rodríguez Rodríguez: conceptualización, análisis formal, investigación, metodología, supervisión, visualización, redacción – borrador original, redacción – revisión y edición.

Todos los autores participamos en la discusión de los resultados y hemos leído, revisado y aprobado el texto final del artículo.



Disponible en:

<https://www.redalyc.org/articulo.oa?id=180482304008>

Cómo citar el artículo

Número completo

Más información del artículo

Página de la revista en redalyc.org

Sistema de Información Científica Redalyc
Red de revistas científicas de Acceso Abierto diamante
Infraestructura abierta no comercial propiedad de la
academia

Roberto Manuel Valdés Torres, Aimara Borrego Alcalá,
Ibraín Rodríguez Rodríguez

**Invaginación intestinal idiopática recurrente en un
adulto con alcoholismo crónico**

**Recurrent idiopathic intestinal invagination in an adult
with chronic alcoholism**

Revista Habanera de Ciencias Médicas

vol. 22, núm. 1, e4904, 2023

Universidad de Ciencias Médicas de la Habana,

ISSN-E: 1729-519X