



Aneurisma ventricular de pared inferior: complicación tardía rara del infarto miocárdico. Importancia del diagnóstico oportuno.

Inferior wall ventricular aneurysm: a rare late complication of myocardial infarction. Importance of timely diagnosis.

Yanitsy Chipi Rodríguez ^{1,2*} , Liliam Gretel Cisneros Sánchez ^{1,2} , Taimara Pérez Rivera ²

¹Hospital General Docente Enrique Cabrera. La Habana, Cuba.

²Universidad de Ciencias Médicas de La Habana. La Habana, Cuba.

*Autor para la correspondencia: yrcpmb@gmail.com

Cómo citar este artículo

Rodríguez Chipi Y, Cisneros Sánchez LG, Pérez Rivera T. Aneurisma ventricular de pared inferior: complicación tardía rara del infarto miocárdico. Importancia del diagnóstico oportuno. Rev haban cienc méd [Internet]. 2023 [citado];22(2):e4972; Disponible en: <http://www.revhabanera.sld.cu/index.php/rhab/article/view/4972>

Recibido: 04 de agosto de 2022

Aprobado: 13 de marzo de 2023

RESUMEN

Introducción: El aneurisma ventricular se presenta como complicación mecánica tardía del Infarto agudo de miocardio; se reserva, generalmente, para designar un área discínética aislada de la pared ventricular izquierda con un amplio cuello. La incidencia de un aneurisma de la pared inferior-posterior o lateral es muy baja alrededor de 5 % a 10 %. Esta entidad aumenta el riesgo de mortalidad, incluso cuando se compara con el de los pacientes con fracción de eyección del ventrículo izquierdo equiparable.

Objetivo: Fundamentar la importancia del diagnóstico oportuno de una complicación tardía rara del Infarto agudo de miocardio.

Presentación de caso: Se describe un paciente con antecedentes de Infarto agudo de miocardio inferior y episodios de taquicardia ventricular recurrente con diagnóstico ecocardiográfico de aneurisma de grandes dimensiones en pared inferior y lateral con trombos en su interior. Se optimizó tratamiento médico y se indicó implantación de desfibrilador automático.

Conclusiones: La presencia de un aneurisma ventricular verdadero en la pared inferior y lateral es una complicación tardía rara del Infarto Agudo de Miocardio, la taquicardia ventricular es una de las formas de presentación de esta entidad. El seguimiento regular del paciente posterior al evento conduce al diagnóstico oportuno y tratamiento apropiado.

ABSTRACT

Introduction: Ventricular aneurysm presents as a late mechanical complication of Acute Myocardial Infarction; it is generally reserved to designate an isolated dyskinctic area of the left ventricular wall with a wide neck. The incidence of an inferior-posterior or lateral wall aneurysm is very low, approximately 5 % to 10 %. This entity increases the risk of mortality, even when compared to that of patients with similar left ventricle ejection fraction.

Objective: To establish the importance of the timely diagnosis of a rare and late complication of acute myocardial infarction.

Case Presentation: A patient with history of acute inferior myocardial infarction and episodes of recurrent ventricular tachycardia with an echocardiographic diagnosis of a large aneurysm in the inferior and lateral wall with thrombi inside is described in this paper. Medical treatment was optimized, and an implantable cardioverter-defibrillator was indicated.

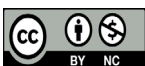
Conclusions: The presence of a true ventricular aneurysm in the infero-lateral wall is a rare late complication of acute myocardial infarction; ventricular tachycardia is one of the forms of presentation of this entity. Regular follow-up of the patient after the event leads to timely diagnosis and appropriate treatment.

Palabras Claves:

Aneurisma de ventrículo izquierdo, Infarto de Miocardio, taquicardia ventricular, ecocardiograma.

Keywords:

Left ventricular aneurysm, myocardial infarction, ventricular tachycardia, echocardiogram.



INTRODUCCIÓN

El aneurisma ventricular se presenta como complicación mecánica tardía del Infarto agudo de miocardio.⁽¹⁾ El término aneurisma ventricular izquierdo (conocido frecuentemente como aneurisma verdadero) se reserva, generalmente, para designar un área discinética aislada de la pared ventricular izquierda con un amplio cuello (a diferencia del pseudoaneurisma, que se caracteriza por rotura miocárdica contenida y cuello estrecho).^(2,3)

Se ha estimado que la incidencia de aneurismas del ventrículo izquierdo en pacientes con Infarto agudo del miocardio con elevación del segmento ST antes de la era de la reperfusión era de 30% a 35 %, generalmente como resultado de una oclusión total de la arteria descendente anterior.⁽⁴⁾ Sin embargo, su incidencia está disminuyendo y actualmente ocurre en aproximadamente solo 10 % de los pacientes, luego de incorporado el tratamiento trombolítico y el intervencionismo coronario percutáneo.⁽¹⁾

El porcentaje más alto de aneurismas se localiza en la cara anterior del ventrículo izquierdo, hasta en 85 % y suele estar causado por oclusión de la arteria descendente anterior.⁽⁵⁾ La incidencia de un aneurisma de la pared inferior-posterior o lateral es muy baja alrededor de 5 % a 10 %. Esta preferencia por el sitio apical puede explicarse porque hay solo tres capas de músculo en el vértice en comparación con cuatro capas en la base.⁽⁶⁾

Debido al aumento de la tensión intraventricular por aumento del radio de esta cavidad (Ley de Laplace), las regiones no aneurismáticas se ven sometidas a un incremento en su trabajo que conlleva un aumento del consumo de oxígeno, lo que facilita la aparición de angina, de una mayor dilatación y eventualmente fracaso en su función contráctil, con aparición de insuficiencia cardíaca. Esto facilita la formación de trombos murales, muy frecuentes ya en la zona infartada y que se incrementan por la estasis de una cavidad aquinética. Asimismo, hay zonas de miocardio viable que se entrelazan con miocardio necrótico, sobre todo en las regiones limítrofes del aneurisma con el miocardio sano y que facilitan la formación de circuitos de reentrada que son los responsables de las arritmias (taquicardia, fibrilación ventricular) tan típicas de estos enfermos.⁽⁵⁾

Presentamos el caso de un paciente con antecedentes de Infarto agudo de miocardio de cara inferior no reperfundido y episodios de taquicardia ventricular recurrente con diagnóstico ecocardiográfico de aneurisma de grandes dimensiones en pared inferior y lateral; con el **objetivo** de fundamentar la importancia del diagnóstico oportuno de una complicación tardía rara del Infarto Agudo de Miocardio.

La investigación se realizó de acuerdo con principios y recomendaciones para los médicos en la investigación biomédica en seres humanos adoptados en la declaración de Helsinki.

PRESENTACIÓN DEL CASO

Paciente de 81 años, exfumador, con antecedentes de Hipertensión Arterial y Cardiopatía Isquémica Crónica (Infarto agudo de miocardio de cara inferior no trombolizado en 2018) con tratamiento y seguimiento irregular por la imposibilidad de asistir a consulta médica. Acude a cuerpo de guardia en abril de 2022 con disnea, (que inició a moderados y grandes esfuerzos físicos aproximadamente dos años de evolución con empeoramiento progresivo a ortopnea y disnea paroxística nocturna), palpitaciones, sudoraciones, palidez y decaimiento marcado, se diagnostica taquicardia ventricular monomórfica sostenida, choque cardiogénico, se realiza cardioversión eléctrica y se inicia tratamiento antiarrítmico con Amiodarona que durante su estadía hospitalaria no fue posible mantener por frecuencias cardíacas bajas con recurrencia de los episodios de taquicardia ventricular.

Examen físico del sistema cardiovascular: Ruidos cardíacos arrítmicos, de bajo tono. No soplos. Frecuencia cardíaca: 150 lpm. Presión arterial 80/60. Gradiente térmico.

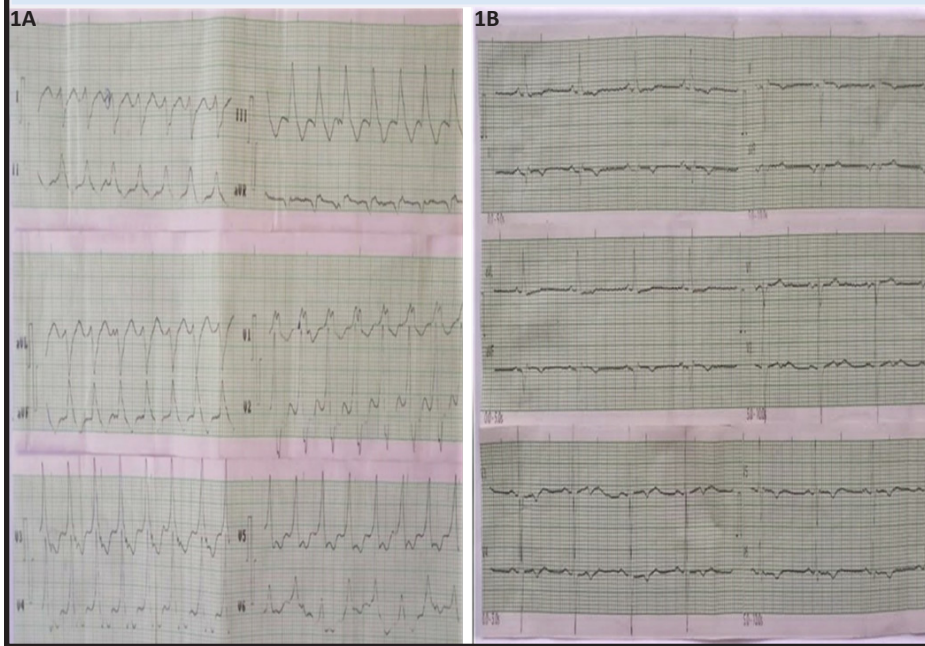
Examen físico del sistema respiratorio: Polipnea, murmullo vesicular disminuido globalmente, estertores crepitantes hasta tercio medio de ambos hemitórax. FR: 28 x min.

Exámenes complementarios:

Ionograma: K: 3,80 mmol/L, Na: 131 mmol/L, Ca: 0,55mmol/L; Hemograma normal; función renal conservada.

Electrocardiograma: Taquicardia ventricular monomórfica sostenida (Figura 1A). Posterior a la cardioversión: Ritmo sinusal. FC: 53x. PR: 160 ms. Onda Q en DII, DIII, AVF. Onda T negativa en DII, DIII, AVF y de V4-V6. (Figura 1B).

Figura 1: 1A- Trazado electrocardiográfico de 12 derivaciones con taquicardia ventricular monomórfica sostenida. 1B-Electrocardiograma en ritmo sinusal poscardioversión eléctrica.

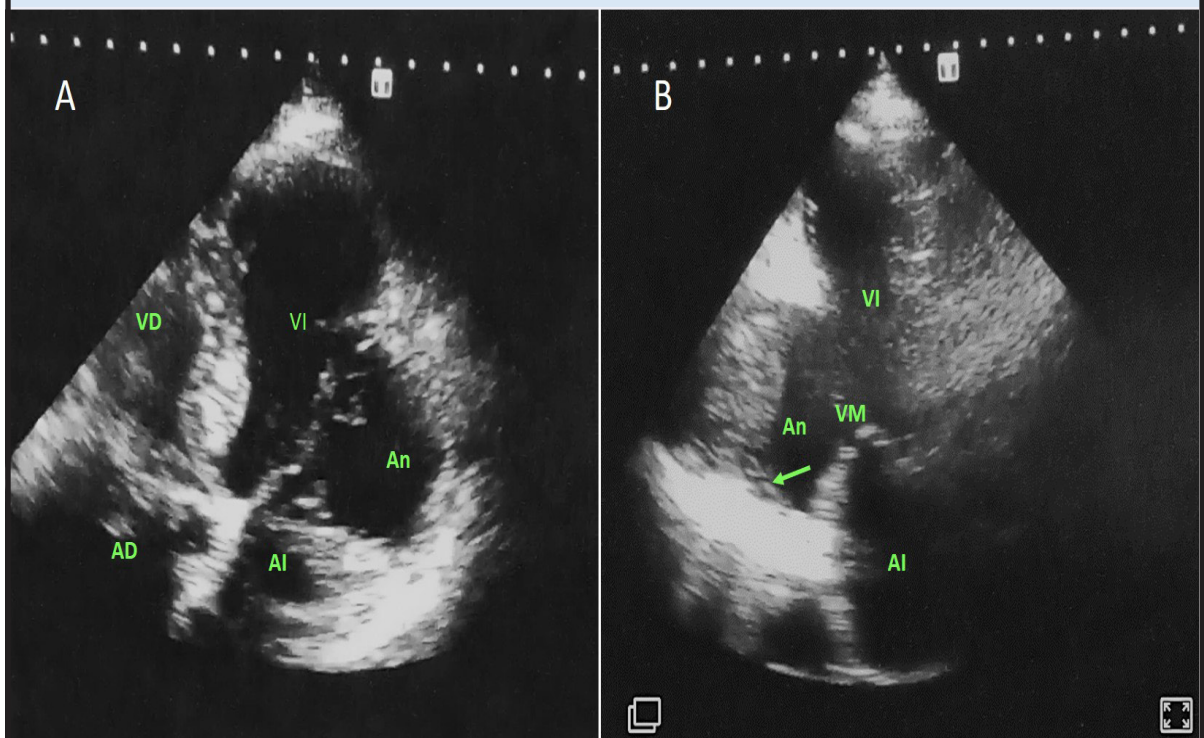


Rayos X de Tórax: Índice cardiotorácico aumentado. Borramiento de ángulos costofrénicos, imágenes radiopacas de aspecto congestivo bilateral.

Ecocardiografía transtorácica bidimensional: Dilatación de cavidades izquierdas. Discinesia de pared inferior medio basal y anterolateral. Dilatación aneurismática extensa (39x30mm, Área 12.83cm²) en pared inferior y anterolateral en su porción medio-basal con presencia de trombos en su interior. (Figura 2A).

En la vista, dos cámaras aneurisma en pared inferior medio basal con trombo en su interior. (Figura 2B).

Figura 2: 2A- Vista apical de 4 cámaras ampliada que muestra aneurisma en pared anterolateral. 2B- Vista apical de 2 cámaras que muestra el aneurisma en pared inferior medio basal con trombo en su interior (señalado con la flecha). AD: Aurícula derecha, An: Aneurisma, AI: Aurícula izquierda, VD: Ventriculo derecho, VI: Ventriculo izquierdo, VM: Válvula mitral



Regurgitación mitral protosistólica con señal Doppler no densa.

Fracción de eyección por método de Teicholz: 54 %. Método de Simpson 39 %. Disfunción sistólica moderada de ventrículo izquierdo.

Debido a la recurrencia de episodios de taquicardia ventricular sostenida se decidió implantar un desfibrilador automático y optimizar tratamiento médico.

DISCUSIÓN

Se trata de un paciente con Infarto agudo de miocardio previo de cara inferior, no reperfundido, con episodios de taquicardia ventricular monomórfica sostenida recurrente y el hallazgo por ecocardiografía transtorácica de un aneurisma ventricular de pared inferior y lateral (localización infrecuente) de grandes dimensiones con presencia de trombos en su interior.

La presencia de un aneurisma ventricular verdadero en la pared inferoposterior es rara (solo 3 % de todos los aneurismas), pues aquellos que se localizan en esta región suelen ser usualmente pseudoaneurismas,⁽⁷⁾ lo cual justifica la novedad en el caso descrito.

Esta complicación se presenta en un amplio rango de tiempo posterior al evento isquémico que va desde las dos semanas hasta los 3 años. La sintomatología es variable, pudiendo ser desde cuadros asintomáticos hasta falla ventricular, angina persistente, tromboembolismo o arritmias.⁽⁸⁾

Las arritmias ventriculares están presentes hasta en 30 % de casos en forma de taquicardia ventricular sostenida o no sostenida, que puede degenerar a fibrilación ventricular.⁽⁵⁾ En este caso el síntoma inicial del paciente fue la disnea que no se inició desde el momento del infarto, fue referida en el transcurso de dos años posterior al mismo, agravándose progresivamente.

Es importante tener en cuenta que se trata de un paciente adulto mayor con limitada actividad física. Los episodios de taquicardia ventricular sostenida se diagnosticaron tras varios años posterior al infarto agudo, pero probablemente con un tiempo de evolución mayor según la sintomatología referida; no degeneraron a fibrilación ventricular y unido al tratamiento médico una vez diagnosticado no conllevó a la muerte. Es importante señalar que no se trata de un diagnóstico oportuno, pues pudo ocurrir cardio-embolismo u otro evento isquémico o arrítmico de mayor peligrosidad en su evolución, pero es importante comentar que la pandemia por la COVID-19 limitó el seguimiento adecuado de las enfermedades no transmisibles en ese período.

La presencia de elevación persistente del segmento ST en un área electrocardiográfica de infarto, signo tradicional de formación de aneurisma, es indicativa de infarto grande con anomalía del movimiento parietal, pero no necesariamente de formación de aneurisma.⁽²⁾ Este caso lo reafirma con evidencia de necrosis miocárdica inferior en el electrocardiograma y sin elevación persistente del segmento ST.

El diagnóstico de aneurisma se establece mejor mediante ecocardiografía, RMC (resonancia magnética cardíaca), TC (tomografía computarizada) o ventriculografía izquierda, en el momento del cateterismo cardíaco.⁽²⁾ El ecocardiograma es usualmente el primer estudio indicado para identificar el tipo, localización y consecuencias hemodinámicas de las complicaciones mecánicas.⁽⁹⁾

Desde el punto de vista ecocardiográfico en el aneurisma, la pared ventricular es más delgada con abombamiento de la misma, cuello ancho y relación diámetro cuello/cuerpo 0,9-1 con formación de trombos a diferencia del pseudoaneurisma en que existe ruptura de la pared ventricular con discontinuidad miocárdica, cuello angosto, relación diámetro cuello/cuerpo 0,25-0,50 y flujo bidireccional en Doppler pulsado entre el pseudoaneurisma y el ventrículo. El diagnóstico diferencial entre ambos es crucial a la hora de instaurar el tratamiento de elección. La incidencia de trombos murales ventriculares izquierdos asociados parece haberse reducido con el uso agresivo de las estrategias antitrombóticas, aunque las tasas de detección varían según la técnica de imagen.⁽¹⁰⁾

Las imágenes ecocardiográficas de este caso mostraron un aneurisma de pared inferior y lateral de grandes dimensiones con imagen de trombo en su interior, que como describe la literatura⁽¹⁰⁾ se presenta con poca frecuencia.

Un aneurisma ventricular izquierdo aumenta el riesgo de mortalidad, incluso cuando se compara con el de los pacientes con fracción de eyección del ventrículo izquierdo equiparable. La muerte en estos pacientes es a menudo súbita y tal vez asociada a la relativamente alta incidencia de taquiarritmias ventriculares propia de los aneurismas como se describe.⁽²⁾

La mejor comprensión de la fisiopatología del aneurisma ventricular y su historia natural, han hecho redefinir las indicaciones quirúrgicas actuales hasta el punto de que ha pasado a ser una intervención relativamente rara. El aneurisma por sí mismo no tiene indicación quirúrgica salvo que se acompañe de síntomas (angina, insuficiencia cardíaca) o complicaciones (arritmias, embolismos de repetición). Las arritmias susceptibles de ser tratadas quirúrgicamente son fundamentalmente, las taquicardias ventriculares monomórficas sostenidas que se presentan asociadas a aneurisma anterior. Exigen un estudio electrofisiológico completo y mapeo intraoperatorio que intente localizar el foco arritmogénico a fin de poder resecarlo con garantías. Las arritmias muy rápidas y mal toleradas o que desemboquen rápidamente en fibrilación ventricular, así como la fibrilación ventricular primaria se tratan mejor con un desfibrilador cardioversor implantable que con las técnicas modernas endocavitarias, pues apenas tiene riesgo quirúrgico. Asimismo, en casos con mala función ventricular y arritmias asociadas, la primera indicación es el desfibrilador, reservando la cirugía antiarrítmica directa para casos de taquicardias muy frecuentes, aunque en estos casos límites siempre debe considerarse la alternativa del trasplante cardíaco si éste es posible.⁽¹¹⁾

En este caso se optó por la implantación de dispositivo automático implantable teniendo en cuenta la edad del paciente, la recurrencia de la taquicardia ventricular y su función ventricular deprimida.

CONCLUSIONES

La presencia de un aneurisma ventricular verdadero en la pared inferior y lateral después de un infarto agudo de miocardio es rara, la taquicardia ventricular es una de las formas de presentación de esta entidad. El seguimiento regular del paciente posterior a un infarto agudo de miocardio conduce a identificar el aneurisma mediante ecocardiografía y ejercer medidas profilácticas de sus complicaciones de forma oportuna. Aunque se recomienda la cirugía (aneurismectomía) como tratamiento de primera elección, fundamentalmente cuando se conserva la función contráctil en la porción no aneurismática, se puede considerar la terapia conservadora para los pacientes apropiados como ocurrió en el caso descrito.

REFERENCIAS BIBLIOGRÁFICAS

1. Bennour E, Sghaier A, Jemel A, Laroussi L, Ikram K, Marrakchi S, et al. A giant calcified aneurysm of the basal inferior wall: a rare phenomenon. *Pan Afr Med J* [Internet]. 2020 [Citado 28/01/2022];29(37):193. Disponible en: <https://www.panafrican-med-journal.com//content/article/37/193/full>
2. Scirica B, Libby P, Morrow D. ST-Elevation Myocardial Infarction: Pathophysiology and Clinical Evolution. En: Libby P, Braunwald E, eds. *Braunwald's Heart Disease: a textbook of cardiovascular medicine*. 12 ed [Internet]. Philadelphia; Elsevier; 2021. pp. 636-713 [Citado 28/01/2022]. Disponible en: <https://www.elsevier.com>
3. Patel P, Siegenthaler M, Bandettini WP, Arai AE, Fujikura K. Left Ventricular Pseudoaneurysm in a Patient with an Apical Aneurysm. *JACC Case Rep* [Internet]. 2020 [Citado 28/01/2022];3(1):91-3. Disponible en: <https://doi.org/10.1016/j.jaccas.2020.05.088>
4. Instituto Secretaria de Salud. Diagnóstico y Tratamiento del aneurisma Ventricular. Catálogo maestro de guías de práctica clínica: IMSS-464-11 [Internet]. México: Instituto Secretaria de Salud; 2011 [Citado 28/01/2022]. Disponible en: <https://www.imss.gob.mx>
5. Delcán JL, Serrano J, Pérez N, Osende J, Cantalapiedra J, Fuentes M, et al. Cardiopatía Isquémica. En: Delcán JL, ed. *Infarto agudo de miocardio: clínica, evolución y complicaciones*. Madrid: Sociedad Española de Cardiología; 1999. pp. 1041-55.
6. Sattar Y, Alraies M. Ventricular Aneurysm [Internet]. *Treasure land: StatPearls Publishing*; 2022 [Citado 28/01/2022]. Disponible en: <https://www.ncbi.nlm.nih.gov/books/NBK555955/>
7. Cabrera-Rego J, Castañeda O, Valiente-Mustelier J, Llerena-Rojas R, López-Ferrero L, Mendoza-Rodríguez V. Presentación tardía de aneurisma ventricular post-infarto. Caracterización por múltiples modalidades de imagen. *Revista Finlay* [Internet]. 2011 [Citado 27/02/2020];1(3):[Aprox. 5 p.]. Disponible en: <http://www.revfinlay.sld.cu/index.php/finlay/article/view/57>
8. Sánchez-Montaña M, Verdugo-Rosas A, Quiroz-Beltrán LI, Herrera-Sánchez A. Aneurisma ventricular izquierdo gigante, visión del médico radiólogo: Reporte de caso. *Revista Médica MD*. 2016;8(1):25-8.
9. Gong FF, Vaitenas I, Malaisrie SC, Maganti K. Mechanical Complications of Acute Myocardial Infarction: A Review. *JAMA Cardiol*. 2021;6(3):341-9.
10. Gil L, Estévez F, Acosta F, Perea C, Iturralde L, Cattáneo J. Aneurisma ventricular izquierdo asociado a trombo mural: una complicación poco frecuente del IAMCEST. *Rev Conarec* [Internet]. 2020 [Citado 28/01/2022];35(156):265-7. Disponible en: <http://www.revistaconarec.com.ar>
11. Sui Y, Teng S, Qian J, Zhao Z, Zhang Q, Wu Y. Treatment outcomes and therapeutic evaluations of patients with left ventricular aneurysm. *J Int Med Res* [Internet]. 2019 [Citado 28/01/2022];47(1):244-51. Disponible en: <https://pubmed.ncbi.nlm.nih.gov>

Conflicto de intereses

Los autores declaran que no presentan conflicto de intereses

Contribución de autoría

Yanitsy Chipi Rodríguez: Conceptualización, curación de datos, investigación, administración del proyecto, recursos, visualización, redacción del borrador original, redacción, revisión y edición.

Liliam Gretel Cisneros Sánchez: Conceptualización, investigación, metodología, supervisión, redacción, borrador original, revisión y edición.

Taimara Pérez Rivera: Conceptualización, investigación, metodología, redacción, borrador original, revisión y edición.

Todos los autores participamos en la discusión de los resultados y hemos leído, revisado y aprobado el texto final.



Disponible en:

<https://www.redalyc.org/articulo.oa?id=180482305012>

Cómo citar el artículo

Número completo

Más información del artículo

Página de la revista en redalyc.org

Sistema de Información Científica Redalyc
Red de revistas científicas de Acceso Abierto diamante
Infraestructura abierta no comercial propiedad de la
academia

Yanitsy Chipi Rodríguez, Liliam Gretel Cisneros Sánchez,
Taimara Pérez Rivera

**Aneurisma ventricular de pared inferior: complicación
tardía rara del infarto miocárdico. Importancia del
diagnóstico oportuno**

**Inferior wall ventricular aneurysm: a rare late
complication of myocardial infarction. Importance of
timely diagnosis**

Revista Habanera de Ciencias Médicas

vol. 22, núm. 2, e4972, 2023

Universidad de Ciencias Médicas de la Habana,

ISSN-E: 1729-519X