



Metástasis a recto inferior por carcinoma ducto-lobulillar de mama

Metastasis to the lower rectum due to ducto-lobular carcinoma of the breast

Dayán Cervantes Peláez ^{1,2*} , Pedro Rosales Torres ^{1,2} , Dayami Bembibre Mozo ³

¹ Universidad de Ciencias Médicas de Camagüey. Camagüey, Cuba

² Hospital Provincial Docente Oncológico “María Curie”, Servicio de Cirugía Esplácnica. Camagüey, Cuba.

³ Centro de Inmunología y Productos Biológicos. Camagüey, Cuba.

*Autor para la correspondencia: dayan.cervantes@nauta.cu

Cómo citar este artículo

Cervantes Peláez D, Rosales Torres P, Bembibre Mozo D. Metástasis a recto inferior por carcinoma ducto-lobulillar de mama. Rev haban cienc méd [Internet]. 2023 [citado];22(3):e5282; Disponible en: <http://www.revhabanera.sld.cu/index.php/rhab/article/view/5282>

Recibido: 04 de abril de 2023

Aprobado: 19 de mayo de 2023

RESUMEN

Introducción: El cáncer de mama es una enfermedad multifactorial que afecta a la totalidad de los países del mundo, por lo que representa un problema creciente de salud pública.

Objetivo: Exponer la respuesta clínica total al tratamiento oncoespecífico de un caso con enfermedad metastásica a recto inferior por un tumor ducto-lobulillar de mama bajo seguimiento cada tres meses

Presentación de caso: Paciente femenina de tez blanca, 59 años con antecedentes de hipertensión arterial, para la cual tiene tratamiento con captopril, una tableta de 25 mg cada 12 horas e hidroclorotiacida una tableta de 25 mg cada día. Acudió al Hospital Docente Provincial de Oncología “María Curie” hace nueve años por presentar una lesión nodular en la mama derecha lo que provocó retracción cutánea, se le realizó biopsia que informó un carcinoma ducto-lobulillar. Después del diagnóstico se operó y de forma adyuvante recibió quimioterapia y radioterapia. En mayo de 2023, acudió de nuevo al hospital por presentar sintomatología digestiva baja, se le realizó rectoscopia donde se visualizó un tumor en el recto inferior; se le tomó muestra para biopsia y el resultado fue metástasis a recto por un carcinoma ducto-lobulillar de mama; se le indicó tratamiento con quimioterapia y radioterapia de forma paliativa

Conclusiones: La efectividad del tratamiento oncoespecífico con quimioterapia y radioterapia fue fundamental en este caso, ya que se logró el control local de la lesión metastásica localizada en el recto inferior; en la actualidad la paciente evoluciona de manera satisfactoria, sin complicaciones que requieran intervención quirúrgica.

ABSTRACT

Introduction: Breast cancer is a multifactorial disease that affects all the countries of the world, which is why it represents a growing public health problem.

Objective: To present the total clinical response to oncospecific treatment in a case with metastatic disease to the lower rectum due to a ductal-lobular breast tumor under follow-up every three months.

Case presentation: A 59-year-old white-skinned female patient with a history of arterial hypertension, for which she is treated with one 25-mg captopril tablet every 12 hours and one 25-mg hydrochlorothiazide tablet every day, went to the María Curie Provincial Oncology Teaching Hospital nine years ago for presenting a nodular lesion in the right breast which caused skin retraction. Biopsy was performed that revealed a ductal-lobular carcinoma. After the diagnosis, she underwent surgery and received adjuvant chemotherapy and radiotherapy. In May 2023, she went to the hospital again with lower digestive symptoms. Rectoscopy was performed and a tumor was visualized in the lower rectum; a biopsy sample was taken, which showed a metastasis to the rectum due to a ductal-lobular carcinoma of the breast. Palliative treatment with chemotherapy and radiotherapy was indicated.

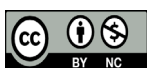Conclusions: The effectiveness of the oncospecific treatment with chemotherapy and radiotherapy was essential in this case, since local control of the metastatic lesion located in the lower rectum was achieved. At present, the patient is evolving satisfactorily, without complications that require surgical intervention.

Palabras Claves:

Metástasis, mama izquierda, recto inferior, rectorragia, carcinoma ducto-lobulillar de mama.

Keywords:

Metastasis, left breast, lower rectum, rectal bleeding, ductal-lobular carcinoma of the breast.



INTRODUCCIÓN

Dentro de los carcinomas más frecuentes en la población femenina, el cáncer de mama es el de mayor incidencia. Ocurre cuando las células de la glándula mamaria crecen de forma descontrolada, debido al fallo de los mecanismos regulatorios que controlan su proliferación. La incidencia mundial del cáncer de mama es de 38,9 % casos por cada 100 000 mujeres. Anualmente, mueren en el mundo 400 000 mujeres por esta patología.⁽¹⁾

Igual que gran parte de las patologías oncológicas, tiene un origen multifactorial. Entre estas se incluyen: la exposición a radiación, edad mayor a 50 años, sexo femenino, el alto consumo de lípidos, sedentarismo, el consumo de alcohol, la menarquia temprana y la menopausia tardía, la nuliparidad, los antecedentes de haber tenido este padecimiento, la inmunosupresión, tabaquismo, las infecciones virales (hepatitis B y Epstein-Barr).⁽²⁾

El carcinoma ducto-lobulillar es el tumor mamario con mayor potencial metastatizante, más percibido en hueso, tracto gastrointestinal extrahepático (de 6 % a 18 %) y sistema ginecológico. El órgano digestivo más afectado es el estómago y el menos, el recto.^(3,4)

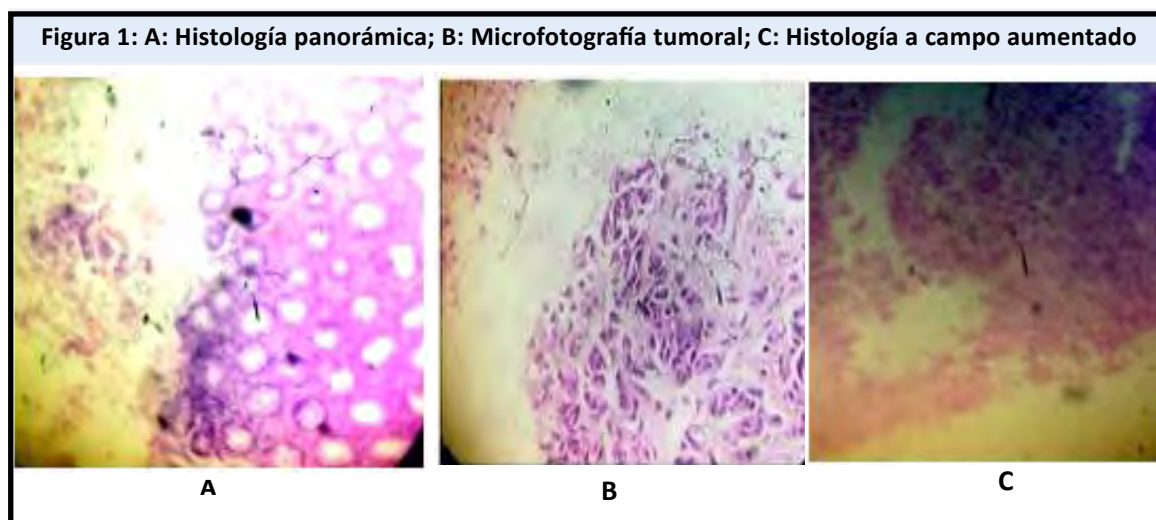
Según componentes estructurales, se caracterizan por ser células pequeñas, redondas y aisladas a pesar de su estirpe epitelial, que infiltran el estroma “en fila india” con poca distorsión arquitectural y escasa reacción desmoplásica.⁽⁵⁾

La primera intención de tratamiento para la enfermedad metastásica es la quimioterapia paliativa, para lograr el control local de la tumoración; se debe tener en cuenta el estadio tumoral, no se recomienda la opción quirúrgica salvo con fines paliativos y en casos de perforación, obstrucción o sangrado intestinal.^(6,7)

El presente artículo tiene como **objetivo** exponer la respuesta clínica total al tratamiento oncoespecífico de un caso con enfermedad metastásica a recto inferior por un tumor ducto-lobulillar de mama bajo seguimiento cada tres meses.

PRESENTACION DE CASO

Paciente femenina de tez blanca, 59 años, con antecedentes de hipertensión arterial, quien precisó tener tratamiento con captopril una tableta de 25 mg cada 12 horas e hidroclorotiacida una tableta de 25 mg cada día. Refirió haber acudido al Hospital Docente Provincial de Oncología “María Curie” en 2017 por presentar una lesión nodular dura irregular de aproximado 4 cm de diámetro localizada en el cuadrante superior externo de la mama derecha que le provocaba retracción cutánea. Se tuvo en cuenta el conjunto de signos y síntomas para indicar estudios de diagnósticos y de extensión se estadifico como T2-N1-M0 etapa IIB, se planifico tratamiento quirúrgico, se realizó cirugía conservadora de la mama y linfadenectomía axilar total. Según la histología definitiva se informó un tumor maligno del tipo carcinoma ducto-lobulillar de la mama derecha, se decidió tratamiento adyuvante con quimioradioterapia secuencial; la evolución quirúrgica fue favorable; y en mayo de 2023 acudió nuevamente al hospital por presentar sintomatología digestiva baja como rectorragia intermitente, abundante flema en las heces fecales, estreñimiento, y síntomas generales como pérdida de peso de más de 30 libras en un período de 60 días y anorexia. Esta sintomatología refiere que en la paciente comenzó aparecer desde el mes de abril de 2023; se solicitó valoración por la especialidad de Coloproctología donde al examen físico se encontró lesión tumoral localizada en el recto inferior en la pared posterolateral derecha poco móvil de contornos irregulares, con crecimiento excirro ocluyendo más de 50 % de la luz del órgano, se indicó Rectosigmoidoscopia visualizando tumoración en recto inferior; se tomó muestra para informar posteriormente de una metástasis a recto por un carcinoma ducto-lobulillar de la mama.



En la Figura 1 A, se halla histología panorámica de la mucosa rectal, integra con focos tumorales izquierdo a forma de pequeños nódulos submucosos (H/E 10 X'); en la Figura 1 B, se observa una microfotografía de la lesión tumoral donde existe presencia de células epiteliales malignas, formando estructuras ductales (H/E-40 X') y en la figura 1 C, se describe la histología de un tumor a campo de gran aumento mostrando las típicas células ducto-lobulillares de un carcinoma mamario (H/E 40X').

Se discutió previamente en la consulta multidisciplinaria de Cirugía Esplácnica y se decidió y planificó la opción de quimioterapia y radioterapia de forma paliativa, hasta la fecha 22 de agosto de 2023 existió una reducción tumoral en su totalidad, se le realizaron estudios endoscópicos, imagenológicos y un mapeo histológico donde no se encontraron elementos histológicos de un tumor residual; se planteó respuesta clínica total y se decide seguimiento clínico cada tres meses por la respuesta satisfactoria a este tratamiento oncoespecífico sin complicaciones que hayan requerido terapéutica quirúrgica de urgencia .

DISCUSIÓN

Las metástasis gastrointestinales del cáncer de mama son infrecuentes. En el caso que presentan Amin, *et al.*⁽⁸⁾ de necropsia demuestra que la afectación gastrointestinal varía de 6 % a 18 %, con presentación en la mayoría con el subtipo lobular, se manifestó de forma real en el caso. Los resultados de Ruiz, *et al.*⁽⁹⁾ reportan que la metástasis que se evidencia en la mama de la paciente fue contralateral, no coincidiendo en cuanto a la localización topográfica, pero sí existe similitud con otros elementos como del tipo histológico.

Desde una perspectiva histológica, Li, *et al.*⁽¹⁰⁾ mencionan que las neoplasias de mama pueden ser carcinomas in situ (no invasivos) y carcinomas infiltrantes, que a su vez pueden ser ductales o lobulillares, según la estructura anatómica que afecte, lo que manifestó el reporte. El carcinoma ductal infiltrante es el tipo histológico más frecuente, al ser responsable del 70 % al 80 % de los casos, seguido en frecuencia por el carcinoma lobulillar infiltrante, que se presenta en 8 % de los casos; otro 7 % serán tumores mixtos (ducto-lobulillares), lo cual fue informado por ser poco común por lo que no existe coincidencia con este caso. Peñas, *et al.*⁽¹¹⁾ manifiestan que existen otros subtipos histológicos menos frecuentes que representan en conjunto menos del 5 % de los tumores de mama.

En ese sentido, destacan Muñoz, *et al.*⁽¹²⁾ que la paciente presenta una enfermedad metastásica. Al inicio se considera una terapia con intención paliativa, en la paciente la evolución fue igual sin tener que recurrir a la terapia quirúrgica, lo que coincide con el caso descrito. El tratamiento oncoespecífico fue efectivo y provocó control local de la lesión metastásica coincidiendo con el resultado obtenido en este caso.

Sin embargo, McLemore, *et al.*⁽¹³⁾ demuestran en un estudio retrospectivo que los sitios de afectación involucran de manera principal el colon y el recto en 48 %, seguido del estómago en 28 % y el intestino delgado para 19 %. La presentación clínica es inespecífica y se estima que el intervalo entre el diagnóstico primario y la aparición de las metástasis es de siete años, en el caso presentado fue de nueve años después del diagnóstico, pero existe similitud en cuanto a la localización topográfica y la clasificación histológica; mientras que Nazareno, *et al.*⁽¹⁴⁾ determinan su aparición hasta 20 años después del diagnóstico inicial, no similar a lo evidenciado. En otro caso, Rego, *et al.*⁽¹⁵⁾ demuestran el compromiso duodenal en el contexto de una enfermedad metastásica avanzada con pobre respuesta al tratamiento paliativo, sin tener una correspondencia con el paciente.

CONCLUSIONES

Se expuso un caso poco frecuente de una metástasis a recto inferior por un cáncer del tipo carcinoma ducto-lobulillar; donde la efectividad del tratamiento oncoespecífico con quimioterapia paliativa en un período de tres meses resultó positivo, lo que evitó el tratamiento quirúrgico y disminuyó el riesgo de complicaciones.

REFERENCIAS BIBLIOGRÁFICAS

1. Dios Hernández D. Avances en la caracterización y el tratamiento del cáncer de mama. Rev Ciencias Médicas [Internet]. 2022 [Citado 23/03/2023];26(3): e5195. Disponible en: http://scielo.sld.cu/scielo.php?script=sci_arttext&pid=S1561-31942022000300024&lng=es
2. Palmero Picazo J, Lassard Rosenthal J, Juárez Aguilar LA, Medina Núñez CA. Cáncer de mama: una visión general. Acta Méd [Internet]. 2021 [Citado 23/03/2023];19(3):[Aprox. 7 p.]. Disponible en: http://www.scielo.org.mx/scielo.php?script=sci_arttext&pid=S187072032021000300354&lng=es
3. Borst MJ, Ingold JA. Metastatic patterns of invasive lobular versus invasive ductal carcinoma of the breast. Surgery. 1993;114(4):637-41.
4. Sihto H, Lundin J, Lundin M, Lehtimäki T, Ristimäki A, Kaija H, et al. Breast cancer biological subtypes and protein expression predict for the preferential distant metastasis sites: a nationwide cohort study. Breast Can Res. 2011;13:1-11.
5. Kobayashi T, Adachi S, Matsuda Y, Tominaga S. A case of metastatic lobular breast carcinoma with detection of the primary tumor after ten years. Breast Cancer. 2007;14(3):333-6.

6. Gegúndez C, Paz JM, Mata I, Cao J, Conde J, Couselo JM, et al. Obstrucción de intestino delgado por metástasis de carcinoma mamario lobulillar. *Cir Esp*. 2005;77(2):102-4.
7. Pla V, Safont MJ, Buch E, Pallas A, Roig JV. Metástasis de carcinoma ductal infiltrante de mama simulando un cáncer de colon obstructivo primario. *Cir Esp* 2002;71(5):2578.
8. Amin A, Reddy A, Jha M, Prasad K. Rectal metastasis from breast cancer: an interval of 17 years. *BMJ Case Reports*. 2011;96(17):1-3.
9. Ruiz JMV, Ferrer Ponce D, Sotelo MJ, Bustamante Coronado R, León-Nué N. Carcinoma bilateral de mama en crisis visceral. *Fac Rev Medicina Tararear* [Internet]. 2021 [Citado 23/03/2023];21(3):[Aprox. 8 p.]. Disponible en: http://www.scielo.org.pe/scielo.php?script=sci_arttext&pid=S2308-05312021000300645&lng=es
10. Li CI, Uribe DJ, Daling JR. Clinical characteristics of different histologic types of breast cancer. *Br J Cancer*. 2005;93(9):1046-52.
11. Peñas Bataller R de las, Vidal Losada M, López Flores M, Ramírez Merino N. Estudio Epidemiológico observacional descriptivo sobre las Neoplasias Infrecuentes de Mama (EPI-NIM) [Internet]. España: GETHI; 2020 [Citado 23/03/2023]. Disponible en: https://www.gethi.org/modulgex/workspace/publico/modulos/web/docs/apartados/137/011221_020924_5806642614.pdf
12. Muñoz Jaramillo R, Ojeda S, Fumo T, Uranga L, Zerbo O, Mikolaitis V, et al. Metástasis duodenal de cáncer de mama. Presentación atípica y resolución quirúrgica no habitual. *Acta Gastroenterol Latinoam* [Internet]. 2020 [Citado 23/03/2023];50(2):[Aprox. 4 p.]. Disponible en: <https://www.actagastro.org/numeros-anteriores/2020/Vol-50-N2/Vol50N2-PDF15.pdf>
13. McLemore E, Pockaj B, Reynolds C, Gray R, Hernández J, Grant C, et al. Breast cancer: presentation and intervention in women with gastrointestinal metastasis and carcinomatosis. *Ann Surg Oncol*. 2005;12(11):886-94.
14. Nazareno J, Taves D, Preiksaitis H. Metastatic breast cancer to the gastrointestinal tract: A case series and review of the literature. *World J Gastroenterol*. 2006;12(38):6219-24.
15. Rego R, Atiq M, Velchala N, Nevin D, McElreath D, McKnight W, et al. Ampullary metastasis from breast cancer: an unusual finding. *GE Port J Gastroenterol*. 2016;23(6):300-3.

Conflicto de intereses

No existieron conflictos de interés en la investigación.

Contribución de autoría

Dayán Cervantes Peláez: Conceptualización, análisis formal, recursos, redacción.

Pedro Rosales Torres: Conceptualización, análisis formal, metodología, visualización, redacción–revisión y edición.

Dayami Bembibre Mozo: Análisis formal, recursos, redacción–revisión y edición.

Todos los autores participamos en la discusión de los resultados y hemos leído, revisado y aprobado el texto final.



Disponible en:

<https://www.redalyc.org/articulo.oa?id=180482306010>

Cómo citar el artículo

Número completo

Más información del artículo

Página de la revista en redalyc.org

Sistema de Información Científica Redalyc
Red de revistas científicas de Acceso Abierto diamante
Infraestructura abierta no comercial propiedad de la
academia

Dayán Cervantes Peláez, Pedro Rosales Torres,
Dayami Bembibre Mozo

**Metástasis a recto inferior por carcinoma ducto-lobulillar
de mama**

**Metastasis to the lower rectum due to ducto-lobular
carcinoma of the breast**

Revista Habanera de Ciencias Médicas

vol. 22, núm. 3, e5282, 2023

Universidad de Ciencias Médicas de la Habana,

ISSN-E: 1729-519X