







REPORTE DE CASO

<https://doi.org/10.18597/rcog.4187>

Adenocarcinoma gástrico de células en anillo de sello metastásico a la mama. Revisión sistemática de la literatura, a propósito de un caso

Gastric signet ring cell adenocarcinoma metastatic to the breast. Systematic review of the literature, regarding a case

José Ismael Guío-Ávila¹ ; Adriana Yulieth Soler-Perilla² ; Ximena Briceño-Morales^{3,4} ; Clara Briceño-Morales^{5,6} 

Recibido: 19 febrero, 2024 Aceptado: 8 agosto, 2024

RESUMEN

Objetivos: presentar un caso de una lesión en mama de origen metastásico a partir de un adenocarcinoma gástrico de células en anillo de sello (AGCES), y hacer una revisión sistemática (RS) de la literatura sobre la epidemiología, el diagnóstico, tratamiento y pronóstico de las pacientes con este tipo de lesiones mamarias.

Materiales y métodos: se reporta el caso de una paciente que acudió a una institución de referencia y alta complejidad en Bogotá por un nódulo en mama derecha. La paciente tenía el antecedente de un AGCES tratado quirúrgicamente, con quimioterapia y radioterapia adyuvante, tres años atrás. Se identificaron adenopatías axilares bilaterales. La biopsia del nódulo reportó un adenocarcinoma con patrón de células en anillo de

sello. Posteriormente, por medio de la tomografía por emisión de positrones, se identificaron metástasis en otras localizaciones. La paciente falleció a los 10 meses. Se realizó una RS de la literatura, incluyendo estudios de cohorte, reportes y series de casos de pacientes con AGCES metastásico a la mama, que presentaran información sobre la epidemiología, las características clínicas, radiológicas e histopatológicas, el tipo de tratamiento recibido y pronóstico de esta enfermedad.

Resultados: se identificaron 363 referencias, de las cuales 26 cumplieron los criterios de elegibilidad. El AGCES metastásico a la mama predominó en el continente asiático (75,9 %). La edad media de presentación fue de 42,5 años. En el 62 % de los casos esta condición se manifestó clínicamente como un nódulo mamario. Desde el punto de vista radiológico, la mayoría de las lesiones mamarias se presentaron como uno o varios nódulos de características sospechosas (55,2 %). En la biopsia de las lesiones mamarias, la positividad para citoqueratina 7 y citoqueratina 20 ocurrió en el 41,4 % y 37,9 % de los casos, respectivamente. Solo el 31 % de las pacientes fueron llevadas a algún tipo de cirugía de mama. Falta información sobre el tratamiento y pronóstico del AGCES metastásico a la mama.

Conclusiones: toda paciente con antecedente de cáncer que presente un nódulo o cambios clínicos

* **Correspondencia:** Instituto Nacional de Cancerología, Calle 1 # 9-85. Bogotá (Colombia). elmastocito@yahoo.com

1. Profesor Titular, Fundación Universitaria de Ciencias de la Salud, Departamento de Ginecología y Obstetricia, Hospital de San José de Bogotá. Bogotá (Colombia).
2. Residente de cuarto año de Ginecología y Obstetricia, Fundación Universitaria de Ciencias de la Salud, Hospital de San José de Bogotá. Bogotá (Colombia).
3. Especialista en Mastología, Instituto Nacional de Cancerología. Bogotá (Colombia).
4. Departamento de Obstetricia y Ginecología, Universidad Nacional de Colombia. Bogotá (Colombia).
5. Especialista en Cirugía Oncológica. Grupo de Investigación en Ciencias Quirúrgicas, Universidad Tecnológica de Pereira. Pereira (Colombia).
6. Institución Universitaria Visión de las Américas. Pereira (Colombia).

Cómo citar este artículo: Guío-Ávila JI, Soler-Perilla AY, Briceño-Morales X, Briceño-Morales C. Adenocarcinoma gástrico de células en anillo de sello metastásico a la mama. Revisión sistemática de la literatura, a propósito de un caso. Rev Colomb Obstet Ginecol. 2024;75:4187. <https://doi.org/10.18597/rcog.4187>

en la mama debe ser llevada a una biopsia mamaria para descartar secundarismo. Es importante realizar más estudios prospectivos sobre este tipo de presentación del AGCES para definir los efectos del tratamiento y el pronóstico de este subgrupo de pacientes.

Palabras clave: metástasis de la neoplasia; cáncer de mama; neoplasias gástricas; carcinoma de células en anillo de sello.

ABSTRACT

Objectives: To determine the general state of scientific evidence published in the last 20 years on gastric signet ring cell (SRC) adenocarcinoma metastatic to the breast, and present a case.

Materials and methods: The case of a patient who attended a high-complexity reference institution in Bogotá for a breast metastasis from a gastric SRC adenocarcinoma is reported. A Systematic Review of the literature was carried out, including cohort studies, reports and case series of patients with gastric SRC adenocarcinoma metastatic to the breast, which will present information on the epidemiology, clinical, radiological and histopathological characteristics, and the treatment and prognostic of this disease.

Results: There were identified 363 references, twenty-six of which met the eligibility criteria. Gastric SRC adenocarcinoma metastatic to the breast predominated in the Asian continent (75.9%). The mean age at presentation was 42.5 years. In 62% (n=18) of cases this condition manifested clinically as a breast mass. From a radiological point of view, the majority of breast lesions presented as one or several nodules with suspicious characteristics (55.2%; n=16). In the biopsy of breast lesions, positivity for cytokeratin 7 and cytokeratin 20 occurred in 41.4% (n=12) and 37.9% (n=11) of cases, respectively. Only nine patients (31%) underwent any type of breast surgery. There is a lack of information on the treatment and prognosis of gastric SRC adenocarcinoma metastatic to the breast.

Conclusions: The frequency of cases of gastric SRC adenocarcinoma metastatic to the breast published in the last 20 years is low. The general practitioner

and the gynecologist could be the first medical professionals to face this rare condition, so knowing it and suspecting it is essential, especially if we take into account that the median overall survival of these patients is low.

Keywords: Neoplasm metastasis; breast neoplasms; stomach neoplasms; carcinoma; signet ring cell.

INTRODUCCIÓN

El cáncer gástrico (CG) se ubica como la quinta neoplasia más común en el mundo, su incidencia anual es de 9,2 casos por cada 100.000 habitantes. Esta enfermedad se consolida también como la quinta causa más frecuente de muerte por cáncer para ambos sexos, después del cáncer de pulmón, colon y recto, hígado y mama, con 659.805 muertes anuales. El continente asiático es la región con mayor incidencia de CG, seguido por Europa oriental, Latinoamérica y el Caribe (1).

El adenocarcinoma gástrico de células en anillo de sello (AGCES) es una variante del CG difuso, que se define por la presencia de más de un 50 % de células tumorales con mucina intracitoplasmática, lo que genera el desplazamiento excéntrico del núcleo (2). Este subtipo histológico representa hoy en día entre el 25 y 35 % de todos los CG en Estados Unidos (3,4), y alrededor del 30 % en Asia, en países europeos como Francia, así como Nigeria de África (5,6,7). Aunque la información sobre la epidemiología del AGCES en América Latina y el Caribe es limitada, un estudio chileno publicado en 2010 encontró una incidencia del 21 % de este tipo de tumores entre todos los cánceres gástricos (8). El AGCES ocasiona con mayor frecuencia metástasis al peritoneo, el sistema linfático pulmonar y tumores de Krukenberg (9). Otro tipo de compromiso metastásico resulta infrecuente, como el que ocurre, por ejemplo, a la glándula mamaria (10). De hecho, es más común identificar metástasis a estómago de un carcinoma mamario primario (11).

La baja frecuencia de metástasis de un AGCES a la mama dificulta establecer con precisión las características clínicas, radiológicas e histopatológicas de las pacientes que padecen esta condición, así como el mejor tratamiento oncológico posible, sobre todo

si se considera que la supervivencia de estas pacientes es bastante pobre. Cuando el AGCES se presenta en estadios avanzados constituye una entidad clínica muy agresiva, con un pronóstico desfavorable inferior al que presentan otros tipos de CG (12).

Dado que el médico general y el ginecólogo podrían ser los primeros profesionales de la salud en enfrentarse a pacientes con nódulos mamarios, resulta fundamental conocer la existencia de lesiones que son el resultado de metástasis de tumores primarios ubicados en otros órganos (p. ej. estómago), y no de tumores primarios del seno. Este reporte de caso tiene como objetivo hacer una Revisión Sistemática (RS) de la literatura sobre la epidemiología, el diagnóstico, tratamiento y pronóstico de las pacientes con este tipo de lesiones en la mama.

REPORTE DE CASO

Paciente mujer de 41 años que acudió a una institución privada, de alta complejidad y referencia en la ciudad de Bogotá (Colombia), por un cuadro clínico de un mes de evolución consistente en hiporexia, emesis, epigastralgia y pérdida subjetiva de peso. La paciente no contaba con antecedentes personales o familiares de relevancia. Al examen físico se documentó un abdomen doloroso a la palpación en epigastrio. Traía un reporte de una endoscopia de vías digestivas altas que mostraba una lesión gástrica Bormann III, con patología consistente con un adenocarcinoma de tipo difuso. El CA 19,9 era de 1,535 U/ml y el antígeno carcinoembrionario de 12,06 ng/ml. Los estudios de extensión fueron negativos para enfermedad a distancia. La paciente fue llevada a una gastrectomía total por laparoscopia con reconstrucción en Y de Roux. La patología quirúrgica reportó un AGCES (60 %) y mucinoso (40 %), moderadamente diferenciado, con compromiso hasta la serosa e invasión linfoscavular y perineural. Los márgenes de resección proximal, distal y radial se encontraban comprometidos por tumor, al igual que 2/20 ganglios linfáticos resecados. No se realizaron estudios de inmunohistoquímica (IHQ). La paciente recibió adyuvancia con 5 ciclos de quimioterapia basada

en fluoropirimidinas y 54,4 Gy en 28 fracciones de radioterapia.

Tres años después la paciente fue evaluada por el servicio de mastología de la misma institución de salud, por la presencia de un nódulo en la mama derecha, de 20 mm, móvil y de bordes bien definidos, asociado a adenopatías axilares ipsilaterales de aspecto sospechoso. La mama y la axila izquierda eran clínicamente negativas, pero se palpaban adenopatías cervicales izquierdas. La ecografía mamaria mostró una lesión sólida en el cuadrante súpero externo de la mama derecha de 19x9x7 mm, hipoecoica, de contornos microlobulados, anti-paralela al plano de la piel y vascularizada. En la región axilar derecha se evidenciaron múltiples ganglios linfáticos de morfología alterada sugestivos de compromiso neoplásico, el de mayor tamaño de 29 mm y con engrosamiento cortical de 4,6 mm (BI-RADS 4B). La resonancia magnética de mamas confirmó la presencia de un nódulo en la mama derecha de contornos irregulares y aspecto neoplásico, de 21x20x15 mm (BI-RADS 4). La biopsia trucut del nódulo mamario derecho fue positiva para compromiso por adenocarcinoma metastásico mal diferenciado, de células en anillo de sello y de origen gástrico. Las biopsias por aspiración con aguja fina de los ganglios axilares derechos y de los ganglios cervicales izquierdos fueron positivas para compromiso por carcinoma metastásico.

Como parte de la reestadificación de la enfermedad se solicitó una tomografía por emisión de positrones, la cual mostró un incremento de la actividad metabólica en el lecho de la gastrectomía, en el cuadrante súpero externo de la mama derecha, en cadenas ganglionares supra e infradiaphragmáticas, a nivel del páncreas, de la glándula suprarrenal izquierda y del peritoneo, compatible con recaída de la enfermedad. Ante estos hallazgos, mastología decidió no ofrecer ningún tratamiento quirúrgico para la lesión mamaria y remitió a la paciente para manejo paliativo, quien falleció 40 meses tras la cirugía del tumor primario (gastrectomía total) y 10 meses después del diagnóstico de la enfermedad metastásica a la mama.

MATERIALES Y MÉTODOS

Con base en las preguntas, ¿cuál es la epidemiología, cómo se manifiesta clínica, radiológica e histopatológicamente, y cuál es el tratamiento y pronóstico de las pacientes con AGCES metastásico a la mama?, se desarrolló una RS de la literatura siguiendo las directrices definidas en el manual de Cochrane (13). Se incluyeron estudios de cohorte, reportes y series de casos de pacientes con AGCES metastásico a la mama. Se buscó información sobre la epidemiología, el diagnóstico, tratamiento y pronóstico de esta forma de presentación del AGCES. La búsqueda de la información se llevó a cabo en las bases de datos *Medline*, *Embase*, *Cochrane*, *Lilacs* y *Epistemonikos*, e incluyó una combinación de vocabulario controlado (términos MeSH (*Medical Subject Headings*), Emtree (tesauro de vocabulario controlado de la base de datos EMBASE) y DeCS (Descriptores en Ciencias de la Salud, (incluidos los términos explotados)) para las siguientes palabras clave: *Neoplasm Metastasis*, *Breast Neoplasms*, *Stomach Neoplasms* y *Carcinoma, Signet Ring Cell*. Por último, se exploraron resúmenes, literatura gris, y se realizó una investigación manual en las listas de la bibliografía de las referencias evaluadas. Esta RS se limitó a estudios publicados en inglés o español desde enero de 2002 hasta febrero de 2023.

Dos autores (AYSP y JIG) tamizaron y evaluaron de forma independiente todas las referencias identificadas utilizando el aplicativo *Rayyan*[®] (15), a partir de su título y resumen. Las discrepancias fueron resueltas por consenso después de la discusión con un tercer revisor (CBM). Los datos generales de los estudios fueron extraídos por los mismos dos autores y registrados en un formulario específicamente diseñado para tal fin, incluyendo la siguiente información: país de origen, edad de la paciente, temporalidad de la metástasis mamaria (con respecto al diagnóstico de CG índice: sincrónica o metacrónica), características clínicas, radiológicas e histopatológicas de la enfermedad, tratamiento dado a la lesión metastásica a la mama y supervivencia global (SG). La metástasis mamaria fue definida como sincrónica cuando se identificó antes o de manera simultánea al tumor primario, y como metacrónica

cuando no se detectó durante la estadificación inicial tras el diagnóstico del AGCES (14). La SG se definió desde la fecha del diagnóstico del adenocarcinoma gástrico (endoscópico o histopatológico) hasta la fecha de la muerte por cualquier causa o la pérdida del seguimiento. La calidad metodológica de los artículos fue evaluada con la herramienta de evaluación crítica del *Joanna Briggs Institute* para reportes de caso (16), de manera pareada e independiente. Los resultados de la RS se recopilaron cualitativamente mediante síntesis narrativa, tablas de resumen y gráficos. Los datos cuantitativos se resumieron mediante estadística descriptiva. El reporte general de la RS de la literatura sigue lo propuesto en la declaración PRISMA (17), y el reporte de caso sigue los estándares de la declaración STROBE (18).

Consideraciones éticas. Este protocolo de investigación fue presentado y aprobado por el Comité de Ética e Investigación en Seres Humanos del Hospital San José de Bogotá y de la Fundación Universitaria de Ciencias de la Salud. De acuerdo con la resolución 8430 de 1993 (19), este estudio se clasifica como una investigación sin riesgo, ya que corresponde a la síntesis de información publicada empleando métodos de investigación documental.

RESULTADOS

La RS en las bases de datos permitió la identificación de 363 títulos, de los cuales 81 estaban duplicados y fueron eliminados. Los 282 títulos se revisaron junto con el resumen, luego se descartaron 251 por no cumplir con los criterios de inclusión de la presente búsqueda. Tras la identificación de cuatro referencias adicionales mediante la exploración manual, se seleccionaron 35 estudios en texto completo. Por último, se excluyeron 9 estudios, ya que tres de ellos habían sido publicados antes del año 2002, tres en un idioma diferente del inglés o español, dos no contenían ninguna información sobre los indicadores de interés, y un último artículo mencionaba el caso de una paciente con cáncer de mama lobulillar metastásico a estómago, que simulaba un AGCES. Finalmente, se incluyeron 26 estudios. La estrategia de búsqueda completa se presenta en la figura 1.

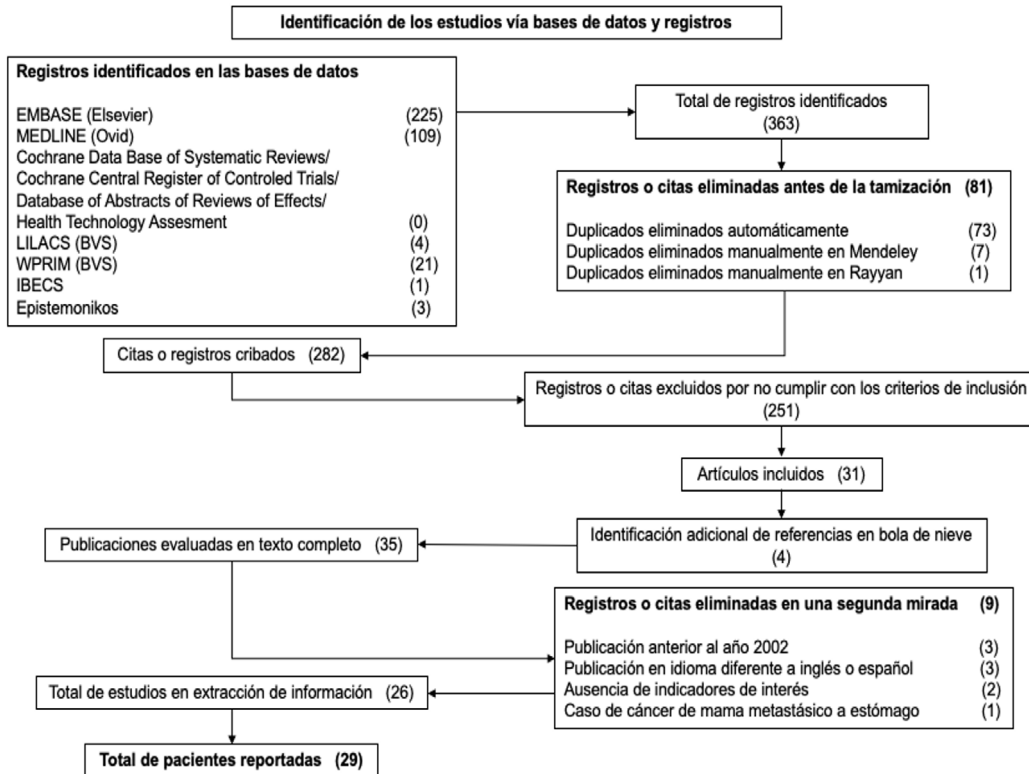


Figura 1. Estrategia de búsqueda completa de la Revisión Sistemática de la literatura.
Fuente: Autores.

Los 26 artículos seleccionados constituyeron en su totalidad reportes de uno o máximo dos casos, para un total de 29 (tres autores reportaron 2 casos cada uno: ver tabla 1), que se ubicaron 22 en el

continente asiático (75,9 %), 4 en Europa (13,7%) y tres en América (10,4 %) (figura 2). La edad media de las pacientes reportadas con AGCES metastásico a la mama fue de 42,5 años.

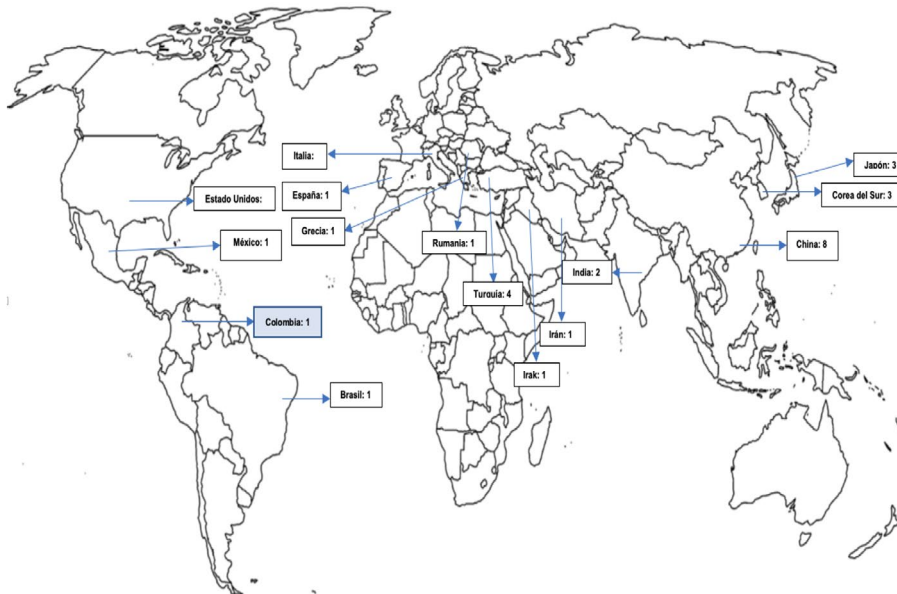


Figura 2. Referenciación geográfica de los casos publicados (n=29) y del presente caso.
Fuente: Autores.

Tabla 1.
Características clínicas, de diagnóstico y tratamiento de reportes de caso de mujeres con AGCES metastásico a seno.

Autor y año	País	Edad	Presentación clínica	Temporalidad ^a	Latera- lidad	Ganglios pato- lógicos regiona- les ^a	Presen- tación imagenol- ógica de la me- tástasis mamaria	Metásta- sis dife- rentes a la mama ^b	IHQ en las lesiones mama- rias ^c	Trata- miento específico para la metástasis mamaria	Super- vivencia global ^d
Madan et al. 2002 (20)	Estados Unidos	39	Telorrea	Metacróni- ca	Derecha	Presentes	NR	Presentes	CK7+ CK20+ ACE+	Resec- ción local amplia con márgenes negativos	NR
Di Cosi- mo et al. 2003 (21)	Italia	39	Nódulo mamario	Sincrónica	Bilateral	NR	Nódulos sospe- chosos bilaterales	Presentes	-	NR	NR
Qureshi et al. 2005 (22)	India	34	Nódulo mamario	Sincrónica	Izquier- da	Ausentes	Normales	NR	CK20+ ACE+	Biopsia escisional	6 meses
Boutis et al. 2006 (23)	Grecia	37	Cambios cutáneos	Sincrónica	Izquier- da	Ausentes	Aumento difuso de la densidad mamaria y engrosa- miento de la piel	Presentes	CK7+ CK20+ ACE+	Ninguno	6 meses
Kayacan et al. 2008 (24)	Turquía	28	Cambios cutáneos	Sincrónica	Izquier- da	NR	NR	Presentes	-	NR	NR
Sato et al. 2008 (25)	Japón	67	Cambios cutáneos	Metacróni- ca	Izquier- da	Presentes	Engrosa- miento difuso de la piel	Ausentes	CK7+ MUC2+	Ninguno	9 meses
Çil et al. 2009 (26)	Turquía	63	Cambios cutáneos	Metacróni- ca	Izquier- da	Presentes	NR	Ausentes	CK20+ ACE+	NR	4 meses
Çil et al. 2009 (26)	Turquía	65	Nódulo mamario	NR	Izquier- da	Ausentes	NR	Presentes	-	NR	6 meses
Doval et al. 2009 (27)	India	34	Nódulo mamario	Metacróni- ca	Bilateral	Presentes	Aumento difuso de la densidad mamaria y engrosa- miento de la piel	Presentes	-	Ninguno	NR

Continuación Tabla 1

Kwon et al. 2011 (28)	Corea del Sur	71	Nódulo mamario	Metacrónica	Bilateral	Ausentes	Aumento difuso de la densidad mamaria y engrosamiento de la piel	NR	-	NR	NR
Parrel et al. 2011 (29)	España	37	Nódulo mamario	Metacrónica	Izquierda	Presentes	Asimetría mamaria por mamografía y nódulo sospechoso por ecografía	Presentes	CK7+	Ninguno	9 meses
Luk et al. 2012 (30)	China	54	Nódulo mamario	Sincrónica	Derecha	Ausentes	Microcalcificaciones, distorsión de la arquitectura y nódulo hipoecóico sospechoso	Presentes	CK AE1/AE3+ PAS-D+ E-cadherina+ CK7+	Ninguno	11 meses
Kim 2012 (31)	Corea del Sur	41	Cambios cutáneos	Sincrónica	Izquierda	Presentes	Engrosamiento difuso de la piel y nódulo hipoecóico con refuerzo acústico posterior	NR	CK7+ CK20+ E-cadherina+	Ninguno	NR
Lesato et al. 2014 (32)	Japón	41	Cambios cutáneos	Sincrónica	Bilateral	Presentes	Múltiples lesiones mamarias nodulares bilaterales con realce por RNM	Presentes	P53+ MUC5AC+ HIK1083+	Ninguno	10 meses
Lesato et al. 2014 (32)	Japón	34	Nódulo mamario	Sincrónica	Izquierda	Ausentes	Nódulo irregular sospechoso	Presentes	HIK1083+ GCDFP15+ MUC6+	Ninguno	7 meses
He et al. 2015 (33)	China	48	Nódulo mamario	Sincrónica	Derecha	Presentes	Nódulo sospechoso	NR	HER2+ EGFR+	Ninguno	8 meses
Tian et al. 2016 (34)	China	37	Nódulo mamario	Metacrónica	Izquierda	Presentes	Aumento de la densidad mamaria y lesiones nodulares hipoecóicas	Ausentes	CK7+ Villin+ ACE+	Mastectomía radical modificada	71 meses

Continuación Tabla 1

Tian et al. 2016 (34)	China	31	Nódulo mamario	Sincrónica	Derecha	Presentes	Aumento de la densidad mamaria y lesiones nodulares hipoecóicas	NR	CK20+ Villin+ E-cadherina+	Mastectomía radical modificada	9 meses
Wei et al. 2017 (35)	China	49	Nódulo mamario	Metacrónica	Derecha	Presentes	Aumento de la densidad mamaria y nódulo hipoecóico irregular	Presentes	CK7+ CK19+ CK20+	Resección local amplia	10 meses
Yan et al. 2017 (36)	China	39	Nódulo mamario	Metacrónica	Izquierdo	Presentes	Nódulo sólido heterogéneo sospechosa, edema de la piel y distorsión de la arquitectura	Presentes	Villin+ ACE+ CAM5.2+ P53+	Mastectomía radical modificada	21 meses
Dulskas et al. 2017 (37)	Corea del Sur	34	Nódulo mamario	Sincrónica	Izquierda	Ausentes	Nódulo sospechoso	Ausentes	CDX2+ CK20+	Ninguno	12 meses
Andrade et al. 2019 (38)	Brasil	49	Cambios cutáneos	Sincrónica	Izquierda	Presentes	Engrosamiento de la piel y nódulo heterogéneo de bordes mal definidos sospechosa	Presentes	CK7+ CK20+ CDX2+	Ninguno	NR
Nidhamalddin et al. 2019 (39)	Irak	32	Cambios cutáneos	Sincrónica	Derecha	Presentes	Aumento de la ecogenicidad mamaria, múltiples nódulos hipoecóicos y dilatación periductal	Presentes	E-cadherina+ CDX2+ Citoqueratinas+	Ninguno	4 meses
Basoglu et al. 2020 (40)	Turquía	26	Cambios cutáneos	Sincrónica	Bilateral	Presentes	Normales	Presentes	Citoqueratinas+ CDX2+ Mucina+ HER2+	Ninguno	13 meses

Continuación Tabla 1

Buerba-Vierregge et al. 2021 (41)	México	38	Nódulo mamario	Metacrónica	Derecha	Presentes	Nódulo sospechoso	Presentes	CK7+ CK20+ ACE+	Ninguno	14 meses
Kiani et al. 2022 (42)	Irán	44	Nódulo mamario	Metacrónica	Bilateral	Presentes	Múltiples nódulos bilaterales sospechosos	Presentes	CDX2+ CK7+ CK19+ ACE+ E-cadherina	Biopsia escisional	90 meses
Moldovan et al. 2022 (43)	Rumania	45	Cambios cutáneos	Sincrónica	Izquierda	NR	Normal	Presentes	Citoqueratinas+	Ninguno	20 meses
Zhang et al. 2022 (44)	China	37	Nódulo mamario	Sincrónica	Izquierda	Presentes	Asimetría mamaria	NR	CK7+ CK20+ Villin+ HER2+	Resección local amplia con márgenes negativos	12 meses
Wan et al. 2023 (45)	China	41	Nódulo mamario	Metacrónica	Bilateral	NR	NR	Presentes	CDX2+ E-cadherina+	Mastectomía bilateral	NR
Guío* et al. 2024	Colombia	41	Nódulo mamario	Metacrónica	Derecha	Presentes	Nódulo sospechoso	Presentes	-	Ninguno	NR

^aMomento en el que se diagnosticó la metástasis mamaria; sincrónica: identificada en el mismo momento que el tumor primario; metacrónica: no detectada durante la estadificación inicial tras el diagnóstico del AGCEC. ^bCompromiso de ganglios axilares o supraclaviculares. ^cMetástasis a distancia sincrónicas a la metástasis mamaria. ^dMarcadores de IHQ positivos en la lesión metastásica a la mama; ^eLa SG se definió desde la fecha del diagnóstico del adenocarcinoma gástrico (endoscópico o histopatológico) hasta la fecha de la muerte por cualquier causa, o la pérdida del seguimiento; *Se refiere al presente caso; NR: no reportado; RNM: resonancia nuclear magnética.

Fuente: Autores.

Diagnóstico. La manifestación clínica predominante de la metástasis mamaria fue mediante un nódulo mamario: 18 pacientes (62 %) (21, 22, 26-30, 32-37, 41, 42, 44, 45). El compromiso mamario bilateral ocurrió en siete pacientes (24,1 %) (21, 27, 28, 32, 40, 42, 45) e izquierdo exclusivo en 15 (51,7 %) (22-26, 29, 31, 32, 34, 36-38, 43, 44). En 18 de los casos (62 %) se documentaron ganglios patológicos regionales (axilares o supraclaviculares) (20, 25-27, 29, 31-36, 38-42, 44) y en 19 (65,5 %) hubo evidencia de metástasis a distancia diferentes a la mama (20, 21, 23, 24, 26, 27, 29, 30, 32, 35, 36, 38-43, 45). La presentación radiológica más común, en 16 casos, fue mediante una o varias lesiones nodulares sospechosas (55,2 %) (21, 29-39, 41, 42), y en solo tres casos (10,3 %) no existió

ninguna alteración en los estudios por imágenes mamarias (34, 40, 43). Los marcadores de IHQ más frecuentemente reportados como positivos en las lesiones mamarias fueron la citoqueratina (CK) 7 y CK20, en 12 pacientes (41,4 %) (20, 23, 25, 29-31, 34, 35, 38, 41, 42, 44) y 11 (37,9 %) (20, 22, 23, 26, 31, 34, 35, 37, 38, 41, 44) pacientes, respectivamente. En relación a la presentación (temporalidad) de la enfermedad metastásica en la mama, esta se documentó de manera sincrónica en la mayoría de los casos: 16 pacientes (55,1 %) (21-24, 30-33, 34, 37-40, 43, 44).

Tratamiento. Respecto al manejo de la lesión metastásica en la mama, en 9 (31 %) de las 29 pacientes se indicó algún tipo de intervención quirúrgica (20, 22, 34-36, 42, 44, 45), en 4

(13,8 %) de las cuales se trató de una cirugía radical (mastectomía con o sin vaciamiento axilar) (34, 36, 45).

Pronóstico: No se pudo extraer información sobre la SG de las pacientes con esta enfermedad, debido a la falta de consenso para definir dicho desenlace en los diferentes reportes de caso.

CONCLUSIONES

Toda paciente con antecedente de cáncer que presente un nódulo o cambios clínicos en la mama debe ser llevada a una biopsia mamaria para descartar secundarismo. Es importante realizar estudios prospectivos sobre este tipo de presentación del AGCES con el fin de definir los efectos del tratamiento y el pronóstico de este subgrupo de pacientes.

CONTRIBUCIÓN DE LOS AUTORES

JIGÁ: concepción de la idea. Redacción del manuscrito.

AYSP: recolección de datos. Redacción del manuscrito.

XBM y CBM: realización de la tabla 1, la figura 1 y la figura 2. Redacción y aprobación final del manuscrito.

REFERENCIAS

1. Ferlay J, Ervik M, Lam F, Laversanne M, Colombet M, Mery L, et al. Global Cancer Observatory: Cancer Today. Lyon, France: International Agency for Research on Cancer. Disponible en: <https://gco.iarc.who.int/today>.
2. Bosman FT, Carneiro F, Hruban RH, Theise ND. WHO classification of tumours of the digestive system. 4th. ed, Vol. 3. World Health Organization; 2010.
3. Bamboat ZM, Tang LH, Vinuela E, Kuk D, Gonen M, Shah MA, et al. Stage-stratified prognosis of signet ring cell histology in patients undergoing curative resection for gastric adenocarcinoma. *Ann Surg Oncol*. 2014;21:1678-85. <https://doi.org/10.1245/s10434-013-3466-8>
4. Taghavi S, Jayarajan SN, Davey A, Willis AI. Prognostic significance of signet ring gastric cancer. *J Clin Oncol*. 2012;30:3493-98. <https://doi.org/10.1200/JCO.2012.42.6635>
5. Kwon KJ, Shim KN, Song EM, Choi JY, Kim SE, Jung HK, et al. Clinicopathological characteristics and prognosis of signet ring cell carcinoma of the stomach. *Gastric Cancer*. 2014;17:43-53. <https://doi.org/10.1007/s10120-013-0234-1>
6. Piessen G, Messager M, Leteurtre E, Jean-Pierre T, Mariette C. Signet ring cell histology is an independent predictor of poor prognosis in gastric adenocarcinoma regardless of tumoral clinical presentation. *Ann Surg*. 2009;250:878-87. <https://doi.org/10.1097/SLA.0b013e3181b21c7b>
7. Efaled B, Kadi M, Tahiri L, Lahmidani N, Hassani KM, Bouhaddouti HE, et al. Gastric Signet Ring Cell Carcinoma: A Comparative Analysis of Clinicopathologic Features. *Cancer Control*. 2020;27. <https://doi.org/10.1177/1073274820976596>
8. Tapia EO, Gutiérrez MV, Roa S JC, Manterola DC, Villaseca HM, Araya O JC. Carcinoma de células en anillo de sello gástrico. Descripción clínico-morfológica y valor pronóstico. *Rev Chil Cir*. 2010;62:458-64. <https://doi.org/10.4067/S0718-40262010000500006>
9. Duarte I, Llanos O. Patterns of metastases in intestinal and diffuse types of carcinoma of the stomach. *Hum Pathol*. 1981;12:237-42. [https://doi.org/10.1016/S0046-8177\(81\)80124-4](https://doi.org/10.1016/S0046-8177(81)80124-4)
10. Georgiannos SN, Chin J, Goode AW, Sheaff M. Secondary neoplasms of the breast: a survey of the 20th Century. *Cancer*. 2001;92:2259-66. [https://doi.org/10.1002/1097-0142\(20011101\)92:9<2259::AID-CNCR1571>3.0.CO;2-O](https://doi.org/10.1002/1097-0142(20011101)92:9<2259::AID-CNCR1571>3.0.CO;2-O)
11. Ibrahimli A, Aliyev A, Majidli A, Kahraman A, Galandarova A, Khalilzade E, et al. Metastasis to the stomach: a systematic review. *F1000Res*. 2023;12:1374. <https://doi.org/10.12688/f1000research.140758.1>
12. Zhao S, Lv L, Zheng K, Tian Y, Zheng JC, Jiang CG. Prognosis and Biological Behavior of Gastric Signet-Ring Cell Carcinoma Better or Worse: A Meta-Analysis. *Front Oncol*. 2021;11:603070. <https://doi.org/10.3389/fonc.2021.603070>
13. Higgins J, Green S. *Cochrane Handbook for Systematic Reviews of Interventions*. Version 5.1.0. The Cochrane Collaboration; 2011. Disponible en: <http://handbook-5-1.cochrane.org>.
14. Dávila D, Palacios O, Naranjo C. Metástasis hepáticas en el cáncer colorrectal: estrategias terapéuticas y recomendaciones actuales. *Rev Colomb Cir*. 2017;32:304-18. <https://doi.org/10.30944/20117582.39>

15. Ouzzani M, Hammady H, Fedorowicz Z, Elmagarmid A. Rayyan-a web and mobile app for systematic reviews. *Syst Rev*. 2016;5:210. <https://doi.org/10.1186/s13643-016-0384-4>
16. The Joanna Briggs Institute - JBI. The Joanna Briggs Institute Critical Appraisal tools for use in JBI Systematic Reviews. Checklist for Case Reports; 2017. Disponible en: <http://joannabriggs.org/research/critical-appraisal-tools.html%0D>.
17. Urrútia G, Bonfill X. Declaración PRISMA: una propuesta para mejorar la publicación de revisiones sistemáticas y metaanálisis. *Med Clin*. 2010;135:507–11. <https://doi.org/10.1016/j.medcli.2010.01.015>
18. Von Elm E, Altman DG, Egger M, Pocock SJ, Gøtzsche PC, Vandenbroucke JP. Declaración de la Iniciativa STROBE (Strengthening the Reporting of Observational studies in Epidemiology): directrices para la comunicación de estudios observacionales. *Rev Esp Salud Pública*. 2008;82:251–59. <https://doi.org/10.1590/S1135-57272008000300002>
19. Ministerio de Salud y Protección Social de Colombia. Resolución 8430 de 1993, Octubre 4, por la cual se establecen las normas científico técnicas y administrativas para la investigación en salud. Ministerio de salud; 1993.
20. Madan AK, Ternovits C, Huber SA, Pei LA, Jaffe BM. Gastrointestinal metastasis to the breast. *Surgery*. 2002;132:889-93. <https://doi.org/10.1067/msy.2002.126013>
21. Di Cosimo S, Ferretti G, Fazio N, Mandalà M, Curigliano G, Bosari S, et al. Breast and ovarian metastatic localization of signet-ring cell gastric carcinoma. *Ann Oncol*. 2003;14:803-4. <https://doi.org/10.1093/annonc/mdg218>
22. Qureshi SS, Shrikhande SV, Tanuja S, Shukla PJ. Breast metastases of gastric signet ring cell carcinoma: a differential diagnosis with primary breast signet ring cell carcinoma. *J Postgrad Med*. 2005;51:125-7.
23. Boutis AL, Andreadis C, Patakiouta F, Mouratidou D. Gastric signet-ring adenocarcinoma presenting with breast metastasis. *World J Gastroenterol*. 2006;12:2958–61. <https://doi.org/10.3748/wjgv12.i18.2958>
24. Kayacan O, Karnak D, Ayşe Can B, Dizbay Sak S, Beder S. Gastric signet-ring cell adenocarcinoma presenting with left arm deep-vein thrombosis and bilateral chylothorax. *Clin Appl Thromb Hemost*. 2008;14:476-80. <https://doi.org/10.1177/1076029607309181>
25. Sato T, Muto I, Fushiki M, Hasegawa M, Hasegawa M, Sakai T, et al. Metastatic breast cancer from gastric and ovarian cancer, mimicking inflammatory breast cancer: report of two cases. *Breast Cancer*. 2008;15:315-20. <https://doi.org/10.1007/s12282-008-0040-5>
26. Çil T, Altintas A, Pasa S, Isikdogan A. Gastric ring cell carcinoma metastasis to the breast: two case reports. *Turkish J Cancer*. 2009;39:62.
27. Doval DC, Pande SB, Sharma JB, Khatri S, Khurana AK, Vaid AK, et al. Metastatic Signet-Ring Cell Gastric Carcinoma Masquerading as Breast Primary. *Case Rep Gastroenterol*. 2009;3:21-25. <https://doi.org/10.1159/000203648>
28. Kwon JH, Kim EK, Kwak JY, Yoon JH, Kim MJ, Moon HJ. Metastatic Signet Ring Cell Carcinoma to the Breast: A Case Report. *J Korean Soc Ultrasound Med*. 2011;30:217-21.
29. Parrell Soler C, Palacios Marqués A, Saco López L, Bermejo De Las Heras R, Pertusa Martínez S. Breast metastatic localization of signet-ring cell gastric carcinoma. *ISRN Obstet Gynecol*. 2011;2011:426150. <https://doi.org/10.5402/2011/426150>
30. Luk YS, Ka SY, Lo SS, Chu CY, Ma MW. An unusual case of gastric cancer presenting with breast metastasis with pleomorphic microcalcifications. *J Breast Cancer*. 2012;15:356-8. <https://doi.org/10.4048/jbc.2012.15.3.356>
31. Kim SJ. Magnetic resonance imaging features of inflammatory breast metastasis from gastric signet-ring cell carcinoma. *Clin Imaging*. 2013;37:569-73. <https://doi.org/10.1016/j.clinimag.2012.09.005>
32. Iesato A, Oba T, Ono M, Hanamura T, Watanabe T, Ito T, et al. Breast metastases of gastric signet-ring cell carcinoma: a report of two cases and review of the literature. *Onco Targets Ther*. 2014;8:91-7. <https://doi.org/10.2147/OTT.S67921>
33. He C-L, Chen P, Xia B-L, Xiao Q, Cai F-L. Breast metastasis of gastric signet-ring cell carcinoma: a case report and literature review. *World J Surg Oncol*. 2015;13:120. <https://doi.org/10.1186/s12957-015-0538-1>
34. Tian Q, Zeng J, Tao X, Zhang Z, Zhou X, Wang Y. Clinical pathology of metastatic gastric carcinoma to the breast: A report of two cases and a review of literature. *Oncol Lett*. 2016;11:3081-3084. <https://doi.org/10.3892/ol.2016.4350>

35. Wei LY, Kong M, Zhang Z, Zhang XC. Breast metastasis of gastric signet-ring cell carcinoma. *J Zhejiang Univ Sci B*. 2017;18:1026-30. <https://doi.org/10.1631/jzus.B1700159>
36. Yan H, Liu J, Ming X, Zhou X, Jin H, Li X, et al. Metastatic gastric carcinoma to the breast: A case report and review of the Chinese literature. *Mol Clin Oncol*. 2017;7:221-24. <https://doi.org/10.3892/mco.2017.1292>
37. Dulskas A, Al Bandar M, Choi YY, Shin SJ, Beom SH, Son T, et al. Noh SH. A case of gastric cancer metastasis to the breast in a female with BRCA2 germline mutation and literature review. *Acta Chir Belg*. 2019;119:59-63. <https://doi.org/10.1080/00015458.2017.1411554>
38. Andrade R, Buzzellin M, Cañado A, Pires D. Breast metastasis of gastric signet ring cell carcinoma mimicking breast lymphangitic carcinomatosis. *Mastology*, 2019;29:212-17. <https://doi.org/10.29289/2594539420192019002>
39. Nidhamalddin SJ, Hassan HA, Ali K, Ghareeb KAH, Gubari MIM. Breast cancer metastasis from Gastric Carcinoma in a young female. *Electron J Gen Med*. 2019;16:em181. <https://doi.org/10.29333/ejgm/115858>
40. Basoglu T, Telli TA, Demircan NC, Arikan R, Ercelep O, Ozguven S, et al. A rare case of gastric cancer with bilateral breast metastasis during pregnancy. *J Oncol Pharm Pract*. 2020;27:220-26. <https://doi.org/10.1177/1078155220925156>
41. Buerba-Vieregge HH, Fernández-Ferreira R, Soberanis-Piña PD, De la Peña-López IR, Navarro-García LM, Macari-JA. Breast Metastasis of Gastric Signet Ring Cell Carcinoma: A Case Report and Literature Review. *Case Rep Oncol*. 2021;14:165-72. <https://doi.org/10.1159/000510938>
42. Kiani Markani L, Kiani Markani F, Kadivar M, Hossinaei N, Safari E. Breast metastasis from gastric carcinoma: A case report. *Caspian J Intern Med*. 2022;13:132-135. <https://doi.org/10.22088/cjim.13.1.132>
43. Moldovan TR, Căinap C, Fekete Z, Pușcaș E, Roman A, Buiga R, et al. Signet ring cell gastric carcinoma with breast and leptomeningeal metastases: a case report. *Med Pharm Rep*. 2022;95:88-91. <https://doi.org/10.15386/mpr-1654>
44. Zhang L, Wu L, Li J, Song S, Lu H, Fang C, et al. Gastrointestinal metastatic signet ring cell breast cancer in young females: a case report. *Gland Surg*. 2022;11:943-52. <https://doi.org/10.21037/gs-22-242>
45. Wan J, Feng Z, Shi J, Li Q. Metastatic breast carcinoma and Krukenberg tumor from signet-ring cell gastric cancer. *Asian J Surg*. 2023;46:2984-86. <https://doi.org/10.1016/j.asjsur.2023.02.046>

FINANCIACIÓN

Ninguna declarada.

Conflicto de intereses: Ninguno declarado.



Disponible en:

<https://www.redalyc.org/articulo.oa?id=195282747005>

Cómo citar el artículo

Número completo

Más información del artículo

Página de la revista en redalyc.org

Sistema de Información Científica Redalyc
Red de revistas científicas de Acceso Abierto diamante
Infraestructura abierta no comercial propiedad de la
academia

José Ismael Guío-Ávila, Adriana Yulieth Soler-Perilla,
Ximena Briceño-Morales, Clara Briceño-Morales

**Adenocarcinoma gástrico de células en anillo de sello
metastásico a la mama. Revisión sistemática de la
literatura, a propósito de un caso**

**Gastric signet ring cell adenocarcinoma metastatic to the
breast. Systematic review of the literature, regarding a
case**

Revista Colombiana de Obstetricia y Ginecología
vol. 75, núm. 2, 4187, 2024

Federación Colombiana de Obstetricia y Ginecología; Revista
Colombiana de Obstetricia y Ginecología,

ISSN: 0034-7434

ISSN-E: 2463-0225

DOI: <https://doi.org/10.18597/rcog.4187>