









## REPORTE DE CASO

<https://doi.org/10.18597/rcog.4248>

# Necrosis digital inducida por gemcitabina en una paciente con carcinoma escamocelular de cuello uterino: reporte de un caso y revisión de la literatura

## Gemcitabine-induced digital necrosis in a patient with cervical squamous cell carcinoma: case report and literature review

Syndy Guarín-Rivera<sup>1,4</sup> , Harold Pineda-Arango<sup>1</sup> , César Balaguera-Becerra<sup>1</sup> , Marisol Carreño-Jaimes<sup>2</sup> , Yudy Lerma-Ruiz<sup>3</sup> , Jesús Utria-Munive<sup>4</sup> 

Recibido: 28 mayo, 2024 Aceptado: 7 noviembre, 2024

## RESUMEN

**Objetivos:** presentar el caso de una paciente con carcinoma escamocelular de cuello uterino que desarrolló necrosis distal tras tratamiento con gemcitabina, y realizar una revisión de la literatura para evaluar la asociación entre la dosis acumulada de gemcitabina, el diagnóstico y el manejo de esta complicación.

**Materiales y métodos:** paciente de 61 años tratada con gemcitabina (11.744 mg/m<sup>2</sup> acumulados) por enfermedad metastásica, en un hospital general de cuarto nivel, privado, no oncológico, donde venía siendo manejada de forma ambulatoria. Presentó necrosis distal del segundo dedo de la mano derecha, por lo que se suspendió el tratamiento y se requirió amputación de este dedo. Se realizó una búsqueda en Embase, Medline y Lilacs. Se buscaron estudios de reporte y series de casos sobre necrosis

distal inducida por gemcitabina. Se extrajeron datos de dosis, diagnóstico y tratamiento.

**Resultados:** se incluyeron 15 reportes de caso con 19 casos de necrosis distal. Las dosis acumuladas de gemcitabina variaron entre 1.700 y 28.700 mg/m<sup>2</sup>. El diagnóstico fue principalmente clínico, por angiografía y eco-Doppler; el tratamiento incluyó la suspensión de gemcitabina e inicio de vasodilatadores, anticoagulantes y manejo sintomático.

**Conclusiones:** es fundamental reconocer la toxicidad vascular como un posible efecto adverso de la gemcitabina y realizar una adecuada estratificación del riesgo en pacientes con cáncer avanzado y múltiples líneas de tratamiento previas. Se requiere incrementar la vigilancia de este efecto adverso con el uso de este medicamento.

**Palabras clave:** gemcitabina; cáncer; isquemia; necrosis; dedos; ginecooncología.

\* **Correspondencia:** Servicio de Medicina Interna, Hospital Universitario Mayor Méderi, Calle 66a # 52-25. Bogotá (Colombia). [katherineguarin@gmail.com](mailto:katherineguarin@gmail.com)

1. Servicio de Medicina interna, Hospital Universitario Mayor Méderi. Bogotá (Colombia).
2. Epidemiología Clínica, Hospital Militar Central. Bogotá (Colombia).
3. Gineco-oncología, Fundación Universitaria de Ciencias de la Salud. Bogotá (Colombia).
4. Epidemiología Clínica, Fundación Universitaria de Ciencias de la Salud. Bogotá (Colombia).

**Cómo citar este artículo:** Guarín-Rivera S, Pineda-Arango H, Balaguera-Becerra C, Carreño-Jaimes M, Lerma-Ruiz Y, Utria-Munive J. Necrosis digital inducida por gemcitabina en una paciente con carcinoma escamocelular de cuello uterino: reporte de un caso y revisión de la literatura. Rev Colomb Obstet Ginecol. 2024;75:4248. <https://doi.org/10.18597/rcog.4248>.

## ABSTRACT

**Objectives:** To present the case of a patient with squamous cell carcinoma of the cervix who developed distal necrosis following treatment with gemcitabine, and to perform a literature review to assess the association between the cumulative dose of gemcitabine, diagnosis, and management of this complication.

**Materials and methods:** A 61 year old patient was treated with gemcitabine (total accumulated dose of 11,744 mg/m<sup>2</sup>) for metastatic disease at a private, nononcological, fourth level general hospital, where she was receiving outpatient management. She developed distal necrosis of the second finger on her right hand, leading to the discontinuation of gemcitabine and necessitating amputation of the affected finger. A search was conducted in Embase, Medline, and Lilacs for case reports and case series on gemcitabine induced distal necrosis. Data on dosage, diagnosis, and treatment were extracted.

**Results:** Fifteen case reports including 19 cases of distal necrosis were identified. The cumulative doses of gemcitabine ranged from 1,700 to 28,700 mg/m<sup>2</sup>. Diagnosis was primarily clinical, supplemented by angiography and Doppler ultrasound; treatment included discontinuation of gemcitabine, initiation of vasodilators, anticoagulants, and symptomatic management.

**Conclusions:** It is essential to recognize vascular toxicity as a potential adverse effect of gemcitabine and to conduct appropriate risk stratification in patients with advanced cancer and multiple prior treatment lines. Increased monitoring for this adverse effect is warranted with the use of this medication.

**Keywords:** Gemcitabine; cancer; neoplasms; ischemia; necrosis; fingers; gynecologic oncology.

## INTRODUCCIÓN

La gemcitabina es un agente quimioterapéutico clasificado como un antimetabolito nucleósido (código ATC: L01BC05), ampliamente utilizado en el tratamiento de diversos tumores sólidos, incluyendo cáncer de páncreas, ovario, mama y pulmón de células no pequeñas (1). Este fármaco actúa inhibiendo la síntesis del ADN en las células tumorales, impidiendo su replicación y promoviendo su apoptosis (2). La dosificación habitual de gemcitabina varía según el tipo de tumor y el esquema de tratamiento; se administra

por vía intravenosa en ciclos controlados (3). A pesar de su eficacia terapéutica, la gemcitabina está asociada con diversos eventos adversos, entre las reacciones adversas más frecuentes al uso de gemcitabina como monoterapia se encuentran las náuseas y vómitos (69 %), anemia (68 %), elevación de alanina aminotransferasa (ALT) (68 %), incremento en aspartato aminotransferasa (AST) (67 %), neutropenia (63 %), aumento de fosfatasa alcalina (55 %), proteinuria (45 %), fiebre (41 %), hematuria (35 %), erupciones cutáneas (30 %), trombocitopenia (24 %), disnea (23 %) y diarrea (19 %) (4). Efectos secundarios de gravedad como el síndrome urémico hemolítico, microangiopatía trombótica y necrosis distal se presentan de manera infrecuente (5).

La necrosis distal es una complicación rara, pero grave, relacionada con el uso de gemcitabina. Se postula que este efecto se debe a un daño endotelial inducido por el fármaco, que conduce a la oclusión de pequeños vasos sanguíneos y, subsecuentemente, a la isquemia y necrosis tisular (6). Aunque la fisiopatología exacta no está completamente dilucidada, se cree que la gemcitabina contribuye a la activación de la cascada de coagulación, con la formación de microtrombos en las arterias digitales (6).

Los reportes en bases de datos de farmacovigilancia, como la de la Agencia Europea de Medicamentos (EMA - European Medicine Agency) (7), la Agencia de Drogas y Alimentos (FDA - Food and Drug Administration) (8), indican que la necrosis digital se ha presentado en casos esporádicos. Por ejemplo, se han documentado menos de 50 casos en total de necrosis digital asociados al uso de gemcitabina en los registros de la Uppsala Monitoring Centre (UMC) (9), lo que sugiere una incidencia extremadamente baja comparada con otros efectos adversos más comunes como la mielosupresión y la toxicidad hepática. Sin embargo, cuando ocurre, puede tener un impacto significativo en la calidad de vida de los pacientes, llegando a requerir intervenciones quirúrgicas como la amputación de las áreas afectadas. Dada

la rareza de esta complicación, existe un vacío de conocimiento en la literatura médica sobre la fisiopatología precisa, los factores predisponentes y las mejores estrategias de manejo para prevenir o tratar la necrosis digital asociada a gemcitabina.

Considerando que este medicamento está avalado por las guías internacionales para el tratamiento del cáncer de cuello uterino y del cáncer de ovario (10), es fundamental que el ginecólogo oncólogo lleve a cabo un reconocimiento adecuado de los signos y síntomas, con el propósito de prevenir la necrosis o isquemia en las áreas distales. Por lo tanto, el objetivo del estudio es presentar el caso de una paciente que estaba en tratamiento con gemcitabina y desarrolló necrosis distal, realizar una revisión de la literatura para evaluar la asociación entre la dosis acumulada de este fármaco, el diagnóstico y el manejo de esta complicación.

## PRESENTACIÓN DE CASO

Mujer de 61 años con antecedente de carcinoma escamocelular de cuello uterino estadio FIGO IIB, diagnosticado en febrero de 2019, tratada en un hospital privado de cuarto nivel de atención, donde se ofrece cuidado ambulatorio y hospitalario para pacientes con condiciones complejas oncológicas y no oncológicas. Al momento del diagnóstico se realizó histerectomía radical con linfadenectomía pélvica, que descartó compromiso nodal. El tratamiento complementario de primera línea incluyó seis ciclos de quimioterapia con cisplatino, y braquiterapia y radioterapia, alcanzando una respuesta tumoral completa. En 2021, tras detectarse una recaída aislada en la región ilíaca, mediante tomografía, se administró cisplatino y 30 sesiones de radioterapia, logrando una nueva respuesta completa. En septiembre de 2022, una tomografía reveló otra recaída con compromiso del parametrio izquierdo, el uréter y la cadena ilíaca ipsilateral, por lo que se decidió primera línea para enfermedad recurrente con carboplatino, paclitaxel y pembrolizumab. Durante este régimen, la paciente presentó hipersensibilidad al platino en el quinto ciclo, gestionada con un

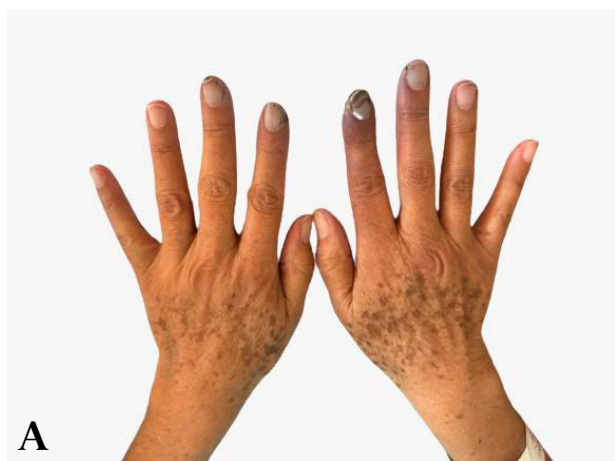protocolo de desensibilización, continuando con el pembrolizumab. En septiembre de 2023, ante la progresión en imágenes de una masa retroperitoneal única, debido a la falta de respuesta óptima, se inició gemcitabina, según guías de manejo, segunda línea de enfermedad recurrente, recibiendo una dosis acumulada de 8.544 mg/m<sup>2</sup> hasta enero de 2024. Sin embargo, desarrolló síntomas de isquemia digital en manos, por lo que el tratamiento fue suspendido tras la segunda dosis del tercer ciclo, acumulando 11.744 mg/m<sup>2</sup> de gemcitabina.

En febrero de 2024, la paciente ingresó al servicio de urgencias del mismo hospital donde era valorada de forma ambulatoria, remitida por oncología debido a progresión de los síntomas en sus extremidades. La paciente refería dolor lancinante y coloración azulada en dedos de manos; al examen físico se evidencia necrosis en el segundo dedo de la mano derecha, coloración ocre y fenómeno de Raynaud en los dedos de la mano izquierda (Figura 1). Las extremidades inferiores mostraban edema grado II en el miembro inferior izquierdo y pulsos presentes. Los estudios para autoinmunidad y vasculitis resultaron negativos, incluyendo anticuerpos anticitoplasma de neutrófilos (ANCAS), anticuerpos antinucleares (ANAS), anticuerpos antidesoxirribonucleicos (anti-DNA), cardiolipinas, prueba confirmatoria de anticoagulante lúpico, perfil de anticuerpos contra anti-geños nucleares extraíbles (ENAS), anticuerpos contra proteinasa 3, anticuerpos antimieloperoxidasa y anticuerpos dirigidos contra la ADN topoisomerasa I (antiSCL). Además, el factor reumatoide y los niveles de complemento 3 (C3) y complemento 4 (C4) también fueron normales. Prueba serológica para sífilis (VDRL - Venereal Disease Research Laboratory) negativa, ecocardiograma transtorácico sin hallazgos de un foco cardioembólico.

Se inició anticoagulación con heparina de bajo peso molecular, junto con ácido acetilsalicílico, estatina y un calcioantagonista. El equipo de cirugía de mano realizó amputación del segundo dedo de la mano derecha, confirmando necrosis por licuefacción en el estudio histopatológico.

Durante el posoperatorio se agregó sildenafil al tratamiento, logrando una mejoría progresiva en los signos de isquemia de los dedos restantes. Durante la hospitalización, la paciente presenta complicación por sangrado vaginal masivo, requiriendo embolización de arterias uterinas.

El servicio de reumatología aplicó la escala de causalidad de Naranjo para determinar el papel de la gemcitabina en la vasculitis, con un puntaje de 8, lo que indicó que el medicamento probablemente provocó la necrosis.



A) Necrosis de falange distal de segundo y tercer dedo de mano derecha.



B) Necrosis de falange distal de segundo dedo de mano derecha, necrosis distal segundo dedo de mano izquierda.

**Figura 1.** Examen físico con evidencia de necrosis en el segundo dedo de la mano derecha, coloración ocre y fenómeno de Raynaud en los dedos de la mano izquierda.

**Fuente:** Autores.

Posteriormente, a los 20 días de ingreso a hospitalización desarrolló deterioro neurológico, sin hallazgos significativos en la tomografía de cráneo. Evaluada por cuidados paliativos, su estado funcional se clasificó con un Barthel de 0/30, ECOG de 4 y Karnofsky de 10%, con pronóstico de vida inferior a tres semanas según el Índice Pronóstico de Paciente (PPI: + 6 puntos). En consenso con la familia, se suspendieron estudios adicionales y se implementó un manejo paliativo integral. La paciente falleció tras el alta hospitalaria.

## MATERIALES Y MÉTODOS

Se realizó una revisión sistemática de la literatura, a partir de las preguntas: ¿cuál fue la dosis acumulada de gemcitabina que indujo la isquemia o necrosis distal en pacientes con cáncer sólido?, ¿cómo se realizó el diagnóstico?, ¿cuál fue el manejo farmacológico y no farmacológico de paciente con isquemia o

necrosis distal por gemcitabina? Se consultaron bases de datos de Medline, Embase, Lilacs usando los términos MeSH “Gemcitabine”, “Neoplasms”, “ischemia” “necrosis” y “fingers”, así como sus equivalentes DeCS. Se incluyeron informes de casos, series de casos o cohortes, sin restricciones de año o idioma, que describieran pacientes con necrosis o isquemia digital inducida por gemcitabina y que proporcionaran información sobre el diagnóstico o la dosis acumulada o el tratamiento. Finalmente, se examinaron resúmenes, literatura gris y se llevó a cabo una búsqueda manual en las listas bibliográficas de las referencias revisadas.

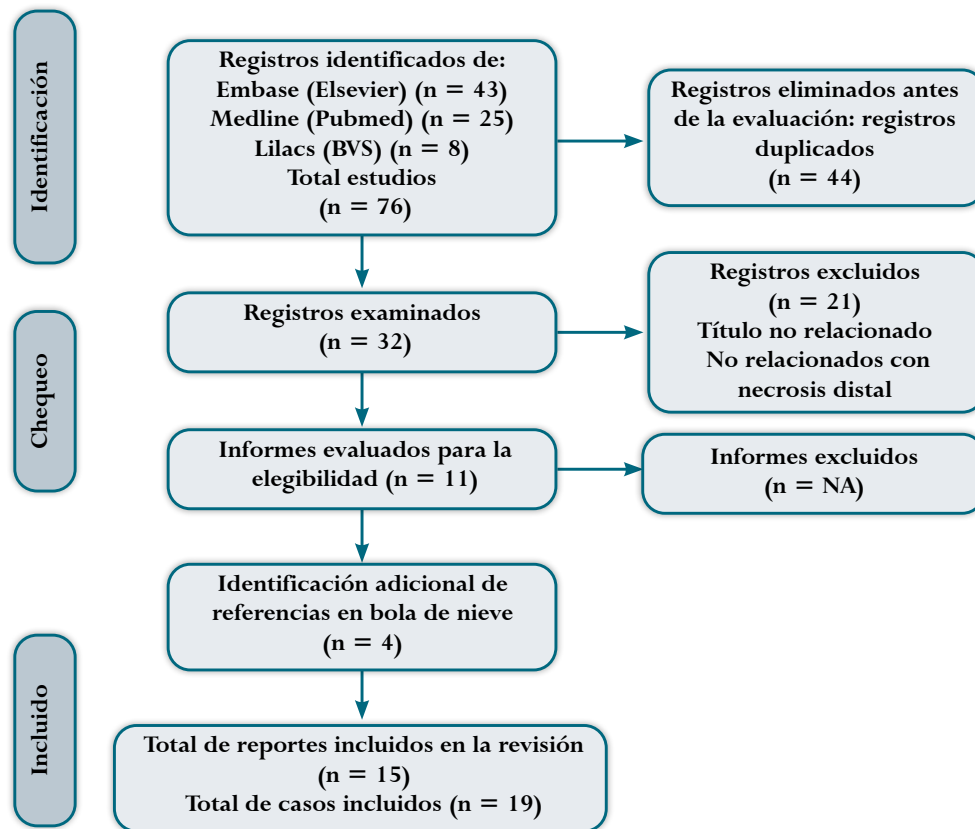
Dos autores (JU y SG) llevaron a cabo de manera independiente la revisión de todos los títulos y resúmenes, eligiendo aquellos que cumplieran con los criterios de inclusión. No hubo discrepancias durante este proceso. La información general de los estudios fue recopilada por los mismos dos autores y registrada

en un formulario diseñado específicamente para este propósito, incluyendo los siguientes datos: año, idioma, país, edad, sexo, tipo de cáncer, ubicación de la necrosis distal, dosis de gemcitabina que induce isquemia o necrosis, tratamientos. Desenlaces: resolución de isquemia, definida como restauración adecuada del flujo sanguíneo en las áreas afectadas, especialmente en las extremidades distales como los dedos de las manos o los pies (11); amputación de dedo (12,13) y muerte. La calidad metodológica de los artículos fue evaluada de manera independiente y por pares utilizando la herramienta de evaluación crítica del Joanna Briggs Institute para reporte de caso (14). Los resultados de la revisión sistemática se presentaron cualitativamente a través de una síntesis narrativa y tablas de resumen. Los datos cuantitativos se resumieron utilizando estadísticas descriptivas. El informe general de la revisión sistemática de la literatura sigue las recomendaciones de la declaración Prisma (15) y el reporte de caso sigue los estándares de la declaración Strobe (16).

*Consideraciones éticas.* Este protocolo de investigación fue presentado y aprobado por el Comité de Ética en Investigación de la Universidad del Rosario, sala de ciencias de la vida. Según la Resolución 8430 de 1993 (17), este reporte se categoriza como una investigación sin riesgo, dado que se refiere a la compilación de datos publicados utilizando técnicas de investigación documental.

## RESULTADOS

*Selección de los estudios:* la revisión sistemática (RS) en las bases de datos permitió la identificación de 76 títulos, de los cuales 44 estaban duplicados y fueron eliminados. Los 32 títulos se revisaron junto con el resumen, luego se descartaron 21 por no cumplir con los criterios de inclusión de la presente búsqueda. Tras la identificación de cuatro referencias adicionales mediante la exploración manual, se seleccionaron 15 casos en texto completo. La estrategia de búsqueda completa se presenta en la Figura 2.



**Figura 2.** Identificación de nuevos estudios a través de bases de datos y registros.

**Fuente:** Autores.

*Características de los estudios:* los 15 estudios fueron reportes de caso (18-32). Los países de origen de los estudios fueron Alemania con cuatro casos (18,22,27,28), Francia con nueve (19,21,24,26), Italia con un caso (20), Polonia (23), Eslovenia con

dos casos (25), España con uno (29), Japón con dos (30,31) y Turquía con un caso (32). Cuatro estudios incluyeron dos casos (21,24-26); por lo tanto, al final se analizaron 19 casos (Tabla 1).

**Tabla 1.**  
Series de casos y reportes de caso necrosis e isquemia distal inducida por gemcitabina.

Caso	Autor	Año	Idioma	País	Edad	Sexo	Tipo de cáncer	Ubicación de la necrosis distal	Dosis de Gemcitabina que induce necrosis	Tratamiento	Desenlaces
1	Buch et al. (18)	2002	Alemán	Alemania	72	Hombre	Carcinoma de células pequeñas de la lengua, pulmones, amígdala recaída refractario	2°, 3° y 4° dedos de la mano	****	Cese de gemcitabina Iloprost y una simpatectomía torácica guiada	****
2	Venat-Bouvet et al. (19)	2003	Inglés	Francia	61	Hombre	Carcinoma urotelial de vejiga estadio IV recaído/refractario	3° dedo de ambas manos	10,000 mg/m <sup>2</sup>	Infusión IV Ilomedine Cese de gemcitabina	Resolución
3	D'Alessandro et al. (20)	2003	Inglés	Italia	70	Mujer	Cáncer de vejiga	2°, 3° y 4° dedo de la mano	1700 mg/m <sup>2</sup>	****	****
4	Blaise et al. (21)	2005	Francés	Francia	59	Mujer	Carcinoma epidermoide de estadio IV recaído/refractario	2° dedo mano derecha	14.390 mg/m <sup>2</sup>	Iloprost IV Antiagregantes Cese de gemcitabina	Resolución con posterior recidiva de la isquemia
					74	Hombre	Carcinoma urotelial infiltrante con extensión ganglionar retroperitoneal estadio IV	5° dedo de mano izquierda	***	Iloprost IV Antiagregantes Cese de gemcitabina	Resolución
5	Behne et al. (22)	2008	Alemán	Alemania	50	Mujer	Cáncer de ovario Adenocarcinoma papilar grado III, debido a una carcinosis peritoneal FIGO* en estadio IV	1° al 5° dedo de ambas manos	15300 mg/m <sup>2</sup>	Cese gemcitabina Alprostadil durante 2 semanas	Muerte

Continuación Tabla 1

6	Emerich et al. (23)	2009	Polaco	Polonia	65	Mujer	Cáncer de ovario FIGO* estadio IIIC	2° y 3° dedo de mano derecha y 2° dedo de mano izquierda	15.480 mg/m <sup>2</sup>	Cese de gemcitabina	Muerte
7	Viguiet et al. (24)	2010	Francés	Francia	73	Hombre	Carcinoma urotelial recaído	1°, 2°, 3° y 4° dedo de ambas manos	1.850 mg/m <sup>2</sup>	Supender gemcitabina iniciar iloprost por un período de 15 días combinado con aspirina	Resolución
					84	Hombre	Mesotelioma estadio TNM IV	Isquemia 2° y 3° dedo mano izquierda	20.200 mg/m <sup>2</sup>	Suspender gemcitabina e iniciar iloprost durante 20 días	Resolución
8	Kuhar et al. (25)	2010	Inglés	Eslovenia	65	Hombre	Adenocarcinoma de páncreas metastático a ganglios retroperitoneales y cervicales estadio TNM IV	2° al 4° dedo de mano derecha y 3° al 5° dedo mano izquierda	4.000 mg/m <sup>2</sup>	Iloprost trometamol infusión 20 mg/IV, opioides, cese de gemcitabina Ácido acetilsalicílico	Resolución, excepto quinto dedo mano izquierda Amputación
					77	Hombre	Cáncer de vejiga T4aN2M0	1° y 2° dedo de pie izquierdo	4.000 mg/m <sup>2</sup>	Iloprost trometamol infusión 20 mg/IV, opioides cese de gemcitabina Ácido acetilsalicílico Angioplastia	Resolución
9	Stephan et al. (26)	2010	Francés	Francia	62	Hombre	Cáncer broncopulmonar izquierdo	Necrosis digital de la falange distal de 2° y 4° dedos de la mano izquierda	12000 mg/m <sup>2</sup>	Cese gemcitabina Sulfato de morfina 40 mg/día. Además, simpatectomía	Amputación
					70	Hombre	Cáncer de células escamosas del lóbulo superior derecho del pulmón	Necrosis digital de la falange distal de 5° dedo mano derecha y de 2° y 3° falange de mano izquierda	12.000 mg/m <sup>2</sup>	Iloprost sin resultados concluyentes y luego de una simpatectomía torácica	Amputación

10	Holstein et al. (27)	2010	Inglés	Alemania	70	Mujer	Carcinoma urotelial avanzado TNM IV abierta	Los dedos 4° y 5° de la mano izquierda y 3° y 4° de la mano derecha	3.000 mg/m <sup>2</sup>	Cese de gemcitabina Heparina fraccionada Corticosteroides Ácido acetilsalicílico, Simpatectomía, acompañada de administración intravenosa del análogo de prostaciclina iloprost, heparina fraccionada por vía subcutánea y terapia oral con corticoides y aspirina	Resolución Muerte por progresión del Cáncer.
11	Schmidt et al. (28)	2016	Inglés	Alemania	77	Hombre	Carcinoma metastásico de primario desconocido	Necrosis distal de todos los dedos de manos	6.000 mg/m <sup>2</sup>	Prednisolona 1 mg/ kg Antibióticos analgesia	Amputación
12	Fuente et al. (29)	2016	Español	España	61	Hombre	Neoplasia vesical T4N2M0 abierta	Necrosis de falange distal de ambos 2° dedos y cianosis del resto de dedos de la mano	****	Suspensión del tratamiento anticanceroso, la vasodilatación con prostanoides intravenosos los antagonistas del calcio, estatinas y las heparinas de bajo peso molecular a dosis profilácticas	Amputación
13	So et al. (30)	2017	Inglés	Japón	70	Mujer	Adenocarcinoma de páncreas metastásico TNM IV	Necrosis 2° de la mano ambas manos	4160 mg/m <sup>2</sup>	Inmersión en agua tibia suspensión de gemcitabina, inicio de bloqueo de los canales de calcio, nitratos, opiáceos y enoxaparina	Progresó a necrosis de los segundos dedos bilaterales.

Continuación Tabla 1

14	Shimizu et al. (31)	2022	Inglés	Japón	69	Mujer	Adenocarcinoma de páncreas localmente avanzado	Necrosis 3° y 4° dedo de ambas manos	28.700 mg/m <sup>2</sup>	Análogo de prostaglandina E2 IV Opioide Cese de gemcitabina Angioplastia	Progresión necrosis Muerte
15	Türkel et al. (32)	2023	Inglés	Turquía	54	Mujer	Cáncer de mama pT-2N1M0 tipo luminal A	Necrosis 5° dedo de la mano izquierda	3.750 mg/m <sup>2</sup>	Cese de gemcitabina Ácido acetilsalicílico heparina de bajo peso molecular Angioplastia con balón Angioplastia y colo con balón y colocación de stent.	Ampu- tación digital

\* Estadificación quirúrgica FIGO de cáncer de ovario.

**Fuente:** Autores.

*Características de los pacientes:* ocho de los casos (42 %) eran de sexo femenino, con media de edad de 67 años, máximo 70 años y mínimo de 50 años; respecto al sexo masculino, la media de edad fue de 68 años, máximo 84 y mínimo de 61 años. Respecto a los tipos de cáncer, en 7 casos (37 %) se encontró cáncer urotelial y de vejiga (19-21,24,25,27,29), en tres casos (16 %) cáncer de pulmón (18,26) y de páncreas (25,30,31), en dos casos (11 %) cáncer de ovarios (22,23), y en un caso (5 %) cáncer de mama (32), mesotelioma (24), epidermoide (21) y de origen desconocido (28).

*Dosis acumuladas:* en nueve casos (47 %) se administró una dosis acumulada de gemcitabina ≤ 10.000 mg/m<sup>2</sup> (19,20,24,25,27,28,30,32), en siete (37 %) la dosis acumulada fue > 10.000 mg/m<sup>2</sup> (21-24,26,31) y en tres reportes no había registro de la dosis acumulada (18,21,29).

*Diagnóstico:* clínico, el dolor y la isquemia digital fueron los síntomas y signos más frecuentes, presentes en el 100 % de los casos. La necrosis digital se reportó en 17 casos (89 %) (18-22,24,25,28-32), el fenómeno de Raynaud se observó en siete casos (37 %) (18,20-22,24,25,28), el edema se presentó en tres casos (16 %) (26,27,29). Finalmente, la

cianosis se observó en cuatro casos (21 %) (26-29). Respecto al diagnóstico por imágenes o laboratorio, la ecografía Doppler fue la prueba diagnóstica más utilizada, empleada en trece pacientes (68 %) (18,21,23-26,29-31) en todos se identificó flujo sanguíneo anormal. La angiografía se utilizó en ocho casos (47 %) (18,20,23,25,27,30-32) y detectó obstrucciones o anomalías en los vasos sanguíneos. Las pruebas de laboratorio y pruebas inmunológicas, como análisis de sangre y detección de anticuerpos antinucleares, se realizaron en ocho sujetos (42 %) (19-22,24,26). En último lugar, la capilaroscopia se usó en tres casos (16 %) con alteración en la microcirculación (21,24,29).

*Tratamiento:* la interrupción de la administración de gemcitabina fue la terapia más frecuente en 17 sujetos (89 %) (18,19,21-27,29-32). El uso de análogos de prostaciclina, como iloprost o alprostadil intravenoso, para mejorar la perfusión y revertir la isquemia se utilizó en diez casos (52 %) (18,19,21,22,24-26,31). Igual número recibió anticoagulantes como heparina de bajo peso molecular, o aspirina (21,24,25,27,29,30,32). El tratamiento con corticosteroides se reportó en tres casos (16 %) (12,29,30). Otros tratamientos fueron

el manejo del dolor (27,28,32), la simpatectomía torácica guiada por TC o realizada quirúrgicamente (18,26,27) y la angioplastia (25,31,32).

*Pronóstico:* la necrosis de los dedos afectados requirió la amputación digital en seis casos (32 %) (25,26,28,29,32). En tres (16 %), la necrosis digital se extendió a pesar del tratamiento médico (21,30,31). En ocho casos (42 %) (19,21,24,25,27), los síntomas se resolvieron después de la suspensión de la gemcitabina y del tratamiento para la isquemia. Cuatro casos fallecieron (21 %) (22,23,27,31) como resultado de la progresión del cáncer.

## CONCLUSIÓN

Es fundamental reconocer la toxicidad vascular como un posible efecto adverso de la gemcitabina y realizar una adecuada estratificación del riesgo en pacientes con cáncer avanzado y múltiples líneas de tratamiento previas. Se requiere incrementar la vigilancia de este efecto adverso con el uso de este medicamento.

## CONTRIBUCIÓN DE LOS AUTORES

SG: identificación del caso, exámenes, diagnóstico, seguimiento del caso y relación con la paciente, orientación en la revisión de la literatura, lectura crítica de la misma, diseño de material gráfico, redacción y elaboración del manuscrito, revisión y aprobación de la versión final.

HP y CB: seguimiento del caso, orientación en la revisión de la literatura, lectura crítica de la misma, redacción y elaboración del manuscrito, revisión y aprobación de la versión final.

MC: revisión del caso, orientación para la revisión de la literatura, evaluación crítica de la literatura, redacción y preparación del manuscrito, revisión y aprobación de la versión final.

YL: revisión del caso, evaluación crítica de la literatura, redacción, revisión y aprobación de la versión final.

JU: revisión del caso, orientación para la revisión de la literatura, evaluación crítica de la literatura, creación del material gráfico, redacción

y preparación del manuscrito, revisión y aprobación de la versión final.

## REFERENCIAS

1. BC Cancer. Gemcitabine [Internet]. 2021. Disponible en: [http://www.bccancer.bc.ca/drug-database-site/Drug%20Index/Gemcitabine\\_monograph.pdf](http://www.bccancer.bc.ca/drug-database-site/Drug%20Index/Gemcitabine_monograph.pdf)
2. Mini E, Nobili S, Caciagli B, Landini I, Mazzei T. Cellular pharmacology of gemcitabine. *Annals Oncol.* 2006;17:7-12. <https://doi.org/10.1093/annonc/mdj941>.
3. Anderson L, Sinha S, Durbin K, Entringer S, Stewart J, Thornton P, et al. Gemcitabine Dosage. *DrugsCom* [Internet]. 2023. Disponible en: <https://www.drugs.com/dosage/gemcitabine.html>
4. Pfizer. Gemcitabine injection solution Adverse Reactions. *PfizermedicalinformationCom* [Internet]. 2022. Disponible en: <https://www.pfizermedicalinformation.com/gemcitabine/adverse-reactions>
5. Aapro M, Martin C, Hatty S. Gemcitabine—A safety review. *Anticancer Drugs.* 1998;9. <https://doi.org/10.1097/00001813-199803000-00001>
6. Dasanu C. Gemcitabine: Vascular toxicity and prothrombotic potential. *Expert Opin Drug Saf.* 2008;7:703-16. <https://doi.org/10.1517/14740330802374262>.
7. European Medicines Agency (EMA). Summary of product characteristics: Gemcitabine. *European Medicines Agency* [Internet]. 2022. Disponible en: [https://www.ema.europa.eu/en/documents/referral/gemzar-article-30-referral-annex-i-ii-iii\\_en.pdf](https://www.ema.europa.eu/en/documents/referral/gemzar-article-30-referral-annex-i-ii-iii_en.pdf)
8. U.S. Food and Drug Administration (FDA). Gemcitabine (marketed as Gemzar) information. *US Department of Health and Human Services* [Internet]. 2021. Disponible en: [https://www.accessdata.fda.gov/drugsatfda\\_docs/label/2018/209604s003lbl.pdf](https://www.accessdata.fda.gov/drugsatfda_docs/label/2018/209604s003lbl.pdf)
9. Uppsala Monitoring Centre. Global individual case safety reports (ICSRs) database. *Uppsala Monitoring Centre* [Internet]. 2023. Disponible en: <https://www.who-umc.org/vigibase/vigibase/>
10. NCCN. Cervical Cancer, Clinical Practice Guidelines in Oncology (NCCN Guidelines® Version 3). *Guidelines* [Internet]. 2024. Disponible en: [https://www.nccn.org/professionals/physician\\_gls/pdf/cervical.pdf](https://www.nccn.org/professionals/physician_gls/pdf/cervical.pdf)
11. Serrano F, Martín A. Enfermedad arterial periférica: aspectos fisiopatológicos, clínicos y terapéuticos. *Rev Esp Cardiol.* 2007;60:969-82. <https://doi.org/10.1157/13109651>.

12. Richardson D. Amputaciones del pie. En: Azar F, Beaty J, Daugherty K, editors. Campbell. Cirugía ortopédica; 2023. p. 698-719.
13. Calandruccio J, Mauck B. Amputaciones de la mano. In: Azar F, Beaty J, Daugherty K, editors. Campbell. Cirugía ortopédica; 2023. p. 759-89.
14. The Joanna Briggs Institute Critical Appraisal tools for use in JBI Systematic Reviews. The Joanna Briggs Institute -JBI. Checklist for Case Reports [Internet]. 2017. Disponible en: [https://jbi.global/sites/default/files/2019-05/JBI\\_Critical\\_Appraisal-Checklist\\_for\\_Case\\_Reports2017\\_0.pdf](https://jbi.global/sites/default/files/2019-05/JBI_Critical_Appraisal-Checklist_for_Case_Reports2017_0.pdf)
15. Urrútia G, Bonfill X. Declaración PRISMA: una propuesta para mejorar la publicación de revisiones sistemáticas y metaanálisis. Med Clin. 2010;135:507-11. <https://doi.org/10.1016/j.medcli.2010.01.015>
16. Elm E von, Altman D, Egger M, Pocock S, Gøtzsche P, Vandenbroucke J. Declaración de la Iniciativa STROBE (Strengthening the Reporting of Observational studies in Epidemiology): directrices para la comunicación de estudios observacionales. Gac Sanit 2008;22:144-50. <https://doi.org/10.1157/13119325>
17. Ministerio de Salud y Protección Social de Colombia. Resolución 8430 de 1993, octubre 4, por la cual se establecen las normas científico técnicas y administrativas para la investigación en salud. Ministerio de Salud [Internet]. 1993. Disponible en: <https://www.minsalud.gov.co/sites/rid/lists/bibliotecadigital/ride/de/dij/resolucion-8430-de-1993.pdf>
18. Buch R, Geisbüsch R, Kunkel M. Akrale Ischämie als seltene Paraneoplasie in der terminalen Erkrankungsphase eines Mundbodenkarzinoms. 2002;6:331-5. <https://doi.org/10.1007/s10006-002-0399-y>
19. Venat L, Ly K, Szelag J, Martin J, Labourey J, Genet D, et al. Thrombotic microangiopathy and digital necrosis: Two unrecognized toxicities of gemcitabine. Anticancer Drugs. 2003;14:829-32. <https://doi.org/10.1097/00001813-200311000-00009>
20. D'Alessandro V, Errico M, Varriale A, Greco A, De Cata A, Carnevale V, et al. Case report: Acro-necrosis of the upper limbs caused by gemcitabine therapy [Internet]. Clin Ter 2003;154:207-10. <https://pubmed.ncbi.nlm.nih.gov/12910811/>
21. Blaise S, Appeltants H, Carpentier P, Debru J. Digital ischaemia and gemcitabine. Two new cases]. J Mal Vasc 2005;30:53-7. [https://doi.org/10.1016/s0398-0499\(05\)83795-3](https://doi.org/10.1016/s0398-0499(05)83795-3).
22. Behne M, Hauswirth U, Menz A, Brüllke N, Müllerleile U, Moll I. Akrale Nekrosen bei metastasiertem Ovarialkarzinom. Der Hautarzt. 2008;59:917-21. <https://doi.org/10.1007/s00105-008-1494-2>.
23. Emerich J, Milczek T, Kobierski J, Golka K. Phalanges necrosis - A rare manifestation of "hand-foot" syndrome induced by gemcitabine used in the second line therapy for progressive ovarian cancer. A case report. Ginekol Pol. 2009;80.
24. Viguier J, Solanilla A, Boulon C, Constans J, Conri C. Ischémie digitale sous gemcitabine, à propos de deux cas. J Mal Vasc. 2010;35:185-8. <https://doi.org/10.1016/j.jmv.2009.12.032>.
25. Kuhar C, Mesti T, Zakotnik B. Digital ischemic events related to gemcitabine: Report of two cases and a systematic review. Radiol Oncol. 2010;44:257-61. <https://doi.org/10.2478/v10019-010-0020-1>.
26. Stephan D, Miréa C, Berthillot C, Gaertner S, Welsch M. Nécroses digitales induites par la gemcitabine. Presse Med. 2010;39:1336-8. <https://doi.org/10.1016/j.lpm.2010.07.010>.
27. Holstein A, Bätge R, Egberts E. Gemcitabine induced digital ischaemia and necrosis. Eur J Cancer Care. 2010;19:408-9. <https://doi.org/10.1111/j.1365-2354.2008.01057.x>.
28. Schmidt S, Henze L, Herlyn P, Wichelhaus A, Mittlmeier T, Grosse-Thie C, et al. Severe Gemcitabine associated vasculitis-a rare but fatal side effect. Oncol Res Treat. 2016;40:187. <https://doi.org/10.1159/000449050>.
29. Fuente R, San Norberto E, Flota C, Estévez I, Vaquero C. Acrocianosis secundaria a quimioterapia con gemcitabina y cisplatino. Angiología. 2016;68:242-3. <https://doi.org/10.1016/j.angio.2014.10.014>.
30. So E, Crees Z, Crites D, Wang A. Digital ischemia and necrosis: A rarely described complication of Gemcitabine in pancreatic adenocarcinoma. J Pancreat Cancer. 2017;3:49-52. <https://doi.org/10.1089/pancan.2017.0012>.
31. Shimizu Y, Ohata C. Progressive digital necrosis during Gemcitabine/nab-Paclitaxel chemotherapy in a patient with pancreatic cancer. Dermatol Ther. 2022;35:e15353. <https://doi.org/10.1111/dth.15353>.
32. Türkel A, Özdemir M, Kurtuluş A, Doğan M. Gemcitabine-associated digital necrosis in metastatic breast cancer. J Oncol Pharm Pract. 2023;29:1770-5. <https://doi.org/10.1177/10781552231182356>.

## FINANCIACIÓN

Los autores declaran que para el presente estudio no se recibió financiación de ninguna fuente.

**Conflicto de intereses:** Los autores declaran no tener conflictos de interés.



**Disponible en:**

<https://www.redalyc.org/articulo.oa?id=195282748006>

Cómo citar el artículo

Número completo

Más información del artículo

Página de la revista en redalyc.org

Sistema de Información Científica Redalyc  
Red de revistas científicas de Acceso Abierto diamante  
Infraestructura abierta no comercial propiedad de la  
academia

Syndy Guarín-Rivera, Harold Pineda-Arango,  
César Balaguera-Becerra, Marisol Carreño-Jaimes,  
Yudy Lerma-Ruiz, Jesús Utria-Munive

**Necrosis digital inducida por gemcitabina en una  
paciente con carcinoma escamocelular de cuello uterino:  
reporte de un caso y revisión de la literatura**  
**Gemcitabine-induced digital necrosis in a patient with  
cervical squamous cell carcinoma: case report and  
literature review**

*Revista Colombiana de Obstetricia y Ginecología*

vol. 75, núm. 4, 4248, 2024

Federación Colombiana de Obstetricia y Ginecología; Revista  
Colombiana de Obstetricia y Ginecología,

**ISSN:** 0034-7434

**ISSN-E:** 2463-0225

**DOI:** <https://doi.org/10.18597/rcog.4248>