



Revista Archivo Médico de Camagüey
ISSN: 1025-0255
Editorial Ciencias Médicas Camagüey

Sánchez Brizuela, José Antonio; Batista González, Giorky; Hernández Julbec, Jorge Aldo
Hernia perineal posterior primaria: presentación de un caso
Revista Archivo Médico de Camagüey, vol. 22, núm. 1, 2018, Enero-Febrero, pp. 77-84
Editorial Ciencias Médicas Camagüey

Disponible en: <https://www.redalyc.org/articulo.oa?id=211159706011>

- ▶ Cómo citar el artículo
- ▶ Número completo
- ▶ Más información del artículo
- ▶ Página de la revista en redalyc.org



Sistema de Información Científica Redalyc
Red de Revistas Científicas de América Latina y el Caribe, España y Portugal
Proyecto académico sin fines de lucro, desarrollado bajo la iniciativa de acceso
abierto

Hernia perineal posterior primaria: presentación de un caso

Primary posterior perineal hernia: a case report

Dr. José Antonio Sánchez Brizuela; Dr. Giorky Batista González; Dr. Jorge Aldo Hernández Julbec.

Hospital General Manuel Piti Fajardo de Florida. Universidad de Ciencias Médicas de Camagüey. Camagüey, Cuba.

RESUMEN

Fundamento: las hernias perineales primarias son excepcionales, al describirse en la literatura alrededor de 100 casos. Predominan en el sexo femenino, se clasifican en anteriores o posteriores según su localización con respecto al músculo transverso del periné. Su etiopatogenia implica tanto factores congénitos como mecánicos que favorecen la relajación del suelo pélvico.

Objetivo: presentar el caso de una paciente con hernia perineal posterior primaria.

Caso clínico: paciente de 44 años de edad, que en la región perineal tuvo un aumento de volumen en forma sacular, de 14 meses de evolución, el diagnóstico se determinó de forma clínica. Se reparó el defecto con la resección del saco y con la colocación de una malla de polipropileno, en la actualidad la paciente se encuentra asintomática y sin recidivas después de un año de seguimiento.

Conclusiones: el abordaje perineal con hernioplastia puede ser una excelente alternativa para el tratamiento quirúrgico de las hernias perineales primarias, dejando la vía abdominal para los casos de recidiva, o cuando se sospeche la presencia de lesiones asociadas.

DeCS: PERINEO/cirugía; DIAFRAGMA PÉLVICO; HERNIA ABDOMINAL; ADULTO; INFORMES DE CASOS.

ABSTRACT

Background: primary perineal hernias are exceptional, with about 100 cases being reported in the literature. Predominate in the female sex. They are classified in anterior or posterior according to their location with respect to the transverse muscle of the perineum. The etiopathogenesis of this entity

involves both congenital and mechanical factors that favor relaxation of the pelvic floor.

Objective: to present the case of a patient with primary posterior perineal hernia.

Clinical Case: we report the case of a 44-year-old female patient who had a sacular volume increase in the perineal region, 14 months of evolution; the diagnosis was clinically determined. The defect was repaired with the resection of the bag and with the placement of a polypropylene mesh; the patient is currently asymptomatic and without recurrence after one year of follow-up.

Conclusions: the perineal approach with hernioplasty can be an excellent alternative for the surgical treatment of primary perineal hernias, leaving the abdominal route for cases of recurrence, or when it is suspected associated lesions.

DeCS: PERINEUM/surgery; PELVIC FLOOR; HERNIA, ABDOMINAL; ADULT; CASE REPORTS.

INTRODUCCIÓN

Debido a la variabilidad en la nomenclatura y a las diferentes clasificaciones existentes en la literatura médica, es difícil saber con certeza cuándo se describió por primera vez una hernia perineal verdadera. Caballero Michelsen F y Gamarra R,¹ señalan que Watson cita a Garengeot como el primero en reportar una hernia perineal en el año 1736, no fue sino hasta 4 años más tarde en 1740, cuando Chardenon informó sobre otro caso; también Watson al revisar la literatura acreditó en 1750 a Papen, en 1760 a Pipelet y por último en 1773 a Bromfield, quienes habían reportado algunos casos de hernias perineales y casi 50 años más tarde, Scarpa en 1821 informó el primer caso de estrangulamiento de una hernia perineal, cuyo contenido era el íleon terminal.

En 1938 se lograron recopilar 83 casos en la literatura mundial, clasificándolos en la categoría de hernias perineales, aunque sobre algunos de ellos se presentaban grandes dudas de que en realidad lo fueran. Desde entonces, entre 1937 y 1942 se informaron un total de 8 casos. En 1951 se añadió un caso más a la casuística mundial, con lo que se llegó a un total de 92 casos.^{2,3}

Cantero Cid R, et al,⁴ en 1998 reportaron un nuevo caso, en 2012 y 2014 se encontraron otros dos casos publicados por Escandón Espinoza YM, et al,² y Rodríguez Wong U,³ y en el 2017 se recogió el último caso informado en la bibliografía hasta el momento por Méndez Ibarra JU, et al.⁵ Hoy en día parece ser que el total de casos reportados de hernias perineales primarias no excede de 100 pacientes.

Estas hernias son también llamadas pélvicas, isquiorrectales, pudendas, labiales posteriores, subpubianas, del fondo de saco de Douglas, vaginales y son junto con las hernias isquiáticas, las menos frecuentes en el ser humano.^{5,6} Se desarrollan entre los 40 y 60 años, sobre todo en la mujer, favorecidas por la mayor amplitud de la pelvis y los partos repetidos en ellas, con proporción de cinco a uno, con respecto al hombre. Otros factores predisponentes son la obesidad y los esfuerzos mantenidos y se han observado en ocasiones después de la amputación abdominoperineal del recto.⁷

Desde el punto de vista etiológico se dividen en primarias o secundarias, las primeras se deben a defectos congénitos o adquiridos de los músculos y aponeurosis del piso pelviano.

Mientras que las segundas muchas veces están asociadas a cirugías practicadas de forma previa en la zona, al ser verdaderas hernias incisionales o eventraciones perineales que aparecen después de resecciones abdominoperineales del recto, prostatectomías perineales y exenteraciones pelvianas.⁸⁻¹⁰

Se producen en un punto débil en el músculo elevador del ano, según se localicen por delante o por detrás del músculo transverso del periné se denominarán anteriores o posteriores de manera respectiva. Las anteriores se desarrollan solo en la mujer y pueden descender hasta el labio mayor en el cual ocupan su mitad posterior. Las posteriores pueden observarse en ambos sexos pero predominan en la mujer. Ambos tipos de hernias tienen un saco amplio, que puede contener epiplón, asas intestinales o vejiga, las anteriores.⁷

La sintomatología es escasa, depende del tamaño de la hernia y de los órganos que contiene. Cuando incluye la vejiga se manifiestan síntomas urinarios (disuria, ardor a la micción y polaquiuria), son raros los trastornos dispépticos ocasionados por las tracciones, compresión del epiplón y asas intestinales. En general solo aparece una masa blanda que transmite los impulsos de la tos y que se reduce con facilidad, puede sentirse un gorgoteo cuando el órgano reducido es el intestino. En el examen físico, en las anteriores se puede observar un tumor que ocupa la parte posterior del labio mayor, mientras que las posteriores pueden hacer prominencia por debajo del borde posterior del glúteo mayor. La estrangulación es rara debido a la laxitud de los músculos que constituyen los orificios herniarios.²⁻⁷

El diagnóstico es fácil en general, puede confir-

marse por ecografía o tomografía computada. Cuando no se reducen deberán diferenciarse de quistes, lipomas y otros tumores superficiales, los cuales no se extienden hacia la profundidad, como ocurre con estas hernias pero hay que tener cuidado pues se pueden encarcerar cuando aparecen después de procesos inflamatorios en la zona.⁷

Por la escases de casos publicados en la bibliografía mundial y por lo infrecuente que es este padecimiento, existe muy poca experiencia reportada sobre el tratamiento de estas hernias, lo cual fue motivo para la presentación de este caso.

CASO CLÍNICO

Paciente femenina de 44 años de edad, con antecedentes de cuatro embarazos, tres partos y un aborto. No tenía otros antecedentes relevantes. Refirió que 14 meses antes de su consulta inició con aumento progresivo de volumen en la región perineal que causaba molestia leve a la deambulación y en posición sentada, negó tener otros síntomas. En la exploración física se encontraron genitales externos de acuerdo con la edad y el sexo, al tacto vaginal no se palparon defectos en la pared vaginal. Al tacto rectal se encontró esfínter anal de tono adecuado y paredes rectales íntegras. Se observó en el lado derecho del perineo en su parte posterior, una tumoración alrededor de 10 cm y sin cambios de coloración en la piel, a la palpación la tumoración era de consistencia blanda y no dolorosa a la movilización; se redujo completo y aumentó el volumen a la maniobra de Valsalva (figura 1).

Estudios analíticos:

Hematológicos y hemoquímicos: hemoglobina: 14,1 g/dL; hematócrito: 43,6 %; leucocitos: $5,1 \times 10^9/l$; neutrófilos: 63 %; linfocitos: 26,5 %; plaquetas: $298 \times 10^9/l$; glucosa: 4,6 mmol/l; creatinina: 84 mmol/l.

Radiografía de Tórax: Normal.

Electrocardiograma: Normal.

Ultrasonografía (USG) abdominal: Normal.

Colon por enema: Normal.

Se llevó a cabo la intervención quirúrgica, al encontrarse un defecto mioaponeurótico cerca de 5 cm, con saco de un aproximado a 10 cm y contenido de grasa preperitoneal, epiplón e

intestino delgado en su interior (figura 2).

Se procedió a disecar el saco con resección del mismo en su base, el cual se cerró con sutura crónica número 0 previa reducción de epiplón y asas delgadas contenidas en este; asimismo, se colocó un tapón de malla de polipropileno, fijado con polipropileno 2-0 (figura 3).

Se cerró la piel con cromado 2-0, el postoperatorio inmediato transcurrió sin complicaciones con una estadía hospitalaria de tres días luego de lo cual se egresó y se dio seguimiento posquirúrgico de un año, sin evidencias de recidiva ni sintomatología (figura 4).

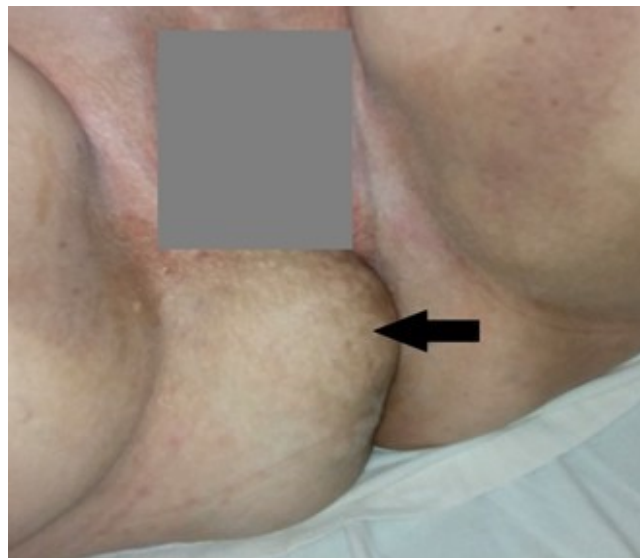

Figura 1. Hernia visible en región perineal posterior derecha

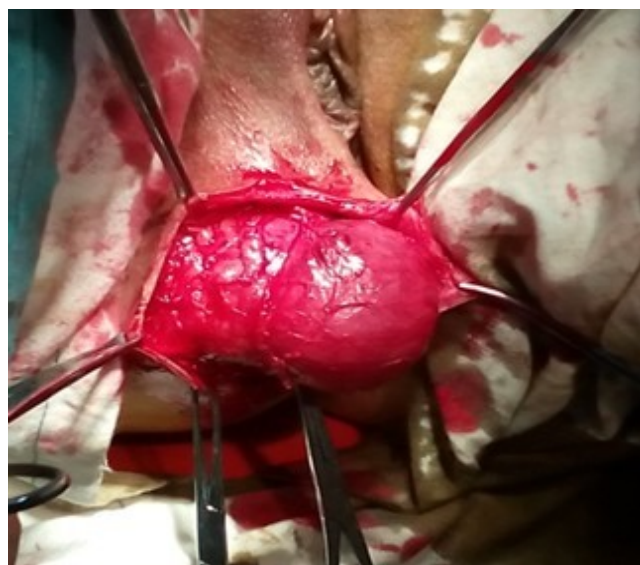

Figura 2. Saco herniario disecado

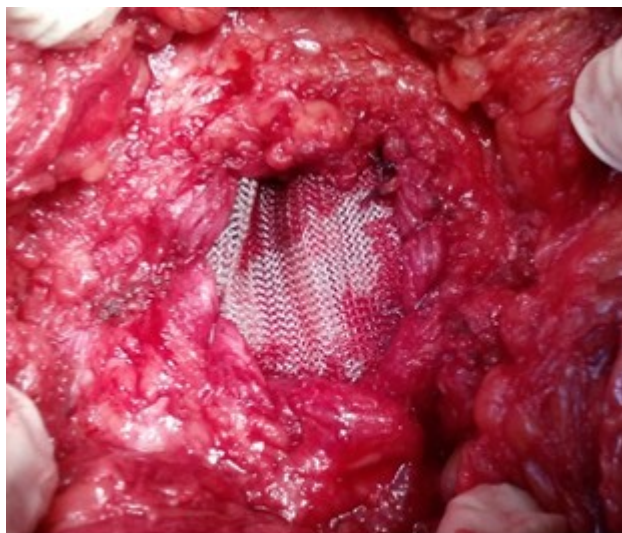


Figura 3. Tapón de malla de polipropileno para cubrir el defecto mioaponeurótico

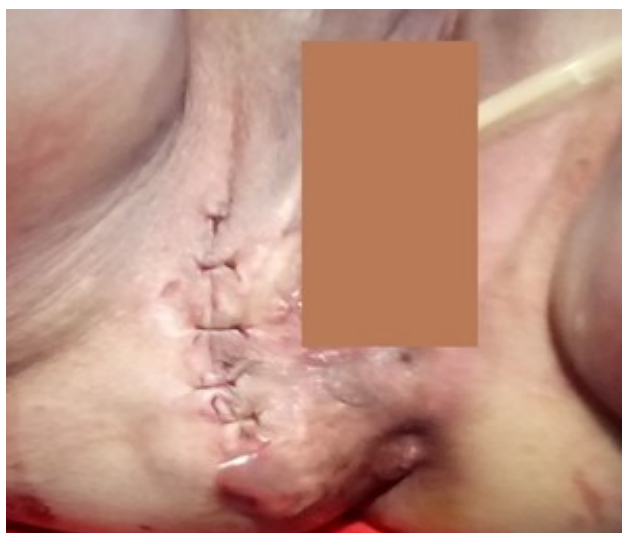

Figura 4. Cierre de la piel con sutura absorbible

DISCUSIÓN

Las hernias perineales son raras, sólo superan en frecuencia de aparición a las ciáticas. Con una frecuencia cinco veces mayor en la mujer, relación que puede deberse al traumatismo del parto y pelvis más ancha. Por otra parte, se piensa que un fondo de saco de Douglas elongado y de gran profundidad constituye una forma de predisposición congénita. Otros factores etiopatogénicos reportados son obesidad, ascitis, esfuerzos defecatorios repetidos e infecciones pélvicas recidivantes.^{2,3} En la paciente se

encontraban algunos antecedentes como la obesidad, multiparidad y el estreñimiento crónico, lo cual consideramos como posibles factores predisponentes.

Estas hernias tienen un pronóstico favorable según lo reportado por la bibliografía y el tratamiento, que es siempre quirúrgico ya que las medidas conservadoras (bragueros y pesarios vaginales) no han ofrecido resultados satisfactorios, debe ser puntual para cada caso debe ser puntual y puede realizarse por vía perineal,

abdominal o combinada.⁷ Los principios de tratamiento son los mismos que se recomiendan para otros tipos de hernias: disección del saco herniario, reducción del contenido, resección del saco y cierre del defecto herniario.³

La reparación por vía abdominal se recomienda para las hernias perineales secundarias, sobre todo cuando aparecen después de cirugías oncológicas, ya que es posible explorar la cavidad en busca de metástasis o recidiva tumoral, otra indicación de la reparación abdominal son las hernias perineales recidivantes o alguna enfermedad asociada, como el prolapso rectal.⁷

Pélissier E, et al,⁸ también plantean el abordaje abdominal como preferible y aceptado, pues permite la reducción del contenido del saco herniario, al disminuir el riesgo de lesionarlo y permitir un cierre más seguro del defecto aponeurótico. Cuando el defecto es grande o existe tensión excesiva sobre la línea de sutura, pueden construirse colgajos aponeuróticos o emplearse una malla protésica.

La vía perineal tiene la ventaja de que se puede realizar bajo anestesia raquídea y a veces es preferible porque evita los riesgos de un procedimiento intraabdominal. Con este acceso se obtienen buenos resultados en la mayoría de los pacientes y el abdominal se debe reservar para hernias recidivantes o cuando es necesario revisar el contenido abdominal o pélvico. Esta vía de reparación es atractiva porque permite la resolución del defecto sin necesidad de entrar a la cavidad abdominal.¹¹ En la paciente se eligió esta vía ya que la hernia perineal era primaria y no existían antecedentes de cirugía abdominal o pélvica previas, ni sospecha de algún otro problema.

Las técnicas quirúrgicas por vía perineal incluyen: cierre simple por planos, transposición de

un colgajo con músculo semitendinoso o con glúteo mayor, colocación de mallas sintéticas o biológicas y la retroflexión del útero para el cierre del defecto herniario.³

Kravarusic D, et al,⁹ sugieren que el cierre primario del defecto herniario es una buena opción de tratamiento en niños sin algún otro tipo de alteración ya que la utilización de colgajos musculares de glúteo mayor y músculo semitendinoso puede lesionar el nervio isquiático o causar incontinencia fecal.

El uso de materiales protésicos en el tratamiento de las hernias surgió ante la necesidad de contar con procedimientos sencillos que permitieran aumentar la resistencia de los tejidos y evitar la tensión en las estructuras vecinas al defecto herniario. La colocación de mallas puede realizarse por vía abdominal o perineal, estas pueden ser sintéticas o biológicas.¹⁰⁻¹³ La mayoría de los autores aconsejan cubrir el área del defecto herniario con mallas de polipropileno o compuestas, es decir que una de sus caras sea compatible como las *composix*, *sepramesh*, *dualmesh*, *biodesign*, entre otras.⁷

El abordaje combinado por vía abdominal y perineal puede ser muy ventajoso en algunas ocasiones, sin embargo, sólo se recomienda en casos especiales en los que se requiera una exploración amplia o se asocien con algún otro padecimiento.

Battaglia L, et al,¹⁰ utilizaron un abordaje combinado en el caso de una paciente con una hernia perineal gigante que obstruyó el intestino delgado. Washiro M, et al,¹¹ reportaron el caso de una mujer de 81 años de edad, con hernia perineal posterior primaria, en la que utilizaron su útero para reforzar el piso pélvico.

En un estudio efectuado por So JB, et al,¹² en

19 pacientes que requirieron cirugía por hernia perineal postoperatoria, secundaria a resección abdominoperineal por cáncer de recto, se efectuaron 13 cierres por vía perineal, 3 por vía abdominal y en 3 casos se recurrió al abordaje combinado. La tasa de recurrencia total, en este tipo de hernias perineales secundarias, fue de 16 % después de 12 meses de seguimiento. En la paciente no hubo recidiva ni sintomatología alguna después de ese tiempo, luego de la reparación con malla sintética por vía perineal. La cirugía de mínima invasión también ha sido utilizada en el tratamiento de estos enfermos. Esta ha consistido en la colocación de mallas mediante videolaparoscopia y los resultados publicados han sido satisfactorios.⁷

Casasanta M y Moore LJ,¹³ señalan que la vía laparoscópica en referencia a las hernias perineales secundarias a resecciones abdominoperineales, puede ser una buena opción de tratamiento, pero que aún no se cuenta con suficiente experiencia; sin embargo en este tipo de hernias secundarias prevalece el criterio de explorar la cavidad abdominal para descartar metástasis o recidivas tumorales. Sorelli PG, et al,¹⁴ describieron un caso de hernia perineal primaria resuelto por laparoscopia con colocación de malla y señalan que en el futuro ésta podría ser la vía de elección; sin embargo los casos tratados de esta manera aún son pocos.

CONCLUSIONES

El abordaje perineal nos permitió liberar sin dificultad el saco herniario y comprobar la viabilidad de su contenido, el cual se reingresó al abdomen y se colocó una malla de polipropileno sin complicaciones en el postoperatorio <http://revistaamc.sld.cu/>

inmediato ni tardío. Tras un año de seguimiento, la paciente realiza sus actividades normales sin molestias ni evidencias locales de recidiva. Por lo tanto, la vía perineal puede ser una excelente alternativa para el tratamiento quirúrgico de estas hernias, dejando la vía abdominal para los casos de recidiva o cuando se sospeche la presencia de lesiones asociadas.

REFERENCIAS BIBLIOGRÁFICAS

1. Caballero Michelsen F, Gamarra R. Hernia Perineal, A Propósito de 1 Caso: Revisión del Tema. Rev Colomb Cir [Internet]. 2016 [citado 25 Oct 2017];10(1):[aprox. 12 p.]. Disponible en: <https://encolombia.com/medicina/revistas-medicas/cirugia/vc-101/hernia-perineal/>.
2. Escandón Espinoza YM, Arizmendi Baena J, González Acosta MA, Vásquez Guerra H, Cruz Salinas MA, Esquivel Ledezma IJ. Hernia perineal primaria. Rev Esp Méd Quir [Internet]. 2012 [citado 25 Oct 2017];17(2):[aprox. 6 p.]. Disponible en: <http://new.medigraphic.com/cgi-bin/resumen.cgi?IDARTICULO=35164>
3. Rodríguez Wong U. Hernia perineal posterior primaria. reporte de un caso y revisión de la bibliografía. Cir Cir [Internet]. 2014 [citado 25 Oct 2017];82:[aprox. 5 p.]. Disponible en: <http://www.medigraphic.com/pdfs/circir/cc-2014/cc141m.pdf>
4. Cantero Cid R, Cerdán FJ, Gascón A, García JC, Fuente L de la, Escudero M. Hernia perineal primaria. A propósito de un caso. Toko-Gin Práct [Internet]. Ene 1998 [citado 25 Oct 2017];57(1):[aprox. 4 p.]. Disponible en: <http://www.elsevier.es/en-revista-toko-ginecologia-practica-133-articulo-hernia-perineal-primaria-a-proposito-13007851>
5. Méndez Ibarra JU, Mora Sevilla JM,

Evaristo Méndez G. Hernia perineal posterior primaria asociada a dolico colon. *Cir Cir* [Internet]. 2017 [citado 25 Oct 2017];85(2): [aprox. 6 p.]. Disponible en: <http://www.redalyc.org/articulo.oa?id=66250058015>

6. Fuentes Valdés E, Dellá Mirabent G. Hernia perineal posoperatoria. *Rev Cubana Cir* [Internet]. Sep-Dic 2008 [citado 25 Oct 2017];47(3):[aprox. 10 p.]. Disponible en: http://scielo.sld.cu/scielo.php?script=sci_arttext&pid=S0034-74932008000300009&lng=es&nrm=iso

7. Abraham Arap JF. Tratamiento de las hernias poco frecuentes. En: Abraham Arap JF, editor. *Cirugía de las hernias de la pared abdominal*. La Habana: Ecimed; 2010. p. 522-31.

8. Péliissier E, Ngo P, Armstrong O. Tratamiento quirúrgico de las hernias perineales laterales. *EMC-Técnicas Quirúrgicas-Aparato Digestivo* [Internet]. 2010 [citado 25 Oct 2017];26(2): [aprox. 5 p.]. Disponible en: <http://www.em-consulte.com/es/article/246805/tratamiento-quirurgico-de-las-hernias-perineales-l>

9. Kravarusic D, Swartz M, Freud D. Perineal hernias in children: Case report and review of the literature. *Afr J Paediatr Surg*. 2012;9:172-5.

10. Bataglia L, Muscara C, Rampa M, Gasparini P, Vanelli A. Small bowel occlusion due to giant perineal hernia. Abdominal approach with

plastic perineal reconstruction. *G Chir*. 2012;33:175-8.

11. Washiro M, Shimizu H, Katakura T, Kumagai S, Miyazaki M. Using the Uterus to Close a Pelvic Defect After primary Perineal Posterior Hernia Repair: Report of a Case. *Surg Today*. 2010;40:277-80.

12. So JB, Palmer MT, Shellito PC. Postoperative Perineal Hernia. *Dis Colon Rectum*. 1997;40:954-7.

13. Casasanta M, Moore LJ. Laparoscopic repair of a perineal hernia. *Hernia*. 2012;16:363-7.

14. Sorelli PG, Clark SK, Jenkins JT. Laparoscopic repair of primary perineal hernias: the approach of choice in the 21st century. *Colorectal Dis*. 2012;14:72-3.

Recibido: 2 de noviembre de 2017

Aprobado: 10 de diciembre de 2017

Dr. José Antonio Sánchez Brizuela. Especialista de I Grado en Cirugía General. Profesor Instructor. Hospital General Manuel Piti Fajardo de Florida. Universidad de Ciencias Médicas de Camagüey. Camagüey, Cuba. Email: jose.asb@nauta.cu