



Revista Archivo Médico de Camagüey
ISSN: 1025-0255
Editorial Ciencias Médicas Camagüey

Álvarez-López, Alejandro; Soto-Carrasco, Sergio
Ricardo; García-Lorenzo, Yenima de la Caridad
Metástasis óseas: enfoque ortopédico
Revista Archivo Médico de Camagüey, vol. 23, núm. 1, 2019, -Febrero, pp. 144-154
Editorial Ciencias Médicas Camagüey

Disponible en: <https://www.redalyc.org/articulo.oa?id=211166478016>

- ▶ Cómo citar el artículo
- ▶ Número completo
- ▶ Más información del artículo
- ▶ Página de la revista en redalyc.org



Sistema de Información Científica Redalyc
Red de Revistas Científicas de América Latina y el Caribe, España y Portugal
Proyecto académico sin fines de lucro, desarrollado bajo la iniciativa de acceso
abierto

Metástasis óseas: enfoque ortopédico

Bone metastasis: orthopedic point of view

Dr.C. Alejandro Álvarez-López; ^I Dr. Sergio Ricardo Soto-Carrasco; ^{II} Dra. Yenima de la Caridad García-Lorenzo. ^{III}

I. Hospital Universitario Manuel Ascunce Domenech. Universidad de Ciencias Médicas de Camagüey. Camagüey, Cuba.

II. Asociación Chilena de Seguridad (ACHS), Chillán. Chile.

III. Policlínico Universitario Tula Aguilera. Universidad de Ciencias Médicas de Camagüey. Camagüey, Cuba.

RESUMEN

Fundamento: el cáncer constituye una causa frecuente de morbi-mortalidad a nivel internacional y nacional. Dentro de las formas de presentación se encuentran las metástasis óseas.

Objetivo: profundizar los conocimientos de la enfermedad ósea metastásica enfocada en el manejo desde el punto de vista de la especialidad de Ortopedia y Traumatología.

Métodos: la búsqueda de la información se realizó en un periodo de tres meses (primero de enero de 2018 al 31 de marzo de 2018) y se emplearon las siguientes palabras: *bone metastasis*, *pathologic fracture*, y *metastatic bone disease*, a partir de la información obtenida se realizó una revisión bibliográfica de un total de 259 artículos publicados en las bases de datos PubMed, Hinari, SciELO y Medline mediante el gestor de búsqueda y administrador de referencias EndNote, de ellos se utilizaron 50 citas seleccionadas para realizar la revisión, de ellas 41 de los últimos cinco años, se incluyeron diez libros.

Desarrollo: se describen las metástasis óseas de acuerdo a su aspecto radiográfico en blásticas, líticas y mixtas; así como los principales sitios de origen. Se hace referencia a los principales estadios, con especial énfasis en el riesgo de fractura patológica, para lo que se plasman criterios, que permiten definir la conducta a seguir. Se mencionan las indicaciones y variantes del tratamiento quirúrgico, así como el pronóstico de estos enfermos.

Conclusiones: la enfermedad ósea metastásica es un reto para el cirujano ortopédico, tiene indicaciones quirúrgicas específicas y uno de los elementos de más importancia es definir el riesgo de fractura patológica.

DeCS: METÁSTASIS DE LA NEOPLASIA; NEOPLASIAS DE TEJIDO ÓSEO; NEOPLASIAS ÓSEAS/cirugía; FRACTURAS ESPONTÁNEAS; CIRUJANOS ORTOPÉDICOS.

ABSTRACT

Background: cancer is a common cause of morbidity-mortality affecting many people internationally and nationally. One way of presentation is bone metastases.

Objective: to deepen the knowledge about the management of patients suffering from bone metastasis from a point of view of the Orthopedics and Traumatology specialties.

Methods: a search of information was carried out in a period of three months (January 1st, 2018 to March 31st, 2018) in the databases PubMed, Hinari, SciELO and Medline through the information locator EndNote by using the words bone metastasis, pathologic fracture, and metastatic bone disease, resulting in a total of 259 articles which 50 of them were selected for the review, 41 of them of the last five years, including ten books.

Development: bone metastasis types were described according to radiographic aspects as: lytic, blastic and mix, so like the most common origin sites. The main stages were shown, specially the one related to the risk of pathologic fracture, so that criteria were stated to define treatment. Indication and treatment modalities were described, as well as prognostic factors.

Conclusions: metastatic bone disease is a great challenge for orthopedic surgeon, there are specific indications for surgery and one of the most important aspects to take in mind is the risk of pathologic fracture.

DeCS: NEOPLASM METASTASIS; NEOPLASMS, BONE TISSUE; BONE NEOPLASMS/surgery; FRACTURES, SPONTANEOUS; ORTHOPEDIC SURGEONS.

INTRODUCCIÓN

La enfermedad metastásica (EF) es la entidad maligna más frecuente, según Nousiainen M et al.¹ en Estados Unidos de Norteamérica cada año son diagnosticados 1,2 millones de nuevos casos, de ellos en el 50 % existe invasión a las estructuras óseas. La próstata, el pulmón y el cáncer de mama representan el 80 % de los orígenes de las metástasis óseas (MO).^{2,3}

Las MO provocan dolor, incapacidad física de diferente magnitud, fractura patológica (FP), anemia e hipercalcemia. El 10 % de las MO ocurren en el esqueleto apendicular y un 70 % en el axial. El 1 % de las metástasis presentan

fracturas en dependencia de la localización anatómica, aspecto geográfico e histología.⁴⁻⁶

El 40 % de las FP ocurren en el fémur proximal y de ellas un 10 % requieren de cirugía. Los tumores responsables con mayor frecuencia de FP en esta localización son en orden de frecuencia: la mama, riñón, pulmón, tiroides y linfoma.⁷⁻⁹

Evitar la FP es de vital importancia, para mejorar el pronóstico de estos enfermos, ya que una vez presente, su tratamiento resulta difícil y en la mayoría de los casos conduce a complicaciones letales.¹⁰⁻¹²

El enfoque integrador entre especialidades como la Ortopedia, Imaginología y Oncología ofrece ventajas diagnósticas y terapéuticas, que mejoran el pronóstico de estos pacientes. Debido a la importancia de este tema en la actualidad, la gran cantidad de pacientes afectados y la necesidad de una conducta, motivaron a los autores del trabajo a realizar una revisión con el objetivo de profundizar en los conocimientos de la enfermedad ósea metastásica (EOM) enfocados en el manejo desde el punto de vista de la especialidad de Ortopedia y Traumatología.

MÉTODOS

La búsqueda de la información se realizó en un periodo de tres meses (primero de enero de 2018 al 31 de marzo de 2018) y se emplearon las siguientes palabras: *bone metastasis*, *pathologic fracture*, y *metastatic bone disease*, a partir de la información obtenida se realizó una revisión bibliográfica de un total de 259 artículos publicados en las bases de datos PubMed, Hinari, SciELO y Medline mediante el gestor de búsqueda y administrador de referencias EndNote, de ellos se utilizaron 50 citas seleccionadas para realizar la revisión, de ellas 41 de los últimos cinco años, se incluyeron diez libros.

Se consideraron estudios de pacientes con MO en adultos y se excluyeron investigaciones en animales.

DESARROLLO

Los tipos de MO pueden ser de acuerdo a su aspecto radiográfico: destructoras de hueso

(líticas), productoras de hueso (blásticas) y mixtas. Las lesiones líticas son las más comunes y representan el 75 %, sus orígenes más comunes son: riñón, pulmón, mama, tracto gastrointestinal y tiroides. Las de tipo blásticas o escleróticas son detectadas en el 15 % de los pacientes, en el hombre sus orígenes principales son la glándula prostática y el seminoma, y en la mujer: mama, útero (cérvix) y ovarios; para ambos sexos provienen de: tumores de vejiga, neurogénicos y el osteosarcoma. Por su parte, las lesiones mixtas representan el 10 %, los sitios de origen más comunes son la mama y pulmón.¹³⁻¹⁶

Los tumores formadores de hueso como es el caso del carcinoma de próstata, tienen mejor pronóstico que los osteolíticos, al igual que una menor incidencia de dolor y FP.¹⁷⁻¹⁹

Desde el punto de vista evolutivo el paciente con EOM pasa por tres estadios:²⁰⁻²²

1-Sintomatología dolorosa en la que no se demuestra lesión ósea por la radiografía convencional.

2-Riesgo de fractura, el cual constituye el estadio más importante con respecto al tratamiento ortopédico profiláctico.

3-Presencia de FP (figura 1).

En el primer estadio resulta difícil el diagnóstico de la EOM y solo medios con alta definición como la imagen de resonancia magnética (IRM), la tomografía axial computarizada (TAC) y con emisión de positrones son capaces de detectar esta entidad.^{23, 24}

El segundo estadio es de vital importancia, para evitar la FP, que de ocurrir se produce la salida de células tumorales al hematoma fracturario y de allí al organismo. Las FP tienen cuatro características: son causadas por trau-

ma mínimo o de forma espontánea, presencia de dolor o síntomas previos en la zona, trazo

radiológico transversal y presencia de enfermedad previa local o sistémica (figura 2).²⁵⁻²⁷

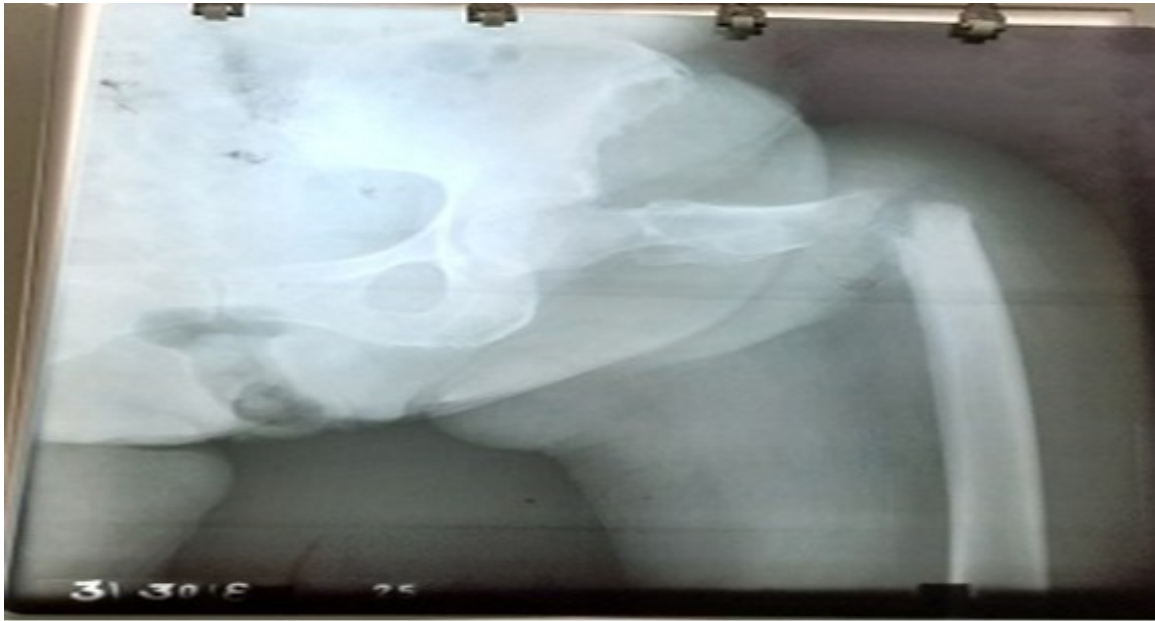

Figura 1. Paciente de 81 años de edad, femenina, que sufre fractura patológica en el área subtrocantérica, diagnosticada hace diez años de cáncer cervico-uterino, dolor previo en la zona antes de la fractura interpretado como una cialgia y trauma mínimo por un mecanismo de torsión frente a su cocina.

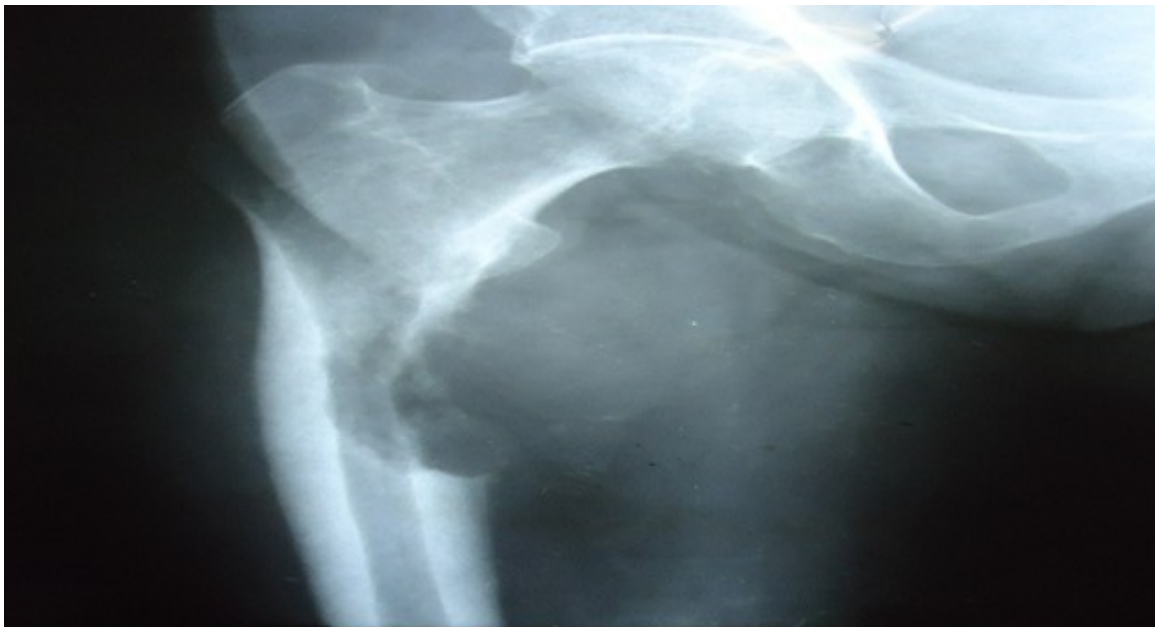

Figura 2. Imagen metastásica de carcinoma de pulmón en el fémur derecho con riesgo de fractura patológica, 11 puntos según la puntuación de Mirel H.²⁸

Debido a que el aspecto más importante es la detección precoz del paciente con riesgo de FP,

Mirel H,²⁸ propone una clasificación aplicable a todos los huesos largos del cuerpo (tabla 1).

Tabla 1. Clasificación de Mirel H, ²⁸ para evaluar el riesgo de fractura patológica

Variable	Un punto	Dos puntos	Tres puntos
Sitio	Extremidad superior	Extremidad inferior	Zona pertrocantérica de la cadera
Grado de dolor	Ligero	Moderado	Agravado por la función
Tipo de lesión	Blástica	Mixta	Lítica
Tamaño de la lesión	Menos al 1/3 de diámetro	De 1/3 a 2/3 del diámetro	Mayor de 2/3 del diámetro

Con una puntuación de nueve puntos el paciente presenta un 33 % de riesgo de FP, por esta razón en todo paciente con esta puntuación se justifica el tratamiento profiláctico. Las lesiones con siete puntos o menos pueden ser tratadas mediante radioterapia y observación, sin embargo las que tienen puntuación de ocho o más requieren de fijación interna. En la región de la cadera el riesgo de FP es al-

to si reúne los siguientes requisitos: tumor mayor de 2,5 centímetros, que ocupe más del 50 % del diámetro óseo, fractura del trocánter menor y fallo del tratamiento con radioterapia.²⁹⁻³¹

Capanna R y Campanacci DA,³² estiman el riesgo de FP cuando existe afección de más de un 50 % del diámetro cortical en los planos coronal y longitudinal (figura 3).

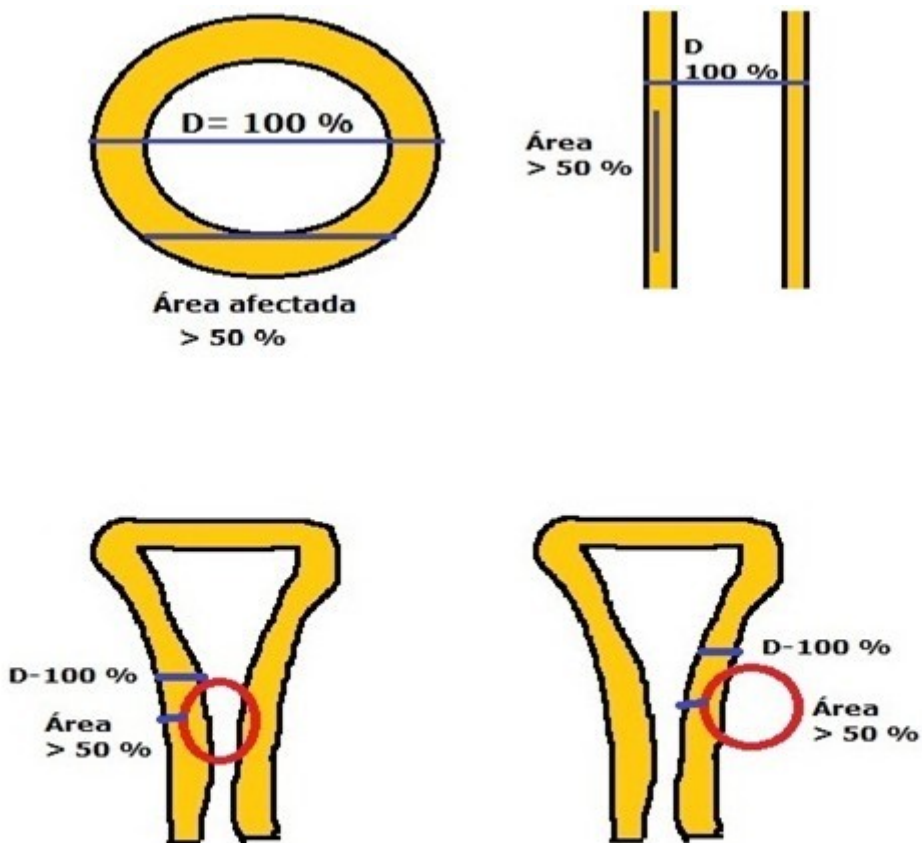


Figura 3. Riesgo de fractura patológica según Capanna R y Campanacci DA.³²

Los objetivos del tratamiento en pacientes con EOM son: proporcionar analgesia, prevenir la destrucción ósea, evitar y tratar fracturas; y mantener la independencia del enfermo. ³³⁻³⁷

El tratamiento quirúrgico en pacientes con MO se indica cuando existe: buena condición del paciente y una expectativa de vida mayor de seis semanas; el cirujano debe estar convencido que el tratamiento quirúrgico va a ser mejor que el conservador; la calidad del hueso proximal y distal debe ser lo suficiente buena para el procedimiento y debe favorecer la rápida movilización del paciente. ³⁸⁻⁴⁰

Las modalidades de tratamiento quirúrgico

son: estabilización de la fractura patológica, resección y estabilización; y artroplastia. ⁴¹⁻⁴³

El cemento quirúrgico es muy empleado para el llenado de las cavidades destruidas por el tumor, tiene actividad antineoplásica no solo por el efecto de la polimerización, sino también por los tóxicos directos de los monómeros a las células tumorales; y por el alto calor que produce. Sin embargo existen complicaciones relacionadas con su uso como: muerte súbita por arritmias cardíacas, tromboembolismo pulmonar, infecciones tardías y fractura de los extremos de la cementación (figura 4). ⁴⁴⁻⁴⁶

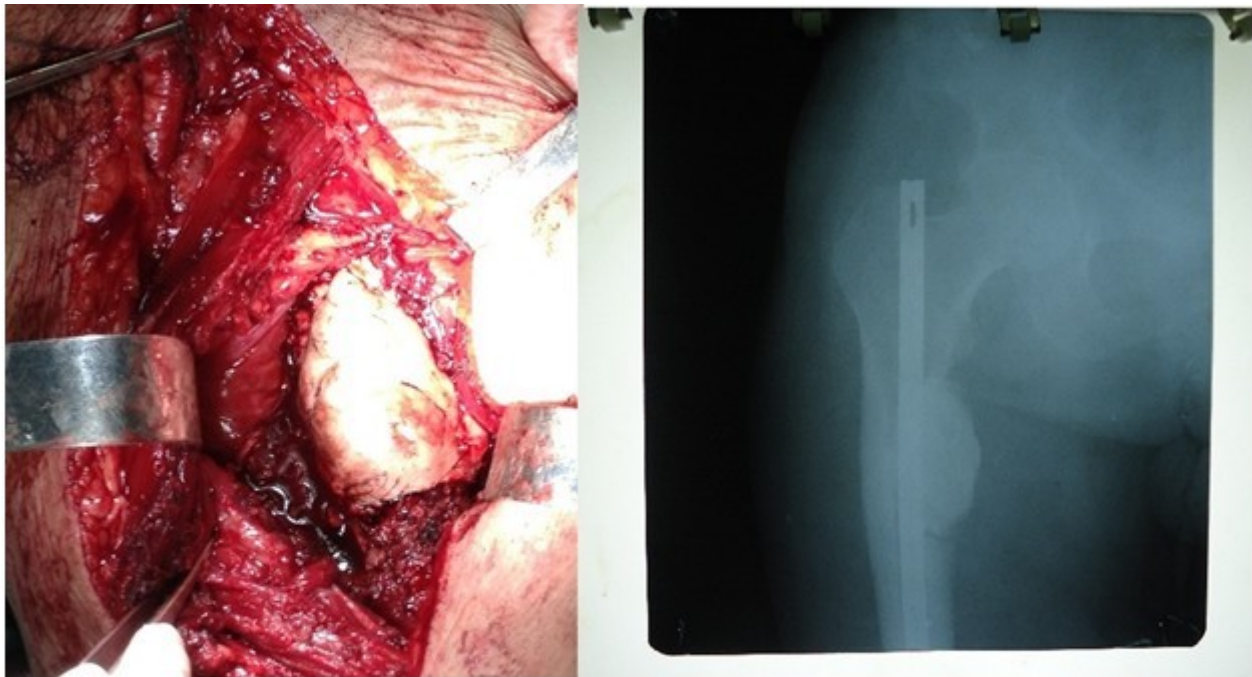


Figura 4. A la izquierda: imagen trans-operatoria donde se observa la colocación de cemento óseo en la zona de resección tumoral. A la derecha: observe radiografía simple anteroposterior del fémur derecho donde se detecta relleno de la cavidad con cemento óseo y colocación de clavo intramedular tipo Kúnstcher.

El pronóstico de los pacientes con EOM varía de manera considerable de un paciente a otro incluso si presentan el mismo tipo de tumor. Esta amplia diferenciación en la supervivencia entre estos pacientes es más marcada en el cáncer de próstata y mama, además de riñón y

tiroides donde algunos pacientes llegan a sobrevivir 15 años o más después de diagnosticada las metástasis. ⁴⁷⁻⁴⁹

De allí que el pronóstico de un paciente con EOM puede ser:

Favorable: sitio primario del tumor por ejem-

plo: próstata, histología bien definida, largo periodo de recurrencia libre después del tratamiento primario (más de tres años); presencia de esclerosis en la radiografía cuando se diagnóstica la primera metástasis y esclerosis en las lesiones líticas después de la terapia sistémica; lesión ósea solitaria en la gammagrafía o geográfica en la radiológica convencional; predominio de MO; bajos niveles de marcadores tumorales; afección por las metástasis de órganos no vitales; condición general buena, sin evidencias de anemia leucoeritroblastica o hipercalcemia.^{48, 50}

No favorables: sitio primario del tumor muy agresivo (pulmón, estómago), pobre diferenciación desde el punto de vista histológico, periodo de recurrencia libre corto después del tratamiento primario (menos de un año), ausencia de esclerosis en la radiografía cuando la

primera metástasis es detectada y de esclerosis en las lesiones líticas después de la radioterapia; lesiones óseas múltiples en la gammagrafía y penetrantes en la radiografía; afección de varios sistemas por las metástasis; altos niveles de marcadores tumorales; presencia de metástasis en órganos vitales (cerebro, hígado, cordón espinal, peritoneo) y condición general pobre, presencia de anemia leucoeritroblastica, hipercalcemia, FP de huesos largos y compresión del cordón espinal.^{49, 50}

En los tumores óseos metastásicos de las extremidades con gran tamaño y muy vascularizados resulta útil el control vascular proximal, que disminuye de manera significativa el sangrado durante la cirugía y así facilita una resección más efectiva (figura 5).

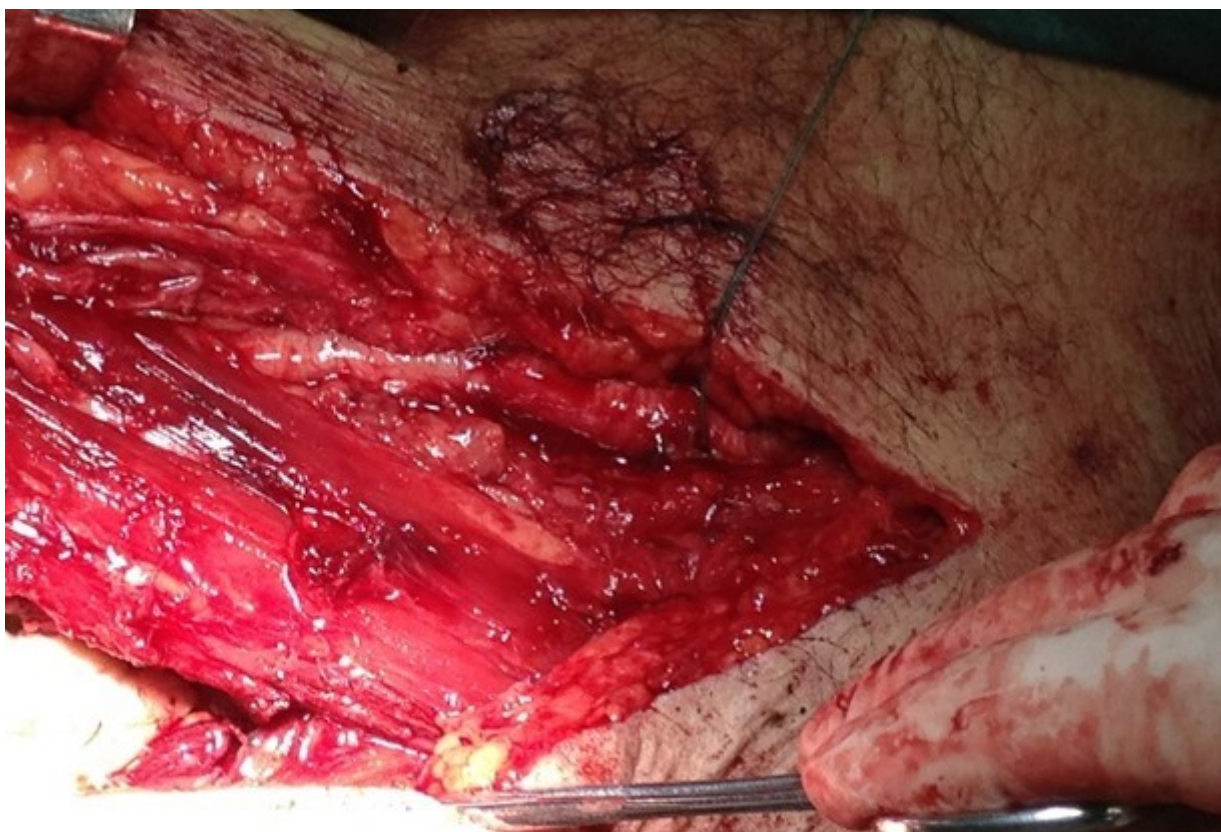

Figura 5. Control arterial proximal para evitar el sangramiento tras-operatorio durante la resección de la metástasis ósea

CONCLUSIONES

La EOM pasa por diferentes estadios, de allí que resulta necesario el diagnóstico y tratamiento en los primeros, para evitar complicaciones, en especial la FP. Identificar los enfermos con riesgo de FP mejora la supervivencia y la capacidad funcional, de allí la importancia del conocimiento sobre el peligro de esta complicación y conocer las principales indicaciones quirúrgicas.

REFERENCIAS BIBLIOGRÁFICAS

1. Nousiainen M, Whyne CM, Yee AJM, Finkelshtein J, Ford M. Surgical management of bone metastases. En: Kardamakis D. Bone metastases, cancer metastasis-biology and treatment. London: Springer; 2009.p.263-86.
2. Doddala SM, Suryadevara A, Chinta SK, Madisetty AL. Incidence and pattern of bone metastases at presentation in Indian carcinoma breast patients. Indian J Cancer. 2016 Jul-Sep; 53(3):360-2.
3. Klaassen Z, Howard LE, de Hoedt A, Amling CL, Aronson WJ, Cooperberg MR, et al. Factors predicting skeletal-related events in patients with bone metastatic castration-resistant prostate cancer. Cancer. 2017 May;123(9):1528-35.
4. Capanna R, Piccioli A, Di Martino A, Daolio PA, Ippolito V, Maccauro G, et al. Management of long bone metastases: recommendations from the Italian Orthopaedic Society bone metastasis study group. Expert Rev Anticancer Ther. 2014 Oct;14(10):1127-34.
5. Greenbaum SL, Thornhill BA, Geller DS. Characterization and surgical management of metastatic disease of the tibia. Am J Orthop (Belle Mead NJ).2017 Nov-Dec;46(6):E423-E428.
6. Guzik G. Oncological and functional results after surgical treatment of bone metastases at the proximal femur. BMC Surg. 2018 Jan; 18(1):5.
7. Charles T, Ameye L, Gebhart M. Surgical treatment for periacetabular metastatic lesions. Eur J Surg Oncol. 2017 Sep; 43(9):1727-32.
8. Creek AT, Ratner DA, Porter SE. Evaluation and treatment of extremity metastatic disease. In: Peabody TD, Attar S, editors. Orthopaedic Oncology. London: Springer; 2014.p.151-70.
9. Trujillo-González R, Nieto-Lucio L, Mendoza-Breton JA. Pathological fracture rate due to proximal femur metastasis at a referral hospital. Acta Ortop Mex.2016 Jul-Aug;30(4):176-80.
10. Arrigoni F, Bruno F, Zugaro L, Natella R, Cappabianca S, Russo U, et al. Developments in the management of bone metastases with interventional radiology. Acta Biomed.2018 Jan;89(1-S):166-74.
11. Dwivedi A, Srinivasan A, Kumar S, Trivedi S, Shukla VK, Shukla RC. The longest tumor diameter in one dimension as a predictor for skeletal metastasis in renal cell carcinoma. Indian J Cancer.2016 Jul-Sep;53(3):420-2.
12. Heck RK, Toy PC. Malignant tumors of bone. In: Azar FM, Beaty JH, Canale ST, editors. Campbell's Operative Orthopaedics. 13th ed. Philadelphia: Elsevier;2017.p.945-77.
13. Ameer WB, Belghali S, Akkari I, Zaghouni H, Bouajina E, Jazia EB. Bone metastasis as the first sign of gastric

- cancer. *Pan Afr Med J.* 2017 Sep;28:95.
14. Singh G, Sharma D, Goyal S. Primary leiomyosarcoma of breast presenting with metastasis: an atypical presentation with dismal prognosis. *Indian J Med Paediatr Oncol.* 2017 Oct-Dec;38(4):535-7.
 15. Schirrmeyer H, Arlander C. Diagnosis of skeletal metastases in malignant extraskelatal cancers. In: Heymann D, editor. *Bone Cancer*. Philadelphia: Elsevier; 2010. p.283-93.
 16. Rajarubendra N, Lawrentschuk N. Imaging of bone metastases. En: Heymann D, editor. *Bone Cancer*. Philadelphia: Elsevier; 2010. p.269-81.
 17. Greenspan A, Jundt G, Remagen W. Differential diagnosis of Orthopaedics Oncology. 2nd ed. Philadelphia: Lippincott Williams & Wilkins; 2007.
 18. Satoh T, Ledesma D, Yoshihara N. The economic burden of metastatic castration resistant prostate cancer and skeletal related events in Japanese University Hospitals. *Asian Pac J Cancer Prev.* 2018 Jan;19(1):21-6.
 19. Singh G, Rabbani SA. *Bone metastasis*. New Jersey: Human Press Inc; 2005.
 20. Harding JJ, Abu-Zeinah G, Chou JF, Owen DH, Ly M, Lowery MA, et al. Frequency, morbidity, and mortality of bone metastases in advanced hepatocellular carcinoma. *J Natl Compr Canc Netw.* 2018 Jan;16(1):50-8.
 21. Kardamakis D, Vassiliou V, Chow E. *Bone Metastasis: a translational and clinical approach*. London: Springer; 2009.
 22. Toy PC, Heck RK Jr. General principles of tumors. In: Azar FM, Beaty JH, Canale ST, editors. *Campbell's Operative Orthopaedics*. 13th ed. Philadelphia: Elsevier; 2017. p.830-87.
 23. de Keizer B, Krijger GC, Ververs FT, van Es RJJ, de Bree R, Willems S. 68Ga-PSMA PET-CT Imaging of metastatic adenoid cystic carcinoma. *Nucl Med Mol Imaging.* 2017 Dec;51(4):360-1.
 24. Hwang KE, Oh SJ, Park C, Jeon SJ, Lee JM, Cha BK, et al. Computed tomography morphologic features of pulmonary adenocarcinoma with brain/bone metastasis. *Korean J Intern Med.* 2018 Mar;33(2):340-6.
 25. Choi ES, Han I, Cho HS, Park IW, Park JW, Kim HS. Intramedullary nailing for pathological fractures of the proximal humerus. *Clin Orthop Surg.* 2016 Dec;8(4):458-64.
 26. Flais J, Coiffier G, Brillet E, Perdriger A, Guggenbuhl P. Atypical presentation of spine bone metastasis in prostate cancer mimicking Pott's disease. *Clin Cases Miner Bone Metab.* 2017 May-Aug;14(2):239-40.
 27. Yamashita S, Katsumi H, Sakane T, Yamamoto A. Bone-targeting dendrimer for the delivery of methotrexate and treatment of bone metastasis. *J Drug Target.* 2018 Jan:1-32.
 28. Mirel H. Metastatic disease in long bones. *Clin Orthop.* 1989 Dec;249:256-64.
 29. Colman MW, Karim SM, Hirsch JA, Yoo AJ, Schwab JH, Hornicek FJ, et al. Percutaneous acetabuloplasty compared with open reconstruction for extensive periacetabular carcinoma metastases. *J Arthroplasty.* 2015 Sep;30(9):1586-91.
 30. Iyer KM. Bone tumors. En: Iyer KM, editors. *General Principles of Orthopaedics and Trauma*. London: Springer Verlag; 2013. p.236-42.
 31. Hernandez RK, Wade SW, Reich A, Pirolli M, Liede A, Lyman GH. Incidence of bone metastases in patients with solid tumors: analysis of oncology electronic medical records in the United States. *BMC Cancer.* 2018 Jan;18(1):44.
 32. Capanna R, Campanacci DA. The treatment

- of metastasis in the appendicular skeleton J Bone Joint Surg Br.2001 May;83(4):471-81.
- 33.Kang J, Formenti SC. Metastatic osseous pain control: radiation therapy. Semin Intervent Radiol.2017 Dec;34(4):322-7.
- 34.Kelekis A, Cornelis FH, Tutton S, Filippiadis D. Metastatic osseous pain control: bone ablation and cementoplasty. Semin Intervent Radiol.2017 Dec;34(4):328-36.
- 35.Sprave T, Welte SE, Bruckner T, Förster R, Bostel T, Schlampp I, et al. Intensity-modulated radiotherapy with integrated-boost in patients with bone metastasis of the spine: study protocol for a randomized controlled trial. Trials. 2018 Jan;19(1):59.
- 36.Arvanis C, Parra JL, Mateo LS, Maroto RG, Borrego AF, Stern LL. Benefits of early intramedullary nailing in femoral metastases. Int Orthop. 2014 Jan;38(1):129-32.
- 37.Capanna R, De Biase P, Campanacci DA. A new protocol of surgical treatment of long bone metastases. Orthop Traumatol Rehabil. 2003 Jun;5(3):271-5.
- 38.Higuchi T, Yamamoto N, Hayashi K, Takeuchi A, Kato S, Miwa S, et al. The efficacy of wide resection for musculoskeletal metastatic lesions of renal cell carcinoma. Anticancer Res. 2018 Jan;38(1):577-82.
- 39.Ormsby NM, Leong WY, Wong W, Hughes HE, Swaminathan V. The current status of prophylactic femoral intramedullary nailing for metastatic cancer. E cancer medical science.2016 Dec; 10:698.
- 40.Ross PR, Kolovich GP, Mayerson JL. Harrington rod revision after failed total hip arthroplasty due to missed acetabular metastasis. Am J Orthop (Belle Mead NJ).2015 Mar;44(3):E75-7.
- 41.Shah-Nawaz MD, Savage J, Scharschmidt TJ, Patel A. Evaluation and treatment of spinal metastatic disease. In: Peabody TD, Attar S. Orthopaedic Oncology. London: Springer;2014.p.131-50.
- 42.Srikanth KP, Srinivas C, Gowrishankarswamy LG, Chandrasekar C. Endoprosthetic reconstruction for metastatic pheochromocytoma in the distal femur: a case report. J Clin Orthop Trauma. 2016 Oct-Dec;7(Suppl 1):12-6.
- 43.Willeumier JJ, van der Linden YM, van de Sande MAJ, Dijkstra PD. Treatment of pathological fractures of the long bones. EFORT Open Rev. 2017 Mar;1(5):136-145.
- 44.Laredo JD, Mosseri J, Nizard R. Percutaneous nailing and cementoplasty for palliative management of supra-acetabular iliac wing metastases: a case report. JBJS Case Connect. 2017 Jul-Sep;7(3):e46.
- 45.Lozano-Calderon SA, Kaiser CL, Osler PM, Raskin KA. Cemented total hip arthroplasty with retrograde ischioacetabular steinmann pin reconstruction for periacetabular metastatic carcinoma. J Arthroplasty.2016 Jul;31(7):1555-60.
- 46.de Gori M, D'Arienzo A, Andreani L, Beltrami G, Campanacci DA, De Biase P, et al. Complications and survival of megaprotheses after resection of bone metastases. J Biol Regul Homeost Agents. 2017 Oct-Dec;31(4 suppl 1):43-50.
- 47.Wang B, Chen W, Xie X, Tu J, Huang G, Zou C, et al. Development and validation of a prognostic index to predict pulmonary metastasis of giant cell tumor of bone. Oncotarget. 2017 Nov;8(64):108054-63.

48.Forsberg JA, Wedin R, Boland PJ, Healey JH. Can we estimate short- and intermediate-term survival in patients undergoing surgery for metastatic bone disease? Clin Orthop Relat Res. 2017 Apr;475(4):1252-61.

49.Izumi H, Igishi T, Yamasaki A, Takeda K, Yanai M, Tanaka N, et al. Development of fever following first administration of zoledronate as a prognostic factor in advanced non-small cell lung cancer patients with bone metastases. Mol Clin Oncol. 2017 Dec;7(6):1000-4.

50.Piccioli A, Spinelli MS, Forsberg JA, Wedin R, Healey JH, Ippolito V, et al. How do we estimate survival? External validation of a tool for survival estimation in patients with metastatic bone disease-decision analysis and comparison of three international patient populations. BMC Cancer. 2015 May;15:424.

Recibido: 5 de mayo de 2018
Aprobado: 9 de mayo de 2018
Ronda: 1

Dr.C. Alejandro Álvarez López. Doctor en Ciencias Médicas. Especialista de Segundo Grado en Ortopedia y Traumatología. Profesor Titular. Hospital Universitario Manuel Ascunce Domenech. Investigador Auxiliar del CITMA. Máster en Urgencias Médicas. Universidad de Ciencias Médicas de Camagüey. Camagüey, Cuba. Email: aal.cmw@infomed.sld.cu

