



Revista Archivo Médico de Camagüey  
ISSN: 1025-0255  
Editorial Ciencias Médicas Camagüey

Hernández-González, Erick Héctor; Mosquera-Betancourt, Gretel; Toledo-Cabarcos, Yudenia  
Tumor maligno de la vaina del nervio periférico del ciático izquierdo  
Revista Archivo Médico de Camagüey, vol. 23, núm. 3, 2019, Mayo-Junio, pp. 382-388  
Editorial Ciencias Médicas Camagüey

Disponible en: <https://www.redalyc.org/articulo.oa?id=211166531011>

- Cómo citar el artículo
- Número completo
- Más información del artículo
- Página de la revista en redalyc.org

UAEH  
redalyc.org

Sistema de Información Científica Redalyc  
Red de Revistas Científicas de América Latina y el Caribe, España y Portugal  
Proyecto académico sin fines de lucro, desarrollado bajo la iniciativa de acceso  
abierto

## Tumor maligno de la vaina del nervio periférico del ciático izquierdo

### *Malignant peripheral nerve sheath tumor of the left sciatic nerve*

MSc. Erick Héctor Hernández-González<sup>1\*</sup>

Dra.C. Gretel Mosquera-Betancourt<sup>1</sup>

Dra. Yudenia Toledo-Cabarcos<sup>1</sup>

<sup>1</sup> Universidad de Ciencias Médicas de Camagüey. Hospital Universitario Manuel Ascunce Domenech. Camagüey, Cuba.

\*Autor por correspondencia (email): [erickhg76@gmail.com](mailto:erickhg76@gmail.com)

### RESUMEN

**Fundamento:** los tumores malignos de la vaina del nervio periférico, son sarcomas de partes blandas con una baja incidencia.

**Objetivo:** presentar un caso de tumor maligno de la vaina del nervio ciático izquierdo que recibió tratamiento quirúrgico en el Hospital Universitario Manuel Ascunce Domenech de la provincia Camagüey en junio de 2018.

**Presentación del caso:** paciente masculino de 45 años, antecedentes de neurofibromatosis tipo I. Historia de dolor ciático troncular izquierdo que se hizo constante. Refirió dificultad para la marcha y aumento de volumen a nivel del glúteo izquierdo. Se palpó tumoración de siete centímetros de diámetro de superficie lisa, firme, fija a planos profundos y dolorosos a la manipulación. La ultrasonografía de partes blandas mostró: imagen compleja de localización profunda hipoecóica ovalada de 45 X 9 X 20 milímetros, de contornos regulares, bien definidos a una profundidad de la piel de 22 mm. Se decidió tratamiento quirúrgico basado en la excéresis de la tumoración. La biopsia definitiva luego de la inmunohistoquímica informó: tumor maligno de la vaina del nervio periférico de alto grado en un neurofibroma previo.

**Conclusiones:** los tumores malignos de la vaina del nervio ciático son neoplasias raras y aún más su localización proximal. En el caso que se presentó a pesar de su resección quirúrgica radi-

cal asociada a radioterapia, el tamaño superior a diez centímetros, la asociación a la neurofibromatosis tipo I y el alto grado histológico, ensombrecen el pronóstico. Es importante el diagnóstico precoz y tratamiento oportuno.

**DeCS:** NEOPLASIAS DEL SISTEMA NERVIOSO PERIFÉRICO/cirugía; NEURILEMOMA/cirugía; NEURILEMOMA/diagnóstico por imagen; NEUROFIBROMA; INFORMES DE CASOS.

---

## ABSTRACT

**Background:** malignant peripheral nerve sheath tumors are soft tissue sarcomas with a low incidence.

**Objective:** to present a case of malignant peripheral nerve sheath tumor of the left sciatic nerve who underwent surgical treatment at the University Hospital Manuel Ascunce Domenech in the province of Camagüey in June, 2018.

**Presentation of the case:** a 45 year-old male patient, personal history of neurofibromatosis type 1 with a truncal left sciatic pain that turned permanent. He referred gait difficulties and increase of the volume in the left buttock. A tumor mass of seven centimeters was palpated, firm, fix to deep planes and painful at deep palpation. Soft tissue ultrasonography showed: complex oval hypoechoic image of deep location of 45 X 9 X 20 millimeters of regular and well defined contours at 22 millimeters depth from the skin. Surgical treatment was decided base on the tumor resection and radiotherapy. Definitive biopsy after immune histochemistry, informed a high degree malignant peripheral nerve sheath tumor of a previous neurofibroma.

**Conclusions:** malignant peripheral nerve sheath tumors are weird neoplasias and even more its proximal location. The presented patient despite the radical surgical resection associated to radiotherapy, the size superior to ten centimeters, the association to neurofibromatosis type 1 and the high histological degree, worsen the forecast. The precocious diagnosis and accurate treatment are important.

**DeCS:** PERIPHERAL NERVOUS SYSTEM NEOPLASMS/surgery; NEURILEMMOMA/surgery; NEURILEMMOMA/diagnostic imaging; NEUROFIBROMA; CASE REPORTS.

---

Recibido: 11/10/2018

Aprobado: 30/01/2019

Ronda: 1

---

## INTRODUCCIÓN

Los tumores malignos de la vaina del nervio periférico (TMVNP), son sarcomas raros de partes blandas, de origen ecto-mesenchimatoso. La Organización Mundial de la Salud citado por Guajardo Hernández U et al. <sup>(1)</sup> acuñó el término TMVNP para reemplazar la heterogénea terminología de *Schwannoma* maligno, sarcoma neurogénico y neurofibrosarcoma. <sup>(1)</sup>

Estas neoplasias tienen una incidencia aproximada de un 0,001 % en la población general entre los 20 y los 50 años de edad sin preferencia por el sexo. Se ha reportado que los individuos con antecedentes familiares de neurofibromatosis 1 (NF1) tienen un riesgo de hasta un 50 % de desarrollar TMVNP en el transcurso de sus vidas. <sup>(2,3)</sup>

En pacientes con NF1 este tumor predomina en el sexo masculino, a edades tempranas y tiene mayor tamaño. Se presentan con aumento de volumen y crecimiento progresivo donde varios meses preceden el diagnóstico. El dolor es un síntoma inconstante. Las lesiones que se originan de nervios mayores, causan dolor irradiado, déficit sensitivo y motor. Su asociación a troncos nerviosos fundamentales, explica su alta incidencia en regiones proximales de las extremidades como: nervio ciático, plexos braquial y sacro. <sup>(4)</sup>

La cirugía de resección con márgenes de seguridad es el tratamiento de elección, la quimioterapia no ha demostrado su utilidad y la radioterapia se reserva para tumores de más de cinco centímetros de diámetro en lugares donde la excéresis se hace difícil, en los que la probabilidad de recidiva local es alta. <sup>(5,6)</sup>

El objetivo del artículo es presentar un paciente con NF1 que presentó un TMVNP del nervio ciático izquierdo.

## **PRESENTACION DEL CASO**

Paciente masculino de 45 años de edad, con antecedentes de enfermedad de Von Recklinghausen o NF1. Se le realizó cirugía hace alrededor de tres años para extraer un neurofibroma en forma de reloj de arena intraraquídeo dorsal y mediastino posterior, con buena evolución clínica. Ahora acude a consulta con dolor de tipo ciática troncular izquierda que se incrementó en el último mes hasta hacerse constante. Refiere dificultad para la marcha y un aumento de volumen a nivel del glúteo izquierdo.

A la exploración física:

General: múltiples manchas café con leche, efélides, neurofibromas subcutáneos en relación con la enfermedad de base.

Maniobra de Lassegue y Bragard: positivas a 30 grados de extensión.

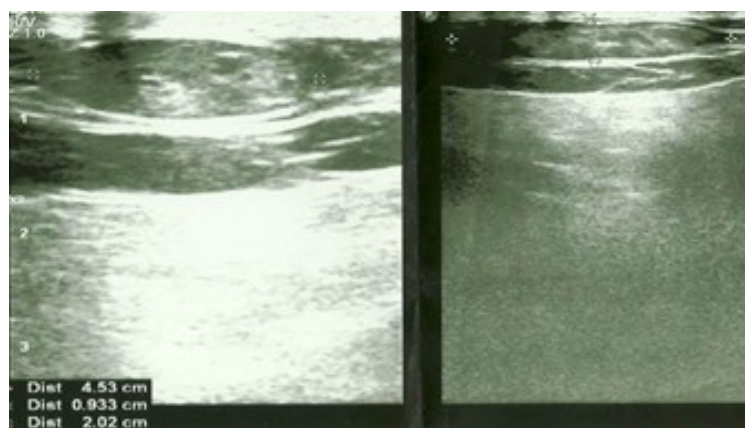
Maniobra de Valsalva: negativa.

Se palpó tumoración de siete centímetros de diámetro en la región central del glúteo izquierdo, de superficie lisa, firme, fija a planos profundos y dolorosos a la palpación profunda. El signo de Tinel fue positivo a ese nivel y la auscultación fue negativa. En la escala visual análoga del dolor (EVA) preoperatoria manifestó: 9/10.

Estudios analíticos: Hematócrito: 0,43 L/L. Velocidad de sedimentación globular: 15 mm/h, Fosfatasa alcalina: 157 UI/L. VR: 100-290 UI/L

Estudios imagenológicos

Ultrasonografía (USG) de partes blandas: imagen compleja de localización profunda en íntimo contacto con la pelvis, hipoecóica ovalada que medía 45X9X20 mm, de contornos regulares, bien definidos a una profundidad de 22 mm y que podía estar en relación con un neurofibroma (Figura 1).



**Figura 1.** Ultrasonografía de partes blandas.

Imagen hipoeecóica, ovalada de contornos regulares y bordes bien definidos.

No se realizó imagen de resonancia magnética (IRM) debido a que el paciente presentaba un dispositivo metálico para la fijación de la columna dorsal en la cirugía antes mencionada.

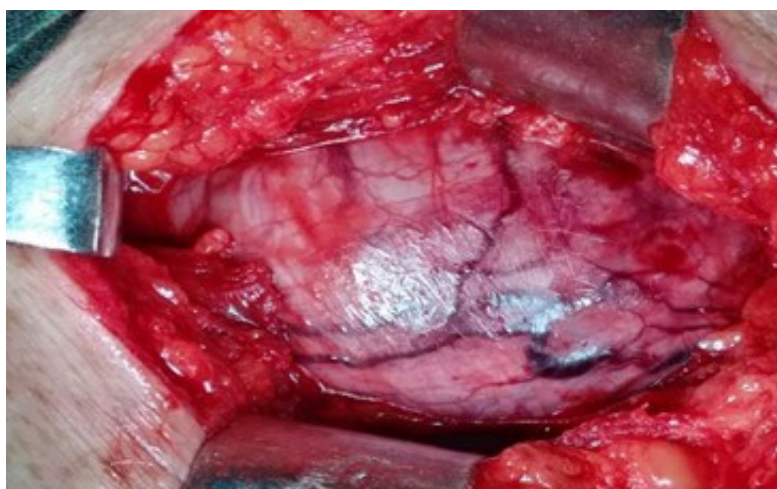Se realizaron además USG abdominal que no demostró otra lesión, ni metástasis intrabdominales.

Radiografía de cráneo y de tórax: no presencia de lesiones sugestivas de metástasis. La biopsia por aspiración con aguja fina no mostró datos histológicos de importancia.

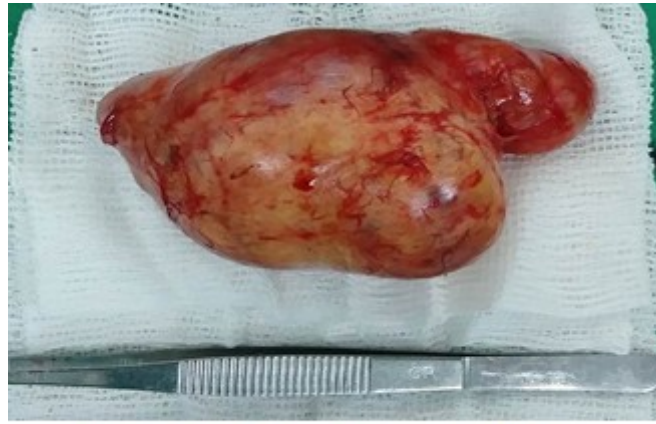
### **Tratamiento**

Se decidió tratamiento quirúrgico mediante abordaje transglúteo con el paciente en decúbito prono y anestesia regional intratecal. La excéresis del tumor se realizó mediante disección roma y la posterior apertura del perineuro cuyo tamaño rectificado fue de 110X60 mm (Figura 2 y 3).

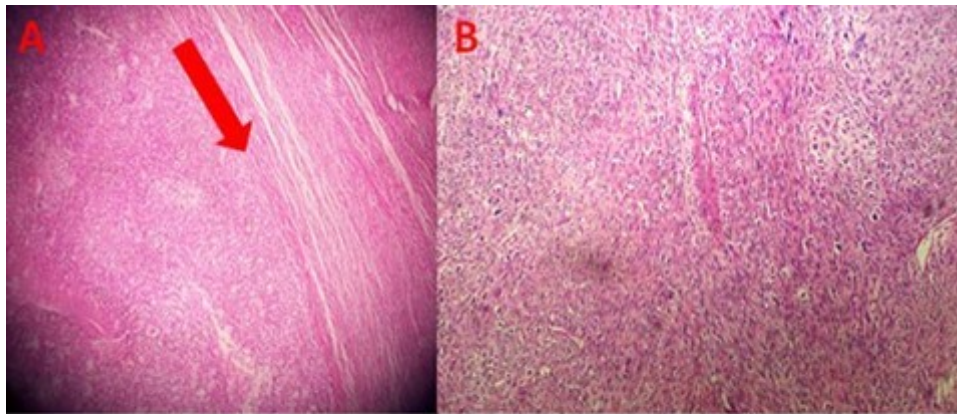
La biopsia escisional (B18-1797) informó: sarcoma de partes blandas de alto grado, con gran celularidad y zona de gran actividad mitótica, con focos internos de necrosis (Figura 4).



**Figura 2.** Cirugía. A: abordaje transglúteo.



**Figura 3.** Cirugía. A: pieza anatómica.



**Figura 4.** Histología. A: demarcación de la zona normal y la zona tumoral (flecha roja). B: abundante zona de mitosis.

Se enviaron las muestras al Centro Nacional de Referencia en Anatomía Patológica para inmunohistoquímica, que informó (CR18-1657): un TMVNP pleomórfico en un neurofibroma previo.

Al día siguiente el paciente se encontraba con buen estado general, con un EVA posoperatorio de 3/10 y debilidad de los extensores del pie, pero que no dificultaba la marcha. Presentó una causalgia o síndrome doloroso regional complejo tipo II en la cara lateral de la pierna izquierda que cedió con el uso de amitriptilina (25 miligramos) a razón de media tableta cada 12 horas por tres meses.

A las tres semanas comenzó tratamiento oncológico a base de radioterapia y en estos momentos se encuentra reincorporado a su trabajo habitual, con dificultad a la marcha debido a la afectación de los extensores del pie, pero que no compromete sus actividades diarias.

## DISCUSIÓN

En los TMVNP la presentación en extremidades es cercana al 27 % y el nervio ciático es el más afectado. El dolor es el síntoma inicial y suele ser de carácter quemante y en la mitad de los pacientes se localiza en la planta del pie. También es característica su presentación como una masa palpable, dolorosa y a veces visible localizada en cualquier punto del trayecto del nervio, dato que coincidió en este paciente a pesar de su situación proximal. <sup>(7,8,9)</sup>



El diagnóstico se debe sospechar en casos de ciática en las que no se demuestre ninguna alteración en la IRM de la columna lumbosacra. <sup>(10)</sup> Cuando se presenta este cuadro en un paciente con NF1, es más fácil llegar al diagnóstico, lo que concuerda con el caso presentado.

El diagnóstico de certeza se realiza mediante la histopatología que se caracteriza por presentar marcado incremento de la celularidad del tumor, pleomorfismo y gran actividad mitótica. También se observan patrones de crecimiento más organizados con menos matriz extracelular. <sup>(5,6)</sup>

Las variables que implican un peor pronóstico son: tumor de más de 10 centímetros, historia de radiación previa, necrosis tumoral superior al 25 %, asociación con NF I, tumor de alto grado y una elevada expresión de antígeno Ki-67. <sup>(7,8)</sup> El caso que se presentó cumplía con más del 50 % de las variables antes mencionadas, lo que hace pensar en un pronóstico sombrío.

La cirugía radical es el tratamiento de elección, sin embargo, esta posibilidad depende de la localización tumoral que es de un 95 % en las extremidades. <sup>(8)</sup> La recurrencia local del TMVNP, después de una resección radical es del 32 % al 65 % a los cinco años. La radioterapia puede tener un efecto local y también retarda la recurrencia tumoral, sin embargo, parece solo tener un pequeño efecto en la supervivencia a largo plazo. Los TMVNP no son sensibles a la quimioterapia. <sup>(9,10,11,12)</sup> Al paciente presentado se le realizó una resección completa y radioterapia coadyuvante.

## CONCLUSIONES

Los TMVNP del ciático son neoplasias raras y aún más su localización proximal. En el caso que se presentó a pesar de su resección quirúrgica radical, el tamaño superior a diez centímetros, la asociación a la NF1 y el alto grado histológico, ensombrece el pronóstico. Es importante el diagnóstico precoz y tratamiento oportuno.

## REFERENCIAS BIBLIOGRÁFICAS

1. Guajardo-Hernández U, Droguett-Mallea M, Mansilla-Espinoza J, Guajardo-Beroíza U. Tumor maligno de vaina de nervio periférico. Reporte de caso. Rev Chil Neurocirugía. 2014 Jun;40(1):42-4.
2. Chaurand Lara J, Pacheco Ruiz L, Méndez Rosito D. Tumores malignos de la vaina nerviosa periférica como origen de dolor orofacial. Rev Esp Cir oral maxilofac. 2016 Jul-Sep;8(3):167-70.
3. Díaz-Rojas LM, Lorente-Gómez A, Lorente-Moreno R. Tumor gigante de vaina neural. Act Ortop Mex. 2016 Nov-Dic;30(6):320-22.
4. Gomes MR, Sousa AM, Couto RJ, Oliveira MM, Moura JL, Vilela CA. Malignant Triton tumor: a rare cause of sciatic pain and foot drop. Rev Bras Ortop [Internet]. Jun-Jul 2017 [citado 20 Abr 2018];52(4):[aprox. 5 p.]. Disponible en: <http://www.ncbi.nlm.nih.gov/pmc/articles/PMC5582822/>.
5. Farid M, Demicco EG, Garcia R, Ahn L, Merola PR, Cioffi A, et al. Malignant Peripheral Nerve Sheath Tumors. Oncologist [Internet] 2014 Feb [citado 20 Abr 2018];19(2):[aprox. 9 p.]. Disponible en: <http://www.ncbi.nlm.nih.gov/pmc/articles/PMC3926794/>.

6. Miettinen MM, Antonescu CR, Fletcher CD, Kim A, Lazar AJ, Quezado MM, et al. Histopathologic evaluation of atypical neurofibromatous tumors and their transformation into malignant peripheral nerve sheath tumor in neurofibromatosis 1 patients – a consensus overview. *Hum Pathol* [Internet]. 2017 Sep [citado 20 Abr 2018];67(67):[aprox. 10 p.]. Disponible en: <http://www.ncbi.nlm.nih.gov/pmc/articles/PMC5628119/>.
7. Peña Irún A, González Santamaría A, Fontanillas Garmilla N, Fernández Santiago R. Lumbociática como síntoma de presentación de un tumor del nervio ciático. *Semergen*. 2008 Mar;34(3):160-2.
8. Watson KL, Al Sannaa GA, Kivlin CM, Ingram DR, Landers SL, Roland CL, et al. Patterns of recurrence and survival in sporadic, neurofibromatosis type 1-associated, and radiation-associated malignant peripheral nerve sheath tumors (MPNSTs). *J Neurosurg* [Internet]. 2017 Jan [citado 20 Abr 2018];126(1):[aprox. 11 p.]. Disponible en: <http://www.ncbi.nlm.nih.gov/pmc/articles/PMC5045773/>.
9. Yong-hui Y, Jing-tao W, Jing Ye, Ming-xiang Ch. Radiological findings of malignant peripheral nerve sheath tumor: reports of six cases and review of literature. *World J Surg Oncol* [Internet]. 2016 May [citado 20 Abr 2018];14(1):[aprox. 8 p.]. Disponible en: <http://www.ncbi.nlm.nih.gov/pmc/articles/PMC4862189/>.
10. Wang P, Chen C, Xin X, Liu L, Li W, Yin D, et al. Giant intrapelvic malignant peripheral nerve sheath tumor mimicking disc herniation: A case report. *Mol Clin Oncol* [Internet]. 2016 Nov [citado 20 Abr 2018];5(5):[aprox. 4 p.]. Disponible en: <http://www.ncbi.nlm.nih.gov/pmc/articles/PMC5103896/>.
11. Sáez Martínez D, Caballero A, Calvo JA, Cuervo M, Vaquero Martín J. Tumor gigante maligno dependiente de la vaina del nervio ciático como causa de parálisis en paciente con neurofibromatosis 1. *Rev Esp de Cirug Ortop Traumat*. 2010 Jul–Aug;54(4):245-47.
12. Staedtke V, Bai RY, Blakeley JO. Cancer of the Peripheral Nerve in Neurofibromatosis Type 1. *Neurother* [Internet]. 2017 Apr [citado 20 Abr 2018];14(2):[aprox. 9 p.]. Disponible en: <http://www.ncbi.nlm.nih.gov/pmc/articles/PMC5398990/>.