



Revista Archivo Médico de Camagüey
ISSN: 1025-0255
Editorial Ciencias Médicas Camagüey

Carmenates-Álvarez, Bárbara Maitee; Reyes-Escobar, Ana Dianelis; Rojas-Peláez, Yosvany; Peña-Borroto, Yamilka Joamis; Trujillo-Pérez, Yon Luis
La tuberculosis intestinal: un desafío diagnóstico
Revista Archivo Médico de Camagüey, vol. 23, núm. 3, 2019, Mayo-Junio, pp. 389-396
Editorial Ciencias Médicas Camagüey

Disponible en: <https://www.redalyc.org/articulo.oa?id=211166531012>

- ▶ Cómo citar el artículo
- ▶ Número completo
- ▶ Más información del artículo
- ▶ Página de la revista en redalyc.org



Sistema de Información Científica Redalyc
Red de Revistas Científicas de América Latina y el Caribe, España y Portugal
Proyecto académico sin fines de lucro, desarrollado bajo la iniciativa de acceso abierto

La tuberculosis intestinal: un desafío diagnóstico

Intestinal tuberculosis: a challenge diagnosis

Dra. Bárbara Maitee Carmenates Álvarez^{1*}

Dra. Ana Danelis Reyes Escobar¹

Dr. Yosvany Rojas Peláez²

Dra. Yamilka Joamis Peña Borroto¹

Dr. Yon Luis Trujillo Pérez³

¹ Universidad de Ciencias Médicas de Camagüey. Hospital Pediátrico Universitario Eduardo Agramonte Piña. Camagüey, Cuba.

² Universidad de Ciencias Médicas de Camagüey. Policlínico Docente José Martí. Camagüey, Cuba.

³ Universidad de Ciencias Médicas de Camagüey. Hospital Provincial Amalia Simoni. Camagüey, Cuba.

*Autor para la correspondencia (email): barbaram.cmw@infomed.sld.cu

RESUMEN

Fundamento: la tuberculosis es un problema de salud pública a escala mundial. Es una enfermedad sistémica que en raras ocasiones puede afectar el tracto gastrointestinal, es poco frecuente en pediatría. Constituye su diagnóstico un gran desafío.

Objetivo: presentar el caso de un adolescente con manifestaciones digestivas como síntomas iniciales de la tuberculosis intestinal.

Presentación del caso: paciente de 15 años de edad, masculino, con historia de dolor abdominal, diarreas crónicas, pérdida de peso y fiebre con escalofríos. Por estos síntomas es remitido a consulta de Gastroenterología.

Conclusiones: se debe sospechar la tuberculosis intestinal en pacientes pediátricos con síntomas de malabsorción intestinal. Se observó mejoría clínica de las manifestaciones digestivas luego de comenzar con el tratamiento antituberculoso.

DeCS: TUBERCULOSIS GASTROINTESTINAL/diagnóstico; TUBERCULOSIS GASTROINTESTINAL/terapia; SÍNDROMES DE MALABSORCIÓN/terapia; ADOLESCENTE; GRANULOMA.

ABSTRACT

Background: tuberculosis is a public health problem to a world scale. It is a systemic illness that can rarely affect the gastrointestinal tract and it is not very frequent in pediatrics. Its diagnosis constitutes a great challenge.

Objective: to present the case of an adolescent with digestive issues as first symptoms of intestinal tuberculosis.

Presentation of the case: 15 year-old patient, masculine, with history of abdominal pain, chronic diarrheas, loss of weight and fever with chills. For this symptomatology he was remitted to our gastroenterology consultation.

Conclusion: the intestinal tuberculosis should be suspected in pediatric patients with symptoms of intestinal malabsorption. Clinical improvement of the digestive issues was observed after beginning with the antituberculous treatment.

DeCS: TUBERCULOSIS, GASTROINTESTINAL/diagnosis; TUBERCULOSIS, GASTROINTESTINAL/therapy; MALABSORPTION SYNDROMES/therapy; ADOLESCENT; GRANULOMA.

Recibido:09/08/2018

Aprobado: 13/11/2018

Ronda: 1

INTRODUCCIÓN

La tuberculosis (TB) es una enfermedad infectocontagiosa, granulomatosa crónica, que se desarrolla en un determinado contexto de riesgo ambiental, social, sanitario e individual. Es prevenible, curable y su prevalencia tiende a disminuir de forma natural, sin embargo, en las últimas décadas factores demográficos, socioeconómicos, el virus de inmunodeficiencia humana (VIH) y la farmacorresistencia han complicado su control. ⁽¹⁾

La tuberculosis pulmonar es la principal forma anatomoclínica en frecuencia. Entre las formas extrapulmonares se encuentra la gastrointestinal. El compromiso del tubo digestivo puede abarcar el esófago, el estómago, intestino delgado, colon y el apéndice. Según su probable origen primario o secundario, a la tuberculosis intestinal, se le atribuyen cuatro posibles mecanismos de producción: 1) Diseminación hematogena de un foco pulmonar primario activo o una tuberculosis miliar. 2) Ingestión de esputo infectado de enfermedad pulmonar activa. 3) Diseminación directa de órganos adyacentes. 4) Ingestión de comida o leche infectada. ⁽²⁾

El agente causal de la tuberculosis intestinal es el *Mycobacterium tuberculosis* pero también rara vez puede aislarse *Mycobacterium bovis*. Se cree que la enfermedad gastrointestinal inicia cuando el microorganismo resiste la lisis en el estómago. Las lesiones se encuentran en áreas de alta densidad linfoidea y estasis como el intestino delgado distal y el colon proximal. Las lesiones por tuberculosis pueden ser ulceradas, hipertróficas y úlcero hipertróficas. Los síntomas son inespecíficos, pueden ser dolor abdominal, pérdida de peso, fiebre, constipación, tumoración palpable y reacción peritoneal. Las

complicaciones pueden manifestarse como sangrado, perforación, obstrucción, fistula y malabsorción. ⁽³⁾

En 2014, la Organización Mundial de la Salud (OMS) estimó que 9,6 millones de personas enfermaron de tuberculosis y 1,5 millones murieron por esta enfermedad; alrededor de un millón de niños enfermaron de tuberculosis y 140 000 de ellos murieron. En México se registraron 20 561 nuevos casos de TB en 2015, los casos en menores de 14 años de edad representaron el 3,7 % (774 casos) de los cuales el 53,3 % fueron formas pulmonares, los 2,5 % meníngeas y el 44 % otras formas. ⁽⁴⁾

Según el Anuario Estadístico de Salud de Cuba en el 2017 en edad pediátrica en niños menores de 15 años se reporta un caso por cada 100 000 habitantes de tuberculosis extrapulmonar para una tasa de 0,1. Lo que constituyó una incidencia menor que en años anteriores. ⁽⁵⁾

En la provincia Camagüey no existe estadística reportada de tuberculosis intestinal en edad pediátrica, constituye una enfermedad infrecuente, por tanto ante un paciente con diarreas crónicas, fiebre, dolor abdominal y pérdida de peso, es una de las consideraciones diagnósticas a tener en cuenta. Por tal motivo se trazó como objetivo presentar el caso de un adolescente de 15 años con manifestaciones digestivas como síntomas iniciales de la tuberculosis intestinal.

PRESENTACIÓN DEL CASO

Paciente masculino de 15 años, de raza blanca, con antecedentes de salud, que es remitido a consulta de gastroenterología por presentar dolor abdominal de dos meses de evolución localizado en fosa ilíaca derecha de moderada intensidad acompañado de diarreas crónicas en número de tres a cuatro al día, sin sangre, sin flema, no esteatorreicas, asociado a fiebre vespertina con escalofríos diaria y luego fueron aisladas, con pérdida de peso de alrededor de 5 kilogramos.

Datos positivos al examen físico: paciente delgado con disminución del panículo adiposo.

Estudios analíticos:

Hemoglobina (Hb): 110g/l.

Eritrosedimentación: 68mm/h.

Alanino aminotransferasa (ASAT): 35U/L.

Aspartato aminotransferasa (ALAT): 27U/L.

Deshidrogenasa láctica (LDH): 267U/L.

Proteínas totales: 68g/L, Albúmina: 39g/L.

Lámina periférica: hipocromía x, leucocitos normales, plaquetas adecuadas.

Proteína C Reactiva (PrCR): positiva.

Anticuerpo anti-transglutaminasa (ATG): negativo.

Tripsina en heces fecales: positivo.

Sudán III en heces fecales: negativo.

Ultrasonido diagnóstico (USD) abdominal: (Figura 1).

Tránsito intestinal: (Figura 2).

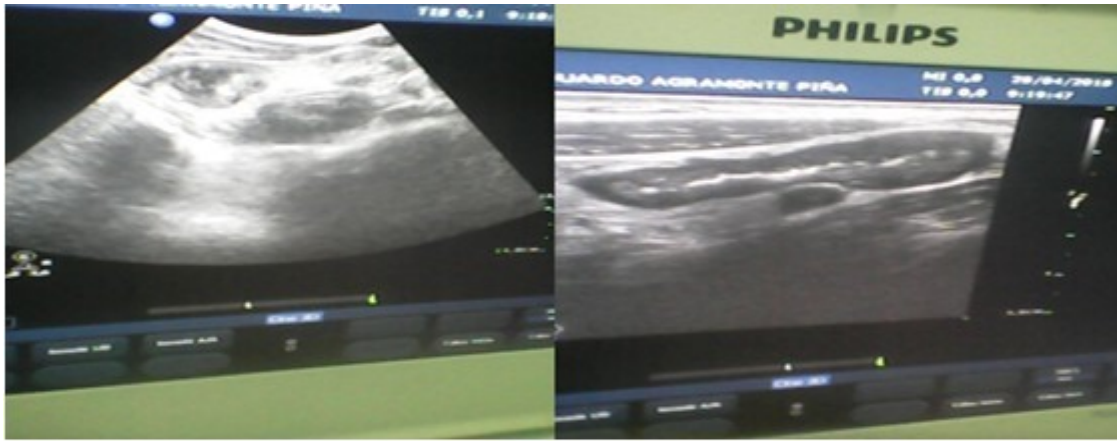

Figura 1. USD abdominal: a nivel de fosa ílica derecha se visualiza asa fija que mide 45x12 mm, con pared de baja ecogenicidad de 5 mm, con luz estrecha de 1 mm, acompañado de adenopatías satélites las mayores de 14x9 mm y 14x10 mm. No líquido libre en cavidad.



Figura 2. Tránsito intestinal: se observa amplia zona de estenosis, regular, cerca de tres cm de largo, en proyección del ileon distal.

Se realizó endoscopia digestiva inferior con el objetivo de acceder al íleon terminal y tomar muestras de biopsia. La mucosa de intestino grueso hasta la válvula ileocecal de características normales con estenosis a ese nivel que no permitió el acceso al íleon terminal a pesar de múltiples maniobras. Se tomaron muestras de región cecal para estudio histopatológico que informaron hiperplasia linfóide de ciego.

Con los signos radiológicos de estenosis ileal, que fue corroborado por colonoscopia, y las características del íleon terminal con presencia de adenopatías intrabdominales descritas en el USD se solicitó interconsulta con el servicio de cirugía pediátrica para la realización de laparoscopia diagnóstica donde se observó: serosa de íleon terminal de aspecto granular con inclusión de punteado blanquecino que recuerda los granos de arroz. Presencia de adenomegalias múltiples mayores de 1 centímetro. Se realizó excéresis de una de ellas y se envió al departamento de anatomía patológica.

Informe del estudio histológico del ganglio: (Figura 3).

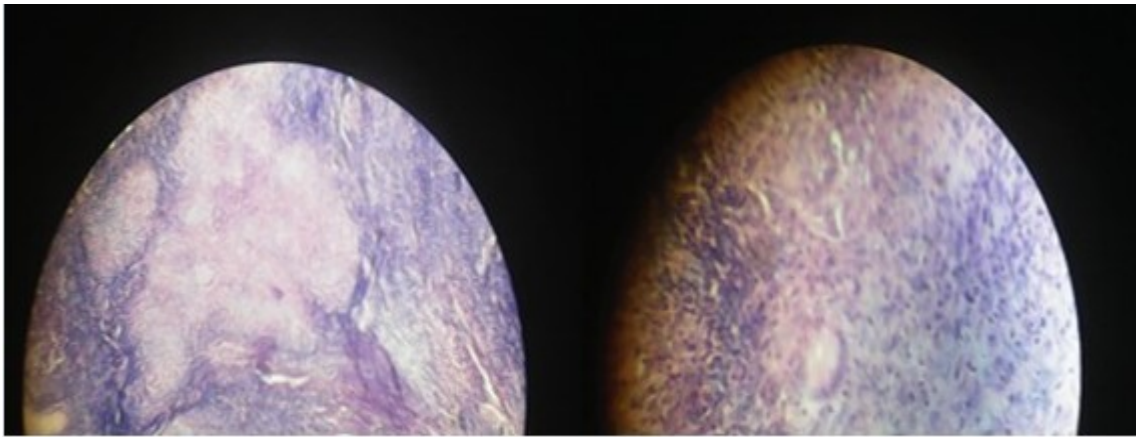


Figura 3. Estudio histológico del ganglio mesentérico: Adenopatía de 1,5x1x0,4 cm, de color blanco rosada, superficie de corte lisa. Microscópicamente se observan múltiples granulomas de ellos algunos con centros que presentan necrosis, sin lograrse precisar características caseosas. Se observan abundantes células gigantes de tipo Langhas.

Con los elementos clínicos de imágenes, endoscópicos e histológicos encontrados en este adolescente, se excluyó el linfoma intestinal por no existir tumoración palpable en fosa iliaca derecha, no cuadro de oclusión intestinal, no sudoraciones nocturnas, no astenia ni anorexia y no se encontraron elementos de malignidad en el ganglio mesentérico estudiado. La ileitis por Crohn puede ser indiferenciable de la tuberculosis intestinal tanto clínica, radiológica y endoscópicamente, solo se excluye una de la otra por el estudio histológico.

Se solicitó interconsulta con higiene y epidemiología por la posibilidad diagnóstica de una enfermedad granulomatosa de íleon para la realización de prueba de tuberculina y confirmación de tuberculosis intestinal a pesar que el adolescente estudiado no presentaba síntomas respiratorios y los rayos X de tórax resultaron negativos.

Se llevó a cabo mediante inyección intradérmica de 0,1 ml de derivado proteico purificado (DPP). La inyección se realizó en cara anterior de antebrazo, al mantener la piel tensa. La lectura se realizó a las 72 horas, se leyó solo la induración del diámetro máximo transversal al eje mayor del brazo y fue de 13 mm, con presencia de microflictenas en los bordes de la pápula (Figura 4).

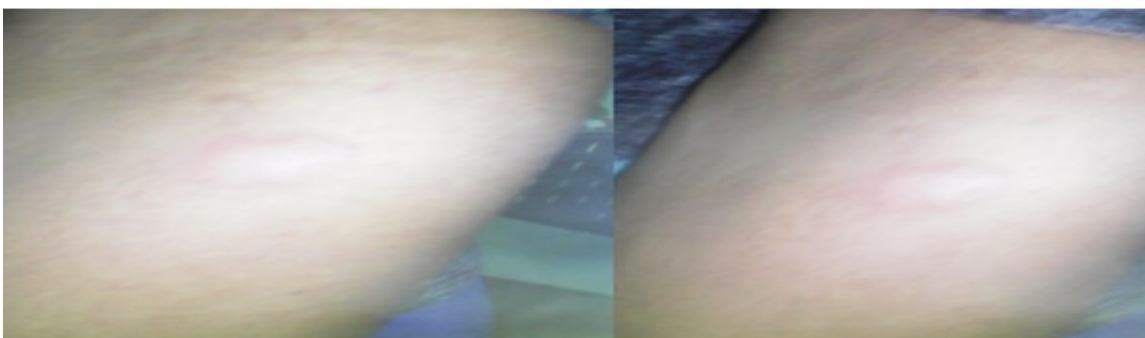

Figura 4. Prueba de la tuberculina. La lectura se realizó a las 72 horas, se leyó solo la induración del diámetro máximo transversal al eje mayor del brazo y fue de 13 mm, con presencia de microflictenas en los bordes de la pápula.

Se realizó notificación del caso por constituir una enfermedad de declaración obligatoria. Se inició tratamiento según protocolo de actuación de tuberculosis. Evolución: se observó mejoría clínica de las manifestaciones digestivas, de la fiebre y recuperación del estado nutricional.

DISCUSIÓN

El diagnóstico de tuberculosis abdominal variedad gastrointestinal es difícil por su clínica inespecífica, que coincide con Germán F et al. ⁽⁶⁾ se integran los datos clínicos aportados por el paciente con técnicas de imágenes, endoscópicas e histológicas. El presente caso es una presentación pediátrica de tuberculosis intestinal que fue interpretado desde su ingreso como un síndrome de malabsorción intestinal.

Reto Valiente L et al. ⁽⁷⁾ refieren que la ultrasonografía abdominal es un método no invasivo y fácilmente disponible y los hallazgos sonográficos más específicos de tuberculosis abdominal en su variedad intestinal son ascitis y linfadenopatías con centros hipocogénicos que indica necrosis caseosa, en el paciente citado no se encontró ascitis, pero si presencia de adenopatías en la zona ileal como signo ecográfico a tener en cuenta

Huamán López N, ⁽⁸⁾ plantea que no existen signos patognomónicos en estudios radiológicos simples y contrastados, pero pudieran existir hallazgos tanto en el intestino delgado como en el grueso que sugieren la infección tuberculosa, tales como zonas de estenosis y dilatación del intestino delgado, mucosa ulcerada, acortamiento del ciego y excesiva irritabilidad y estrechamiento espasmódico del colon. En el tránsito intestinal realizado al paciente se evidenció área de estenosis ileal.

Al revisar la literatura Farías Llamas O et al. ⁽⁹⁾ describieron en relación a los procedimientos invasivos, que pese al advenimiento de nuevas tecnologías el avance más significativo es el acceso quirúrgico mínimo para fines diagnósticos, en ocasiones el uso de la laparotomía exploradora y la posibilidad de biopsia es necesario cuando se hace difícil el diagnóstico a pesar de la realización de otros procedimientos, en el caso estudiado la laparoscopia diagnóstica evidenció signos de afección granulomatosa ileal y permitió el estudio histológico de un ganglio mesentérico.

La prueba de la tuberculina (PT) es el método más útil para el diagnóstico de la infección tuberculosa y una ayuda muy valiosa para el de la enfermedad, Se basa en que la infección por Mycobacterium produce una hipersensibilidad retardada a ciertos componentes antigénicos del bacilo. La induración con vesiculación o necrosis es indicativa de infección tuberculosa, ⁽¹⁰⁾ como ocurrió en el caso que se presentó.

A nivel histológico la lesión representativa es un granuloma, así lo define Brizuela Cruz S y Montero Brenes N, ⁽¹¹⁾ exponen que no siempre hay caseificación. Las secciones de la región afectada muestran bacilos ácido alcohol resistente al usar la tinción de Ziehl-Neelsen en alrededor de un tercio de los pacientes, en el adolescente que se presentó los hallazgos histológicos encontrados fueron: múltiples granuloma algunos con centros que presentan necrosis, sin lograrse precisar características caseosas.

Se inició tratamiento según actualización de tratamiento de TB extrapulmonar, en niños, asociado a micronutrientes y lactobacilos para mejoría de la microbiota intestinal. ⁽¹²⁾

CONCLUSIONES

Se debe sospechar la tuberculosis intestinal en pacientes pediátricos con síntomas de malabsorción intestinal. La evolución de las manifestaciones digestivas fue favorable.

REFERENCIAS BIBLIOGRÁFICAS

1. Comité Nacional de Neumología. Criterios de diagnóstico y tratamiento de la tuberculosis infantil [Internet]. Argentina: Comité Nacional de Neumología; 2016 [citado 12 Jun 2018]. Disponible en: <http://www.sap.org.ar/uploads/consensos/criterios-de-diagn-oacutestico-y-tratamiento-de-la-tuberculosis-infantil-nbsp2016.pdf>
2. Mulet Pérez AM, Gámez Escalona MM. Tuberculosis intestinal. En: Paniagua Estévez ME, Piñol Jiménez FN, editores. Gastroenterología y hepatología clínica. La Habana: ECIMED; 2015. p. 1133-1140.
3. Reto Valiente L, Pichilingue Reto C, Pichilingue Prieto O, Dolores Cerna K. Tuberculosis abdominal en niños y adolescentes. Un desafío diagnóstico. Rev gastroenterol Perú [Internet]. Oct 2015 [citado 12 Jun 2018];35(4):[aprox. 7 p.]. Disponible en: http://www.scielo.org.pe/scielo.php?script=sci_arttext&pid=S1022-51292015000400005
4. Vázquez Rosales JG, Acosta Gallegos C, Miranda Novales MG, Fuentes Pacheco Y del C, Labra Zamora MG, Pacheco Rosas DO, et al. Análisis de una serie de casos de tuberculosis en pacientes pediátricos atendidos en un hospital de tercer nivel. Bol Med Hosp Infant Mex [Internet]. Ene-Feb 2017 [citado 12 Jun 2018];74(1):[aprox. 12 p.]. Disponible en: https://ac.els-cdn.com/S1695403317302254/1-s2.0-S1695403317302254-main.pdf?tid=379a1413-b830-400e-b40e-414280bb5b27&acdnat=1526344355_1ff66cfd24fe0fc78ef5faa1999956e
5. Ministerio de Salud Pública. Dirección Nacional de Registro Médicos. Estadística de Salud. Anuario estadístico de salud 2017 [Internet]. La Habana: Minsap; 2018 [citado 23 Jul 2018]. Disponible en: <http://files.sld.cu/dne/files/2018/04/Anuario-Electronico-Espa%C3%B1ol-2017-ed-2018.pdf>
6. Ferradas F, Rocha G, Thea M, Uez JL. Tuberculosis intestinal, caso clínico quirúrgico y revisión bibliográfica. Rev Posgr Via Cátedra Medicina [Internet]. Abr 2014 [citado 12 Jun 2018];(216):[aprox. 8 p.]. Disponible en: https://med.unne.edu.ar/sitio/multimedia/imagenes/ckfinder/files/files/revista/posgrado%20medicina%20VI/rev%20216/4_216.pdf
7. Reto Valiente L, Pichilingue Reto C, Pichilingue Prieto O, Dolores Cerna K. Tuberculosis abdominal en niños y adolescentes. Un desafío diagnóstico. Rev gastroenterol Perú [Internet]. Oct 2015 [citado 12 Jun 2018];35(4):[aprox. 12 p.]. Disponible en: http://www.scielo.org.pe/scielo.php?script=sci_arttext&pid=S1022-51292015000400005
8. Huamán López N. Tuberculosis intestinal y peritoneal. Bvrevistas [Internet]. 2016 [citado 12 Jun 2018]. Disponible en: <http://revistaamc.sld.cu/>

2018];15(1):[aprox. 9 p.]. Disponible en: http://sisbib.unmsm.edu.pe/Bvrevistas/spmi/v15n1/tuber_intest_perito.htm

9. Farías Llamas OA, López Ramírez MKL, Morales Amezcua JM, Medina Quintana M, Buonocunto Vázquez G, Ruiz Chávez IE, et al. Tuberculosis peritoneal e intestinal: una enfermedad ancestral que impone nuevos retos en la era tecnológica. Informe de un caso y revisión de la literatura. Rev Gastroenterol Mex [Internet]. 2005 [citado 12 Jun 2018];70(2):[aprox. 12 p.]. Disponible en:

http://www.aeped.es/sites/default/files/tuberculosisdiagnostico_anales_2010.pdf

10. Moreno-Pérez D, Andrés Martín A, Altet Gómez N, Baquero-Artigao F, Escribano Montaner A, Gómez-Pastrana Durán D, et al. Diagnóstico de la tuberculosis en la edad pediátrica. An Pediatr (Barc) [Internet]. 2010 [citado 12 Jun 2018];72(4):[aprox. 14 p.]. Disponible en:

http://www.aeped.es/sites/default/files/tuberculosis_diagnostico_anales_2010.pdf

11. Brizuela Cruz S, Montero Brenes N. Tuberculosis peritoneal e Intestinal (informe de un caso y revisión de la literatura). Rev Med Costa Rica Centroam [Internet]. 2014 [citado 12 Jun 2018];71(610):[aprox. 6 p.]. Disponible en:

<http://www.medigraphic.com/cgi-bin/new/resumen.cgi?IDARTICULO=51229>

12. Mellado Peña MJ, Begaña Santiago G, Baquero Artigaoa F, Moreno Péreza D, Piñeiro Péreza R, Méndez Echevarría A, et al. Actualización del tratamiento de la tuberculosis en niños. An Pediatr (Barc) [Internet]. 2018 [citado 12 Jun 2018];88(1):[aprox. 12 p.]. Disponible en:

<http://www.sciencedirect.com/science/article/pii/S1695403317302254?via%3Dihub>