



Revista Archivo Médico de Camagüey  
ISSN: 1025-0255  
Editorial Ciencias Médicas Camagüey

Alvarez-López, Alejandro; Fuentes-Véjar, Rodrigo; Soto-Carrasco, Sergio  
Ricardo; García-Lorenzo, Yenima de la Caridad; Smith-Alvarez, Tatiana  
Luxofractura de Monteggia inusual: a propósito de un caso  
Revista Archivo Médico de Camagüey, vol. 23, núm. 5, 2019, Septiembre-Octubre, pp. 655-660  
Editorial Ciencias Médicas Camagüey

Disponible en: <https://www.redalyc.org/articulo.oa?id=211166533011>

- ▶ Cómo citar el artículo
- ▶ Número completo
- ▶ Más información del artículo
- ▶ Página de la revista en redalyc.org



Sistema de Información Científica Redalyc  
Red de Revistas Científicas de América Latina y el Caribe, España y Portugal  
Proyecto académico sin fines de lucro, desarrollado bajo la iniciativa de acceso  
abierto

## Luxofractura de Monteggia inusual: a propósito de un caso

### *Unusual Monteggia fracture: a case report*

**Dr. C. Alejandro Alvarez-López** <sup>1\*</sup> <https://orcid.org/0000-0001-8169-2704>

**Lic. Rodrigo Fuentes-Véjar** <sup>2</sup> <https://orcid.org/0000-0001-7815-3128>

**Dr. Sergio Ricardo Soto-Carrasco** <sup>3</sup> <https://orcid.org/0000-0002-8737-1706>

**Dra. Yenima de la Caridad García-Lorenzo** <sup>4</sup> <https://orcid.org/0000-0002-3327-4548>

**Dra. Tatiana Smith-Alvarez** <sup>5</sup> <https://orcid.org/0000-0003-3385-6617>

<sup>1</sup> Universidad de Ciencias Médicas de Camagüey. Hospital Universitario Manuel Ascunce Domenech. Servicio de Ortopedia y Traumatología. Camagüey, Cuba.

<sup>2</sup> Facultad de Medicina. Universidad Católica de la Santísima Concepción. Servicio de Medicina. Concepción Chile.

<sup>3</sup> Facultad de Medicina. Asociación Chilena de Seguridad (ACHS), Chillán. Servicio de Cirugía. Chile.

<sup>4</sup> Universidad de Ciencias Médicas de Camagüey. Policlínico Universitario Tula Aguilera. Departamento de Medicina General Integral. Camagüey, Cuba.

<sup>5</sup> Universidad de Ciencias Médicas de Camagüey. Policlínico Universitario Previsora. Servicio de Medicina Interna. Camagüey, Cuba.

\*Autor para la correspondencia (email): [aal.cmw@infomed.sld.cu](mailto:aal.cmw@infomed.sld.cu)

### RESUMEN

**Fundamento:** la luxofractura de Monteggia es una lesión traumática infrecuente de manera general, aún cuando se trata de una de sus lesiones equivalentes.

**Objetivo:** mostrar la evolución clínica de una paciente con una inusual luxofractura de fractura de Monteggia.

**Presentación de caso:** paciente de 37 años, mestiza, sin antecedentes mórbidos de salud, la cual sufrió caída de sus pies en el baño de su casa con apoyo en el antebrazo y muñeca, es llevada al servicio de urgencias de Ortopedia y Traumatología por presentar dolor e inflamación a nivel del antebrazo derecho, en específico en el codo y uniones del tercio medio y distal. Debido a la naturaleza de la lesión traumática, necesitó de tratamiento quirúrgico consistente en la reducción de la cúpula radial y fijación de ambas fracturas en el cúbito.

**Conclusiones:** la luxofractura de Monteggia es una afección traumática infrecuente y en especial las equivalentes a las fracturas tipo 1, que ocurren por lo general en niños.

**DeCS:** CODO/lesiones; CODO/cirugía; FRACTURA DE MONTEGGIA/cirugía; FRACTURA DE MONTEGGIA/diagnóstico por imagen; FIJACIÓN DE FRACTURA.

---

## ABSTRACT

**Background:** Monteggia's fracture is generally an uncommon traumatic injury, even more when it is one of its equivalent injuries.

**Objective:** to show the evolution of a patient with an uncommon Monteggia's fracture.

**Case report:** a 37 year-old black, woman, without health antecedents, who suffered a fall from her own feet in her bathroom, was taken to emergency room of Orthopedic and Traumatology complaining of pain, swelling and limitation of movement of the right elbow and distal. Because of the lesion features, surgical treatment was needed by open reduction and internal fixation of both fractures of the ulna.

**Conclusions:** Monteggia's fracture is an unusual lesion, even more some equivalent type 1 lesions which occur more common in children than adults.

**DeCS:** ELBOW/injuries; ELBOW/surgery; MONTEGGIA'S FRACTURE/surgery; MONTEGGIA'S FRACTURE /diagnostic imaging; FRACTURE FIXATION.

---

Recibido: 06/11/2018

Aprobado: 28/03/2019

Ronda: 1

---

## INTRODUCCIÓN

La luxofractura de Monteggia consiste en la luxación del radio proximal y fractura del cúbito. Esta enfermedad fue descrita por primera vez en 1814 por Giovanni Battista Monteggia quien fuera patólogo y luego se convirtió en cirujano general según cita Mostofi SB. <sup>(1)</sup> Monteggia describió la lesión que lleva su nombre el mismo año que Colles publicó la fractura del extremo distal del radio. Años después, Bado JL citado por Mostofi SB, <sup>(1)</sup> propuso la clasificación que en la actualidad lleva su nombre, este sistema está basado en la dirección del ápex de la fractura del cúbito y del radio proximal.

Aunque la clasificación de Bado JL citado por Streubel PN et al. <sup>(2)</sup> describen cuatro tipos, existen lesiones con características equivalentes. Las lesiones típicas de Bado JL son: tipo 1: luxación anterior de la cabeza del radio con angulación anterior del cúbito, tipo 2: luxación posterior de la cabeza del radio con angulación posterior del cúbito, tipo 3: luxación lateral o anterolateral de la cúpula radial con fractura del cúbito a nivel metafisario y tipo IV: luxación anterior de la cabeza del radio con fracturas de radio y cúbito.

<http://revistaamc.sld.cu/>

Las fracturas tipo 1 son más frecuentes en el niño y representan de un 70 a 75 % y las de tipo 2 en el adulto, que pueden ocupar un 80 % de los casos. Por otra parte, las tipo 2 se asocian a fracturas de la cúpula radial y el proceso coronoideo. <sup>(3,4,5)</sup>

El cuadro clínico de esta enfermedad se caracteriza por dolor intenso e impotencia funcional absoluta del codo y segmentos afectados. El paciente acude al servicio de urgencia y se observa que el enfermo con el brazo sano sostiene el enfermo. <sup>(2,6)</sup>

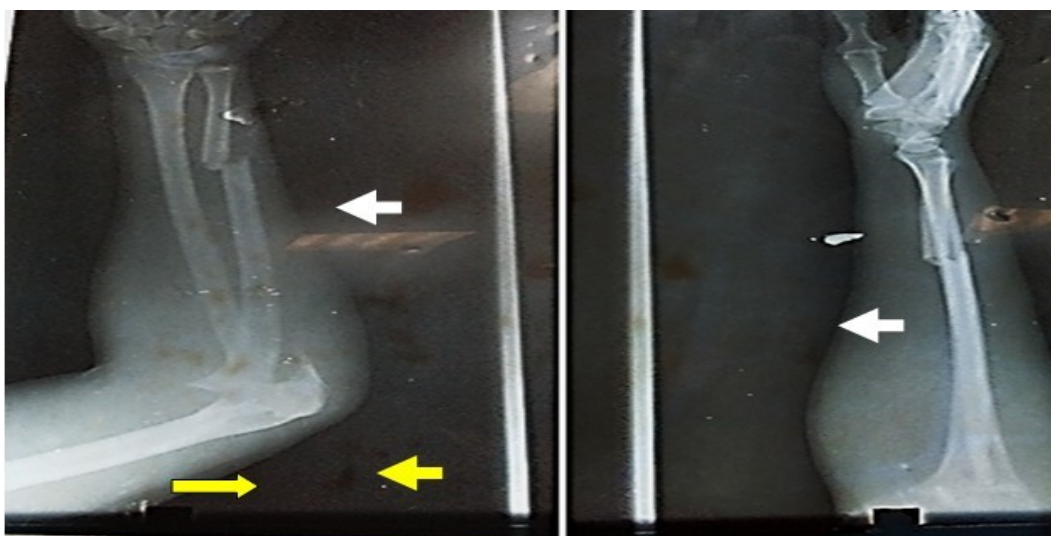
Los exámenes imagenológicos son indicados de urgencia, en específico las radiografías del codo y antebrazo en proyecciones anterior y lateral, solo en raras ocasiones está justificada la realización de la tomografía axial computarizada la que se justifica en caso de lesiones intrarticulares asociadas. <sup>(3,5)</sup> Debido a lo infrecuente de la lesión que se presenta en el trabajo, los autores tienen como objetivo dar a conocer un paciente con una lesión infrecuente equivalente de la luxofractura de Monteggia tipo 1.

## PRESENTACIÓN DEL CASO

Paciente femenina de 37 años, mestiza, sin antecedentes mórbidos de salud, la cual sufre caída de sus pies en el baño de su casa es traída al servicio de urgencias de Ortopedia y Traumatología por presentar dolor e inflamación a nivel del antebrazo derecho, en específico en el codo y uniones del tercio medio y distal.

A la exploración física se detectó dolor a la flexo-extensión activa y pasiva del codo, movilidad anormal y crepitación a nivel del olécranon y uniones del tercio medio y distal del cúbito, e imposibilidad para la prono-supinación del antebrazo y flexo-extensión del codo.

El examen radiográfico simple del antebrazo derecho en proyecciones anteroposterior y lateral mostró solución de continuidad del tejido óseo a nivel del olécranon, uniones del tercio medio y distal del radio y cúbito, además de luxación de la cabeza del radio (Figura 1).

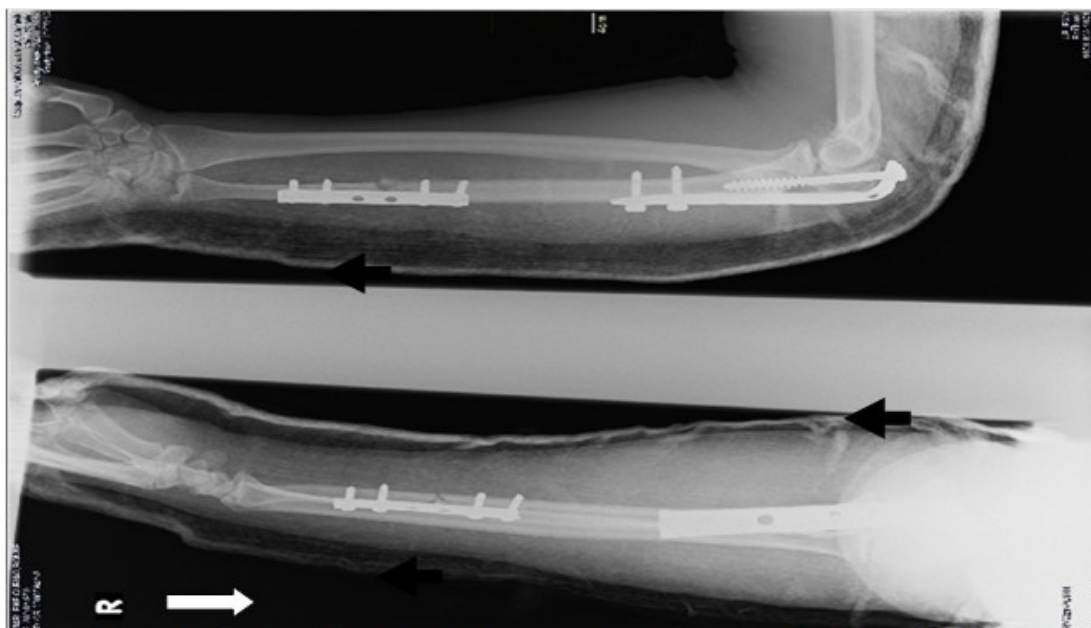


**Figura 1.** Izquierda: obsérvese fractura del cúbito a nivel del olecranon y unión del tercio medio y distal (flechas amarillas) además de luxación de la cabeza radial en dirección anterior (flecha color blanco). Derecha: proyección lateral del antebrazo donde se observa fractura del cúbito en sus tercios medio y distal (flecha blanca).

Basados en estos elementos se diagnóstico una luxofractura de Monteggia en una variante similar al tipo 1. Los estudios analíticos de urgencia mostraron: hematocrito 0,40 %, grupo sanguíneo y factor Rh B+.

Al tener en cuenta todos los elementos anteriores y constituir una urgencia médica quirúrgica, se decide llevar a la paciente al quirófano, para tratamiento de tipo quirúrgico, donde se realizó reducción de la cabeza del radio, osteosíntesis del olecranon con placa semitubular de 4,5 milímetros y fijación del foco distal con placa semitubular de 3,5 milímetros. Luego, se colocó férula braquial por siete días para alivio del dolor (Figura 2).

La paciente evolucionó de forma satisfactoria y se incorporó a sus actividades habituales de manera permanente a los tres meses posteriores al accidente.



**Figura 2.** Obsérvese osteosíntesis del olecranon con placa semitubular moldeada de 4,5 milímetros y fijación de la fractura distal del cúbito con placa AO semitubular de 3,5 milímetros.

## DISCUSIÓN

Las luxofracturas Monteggia tipo 1 son lesiones infrecuentes en los adultos, de allí una de las razones por la que los autores hacen referencia al caso. Las fracturas equivalentes a una tipo 1 son: luxación aislada de la cabeza del radio sin fractura del cúbito, que en el niño se puede interpretar como un codo tironeado, otra modalidad es la luxación anterior de la cabeza del radio con fractura metafisaria del cúbito asociada a fractura de la diáfisis ulnar o fractura de la cúpula radial lo que corresponde con el caso presentado; además puede ocurrir la luxación anterior de la cabeza del radio, fractura diafisaria del radio que ocurre más proximal a la fractura diafisaria del cúbito; luxación de la cabeza del radio con luxación cubito-humeral y la luxación anterior de la cabeza del radio con fractura segmentaria del cúbito. <sup>(7,8)</sup>

Las variantes de las luxofracturas tipo 1 se asocian por lo general a mal pronóstico y entre estos factores se encuentran: presencia de conminución del cúbito, fractura del proceso coronoideo, daño

intrarticular y conminución de la cúpula radial. En el caso presentado se detectó conminución ligera del cúbito a nivel del foco de fractura distal. <sup>(2,8)</sup>

En relación al tratamiento, la luxofractura de Monteggia es una enfermedad que necesita de tratamiento quirúrgico, la modalidad conservadora, solo es aplicable a algunas lesiones en niños. <sup>(9,10,11)</sup>

Los métodos de tratamiento quirúrgico son varios en especial para la fijación del cúbito, entre los que se encuentran: intramedulares, placas y tornillos. Las placas semi-tubulares, pre-contorneadas y tornillos AO son de gran utilidad al garantizar la longitud del hueso afectado y evitar la rotación. Por otra parte, permite la aplicación de injerto óseo y reconstrucción de la superficie articular en caso de estar afectada. Debido a estos argumentos los autores de la investigación emplearon este método de tratamiento tanto para el foco proximal y distal del cúbito. <sup>(9,10,12)</sup>

La reducción de la cúpula radial es el paso inicial al tratamiento de la luxofractura de Monteggia, en caso de no cumplir este objetivo se realiza la reducción de forma abierta. En el caso presentado se logró la reducción por métodos cerrados de manera inmediata. <sup>(5)</sup>

## CONCLUSIONES

La luxofractura de Monteggia es una afección traumática infrecuente, más aún algunas de sus variantes, en especial las lesiones equivalentes a las fracturas tipo 1, que ocurren por lo general en niños.

Se da a conocer un enfermo con una lesión de Monteggia infrecuente y la conducta tomada con la enferma que recuperó su capacidad funcional.

## REFERENCIAS BIBLIOGRÁFICAS

1. Mostofi SB. Who's who in Orthopedics. London: Springer; 2005.
2. Streubel PN, Pesántez RF. Diaphyseal fractures of the radius and ulna. En: Court Brown CM, Heckman JD, McQueen MM, Ricci WM, Tornetta P, editors. Rockwood and Green's Fractures in Adults. 8<sup>th</sup> ed. Philadelphia: Wolters Kluwer;2015.p.1121-77.
3. Bahrami Freiduni M, Baghianimoghadam B, Erfani R. A type of Monteggia fracture, highly susceptible to misdiagnosis. J Family Med Prim Care. 2016 Jul-Sep;5(3):739-740.
4. Hamaker M, Zheng A, Eglseder WA, Pensy RA. The adult Monteggia fracture: patterns and incidence of annular ligament incarceration among 121 cases at a single institution over 19 years. J Hand Surg Am. 2018 Jan;43(1):85.
5. Perez EA. Fractures of the shoulder, arm, and forearm. En: Azar FM, Beaty JH, Canale ST, editors. Campbell's Operative Orthopaedics. 13<sup>th</sup> ed. Philadelphia: Elsevier;2017.p.2984-6.
6. Ozel O, Demircay E. Review of management of unstable elbow fractures. World J Orthop. 2016 Jan 18;7(1):50-4.
7. Kamudin N, Firdouse M, Han CS, Yusof A. Variants of Monteggia type injury: case reports. Malays Orthop J. 2015 Mar;9(1):23-7.

8. Singh D, Awasthi B, Padha V, Thakur S. A very rare presentation of type 1 Monteggia equivalent fracture with ipsilateral fracture of distal forearm-approach with outcome: case report. *J Orthop Case Rep.* 2016 Sep-Oct;6(4):57-61.
9. Adams JE. Forearm instability: anatomy, biomechanics, and treatment options. *J Hand Surg Am.* 2017 Jan;42(1):47-52.
10. Matar HE, Akimau PI, Stanley D, Ali AA. Surgical treatment of Monteggia variant fracture dislocations of the elbow in adults: surgical technique and clinical outcomes. *Eur J Orthop Surg Traumatol.* 2017 Jul;27(5):599-605.
11. Wegmann K, Engel K, Skouras E, Hackl M, Müller LP, Hopf JC, et al. Reconstruction of Monteggia-like proximal ulna fractures using different fixation devices: A biomechanical study. *Injury.* 2016 Aug;47(8):1636-41.
12. Gooi SG, Wang CS, Saw A, Zulkiflee O. Ulnar osteotomy with 2-pin unilateral gradual distraction for treatment of chronic Monteggia fracture: a case report. *Malays Orthop J.* 2017 Mar;11(1):79-81.