Revista Archivo Médico de Camagüey
ISSN: 1025-0255
Editorial Ciencias Médicas Camagüey

González-Menocal, Orlando René; Armas-Pérez, Bárbaro Agustín; Rodríguez-Sánchez, Elián
Quiste de ovario torcido: a propósito de dos nuevos casos
Revista Archivo Médico de Camagüey, vol. 23, núm. 5, 2019, Septiembre-Octubre, pp. 661-669
Editorial Ciencias Médicas Camagüey

Disponible en: https://www.redalyc.org/articulo.oa?id=211166533012

Cómo citar el artículo
Número completo
Más información del artículo
Página de la revista en redalyc.org

Sistema de Información Científica Redalyc
Red de Revistas Científicas de América Latina y el Caribe, España y Portugal
Proyecto académico sin fines de lucro, desarrollado bajo la iniciativa de acceso abierto

Rev. Arch Med Camagüey Vol23(5)2019
ISSN 1025-0255

Quiste de ovario torcido: a propósito de dos nuevos casos

Ovarian torsion cyst: about two new cases

Dr. Orlando René González-Menocal [1] https://orcid.org/0000-0002-6223-3614

Dr. Bárbaro Agustín Armas-Pérez [1*] https://orcid.org/0000-0003-3109-7231

Dr. Elián Rodríguez-Sánchez [1] https://orcid.org/0000-0002-7790-5890

[1] Universidad de Ciencias Médicas de Camagüey. Hospital Universitario Amalia Simoni. Servicio de Cirugía. Camagüey, Cuba.

[*]Autor para la correspondencia (email): baap.cmw@infomed.sld.cu

RESUMEN

Fundamento: se expresan los conceptos torsión quística de ovario, del ovario y de los anejos, coincidentes porque provocan déficit tisular y hemático, lo que constituye una urgencia médico quirúrgica. Aparece a cualquier edad, de preferencia en la pre menopáusica y en los años fértiles, es infrecuente en anejos normales, se mencionan además otros factores de riesgo. El diagnóstico clínico es muy importante; entre los medios diagnósticos, se incluyen el ultrasonido diagnóstico convencional o el Doppler color y la laparoscopía habitual o la video asistida. El tratamiento está encaminado a salvar el órgano afectado; la destorción es válida y puede realizarse.

Objetivo: presentar dos casos de quistes de ovario torcido y actualizar sobre este tema.

Presentación de casos: se presentan dos pacientes tratadas en un grupo básico de trabajo y en un mismo mes, febrero de 2017, ambas en periodo post menopáusico; el diagnóstico y el tratamiento fueron demorados y esto conllevó a la cirugía exerética con buena evolución posterior.

Conclusiones: ambos casos tuvieron demora diagnóstica y el tratamiento por tanto, no fue oportuno aunque la evolución postoperatoria fue buena. Se enfatiza que ante una mujer con masa palpable y dolorosa pélvica, debe descartarse con rapidez esta posibilidad.

DeCS: ANOMALÍA TORSIONAL/diagnóstico por imagen; ANOMALÍA TORSIONAL/cirugía; ANOMALÍA TORSIONAL/patología; OVARIECTOMÍA/métodos; INFORMES DE CASOS.

(cc) BY-NC

ABSTRACT

Background: the concepts of cystic torsion of the ovary, ovary and adnexa are presented. Those are coincident because they provoke hematological tissue deficit, constituting a medical surgery urgency. It appears at any age, preferably premenopausal and in the period of fertile years. It is very infrequent in normal extensions. Also, some risk factors are presented. The clinic diagnosis is very important. Among the diagnosis means are included the conventional ultrasound, the Doppler color, and the usual laparoscopy or video assisted laparoscopy. The treatment is aimed at saving the affected organ; to remove the torsion is valid and can be made.

Objective: to present two cases of torsion ovary cyst and update about the matter.

Case presentations: two sick women are treated in a basic workgroup and in a same month, February 2017, both in post-menopausal period. The diagnoses and treatment were delayed and this caused a surgery with good posterior evolution.

Conclusions: both cases had diagnostic delay, and the treatment wasn't timely, the post operatory evolution was good though. It is emphasized that when a woman with pelvic pain mass is presented, this possibility should be discarded quickly.

DeCS: TORSION ABNORMALITY/diagnostic imaging; TORSION ABNORMALITY/surgery; TORSION ABNORMALITY/pathology; OVARIECTOMY/methods; CASE REPORTS.

Recibido: 08/11/2018

Aprobado: 28/03/2019

Ronda: 1

INTRODUCCIÓN

La torsión de un quiste de ovario (TQO), torsión del ovario (TO) y la torsión anexial (TA) del ovario y la trompa, es causa infrecuente de dolor en un cuadrante del abdomen inferior y una urgencia médica en cirugía y ginecología por que ocasiona detención del aporte de sangre venosa y arterial con isquemia y necrosis hística que de no revertir puede provocar gangrena, peritonitis y muerte. Su prevalencia es del 2,7 % en mujeres menores de 20 años, la incidencia se estima en 4,9 por 100 000 mujeres con una media de 11 años, sin embargo, puede presentarse a cualquier edad. [1,2,3] Suele aparecer la mayoría de las veces durante los años fértiles de la mujer y se presenta con mayor frecuencia durante la ovulación y en la fase premenstrual que es cuando se incrementa la congestión pélvica. Factores de riesgo son también: el embarazo, la hipertrofia ovárica mayor de cuatro centímetros, tumores benignos del ovario, estímulo de fármacos al tratar la esterilidad, algunas anomalías ováricas, etc. La TO y TA es infrecuente cuando el anejo es normal y cuando esto ocurre por lo regular, suele ser en niñas. [1,2,4,5]

La TQO y TO es favorecida por el crecimiento del órgano de causa funcional o tumoral con aumento de su peso, se ha escuchado decir a los médicos de más experiencia que puede ocurrir en jovencitas

(cc) BY-NC

que padecen quiste del ovario, al danzar y hacer giros bruscos; suele presentarse a cualquier edad y el diagnóstico debe ser temprano para poder preservar el ovario o el anejo.

La TA consiste en la rotación total o parcial del anejo alrededor de su eje vascular, que induce de inicio, un bloqueo venoso y linfático que a su vez desencadena necrosis hemorrágica y gangrena. El diagnóstico además del método clínico donde siempre hay dolor, puede acompañarse de síntomas y signos de tipo gastrointestinal, de irritación o reacción peritoneal, fiebre, taquicardia, etc., se confirma por ultrasonido diagnóstico (USD) convencional o USD doppler color, laparoscopia habitual o video asistida, entre otras. [3,5,6,7]

Es mandatorio aquí intentar salvar el anejo, por tanto, la destorción del ovario o anejo es segura si logra la reperfusión y la viabilidad tisular del órgano. Se han reportado serie de casos con este diagnóstico en periodo pre y postmenopáusico sin embargo se confirma, que en este último periodo el dolor suele ser continuo, poco intenso, calmado o calmo y los hallazgos clínicos son inespecíficos; mientras en el premenopáusico es intenso, agudo y severo; por tal motivo en el segundo grupo postmenopáusico, el diagnóstico y el tratamiento adecuado pueden ser demorados y este retraso conllevará al tratamiento exerético o de resección con una mayor morbilidad postoperatoria. A este grupo le corresponde también un mayor índice de malignidad. En los últimos tiempos cada vez se recomienda más el tratamiento mediante cirugía video asistida. [1,2,4,5]

El propósito del reporte es actualizar sobre este tema a punto de partida de dos pacientes femeninas con el diagnóstico de TQO en un grupo básico de trabajo del servicio de cirugía y en un mismo mes (febrero 2017), cuyo diagnóstico por el método clínico fue demorado de inicio y tratadas con apenas 17 días de intervalo.

PRESENTACIÓN DE CASOS

Caso 1. La historia clínica señala su procedencia rural, de 57 años de edad, tez blanca. Ingresó del 8 al 14 febrero 2017 (siete días), antecedentes de cesárea anterior. Acude a consulta por intenso dolor abdominal inferior derecho y vómitos. Al examen físico aparece una tumoración en abdomen inferior de ese lado de nueve a 12 cm que es dolorosa y que al tacto vaginal bimanual impresiona ser anexial. Como no se consideró un cuadro abdominal agudo, se interna para evolución y estudio.

Estudios imagenológicos: se realizan tres USD de abdomen inferior donde siempre aparece una tumoración de aspecto quística entre siete y 12 cm, con celularidad y la pared es gruesa (Figura 1).

Resto del examen fue normal y en los estudios analíticos solo discreta elevación de la eritrosedimentación en 30 (mm/h). El dolor que había disminuido aparece de nuevo, intenso y se decide tratamiento quirúrgico urgente por TQO. Laparotomía media baja que confirma el diagnóstico; el quiste necrosado, de 15 cm se extirpa (Figura 2).

La evolución post operatoria fue buena. El resultado de la biopsia fue quiste de ovario torcido con evidentes signos de necrosis.

(cc) BY-NC

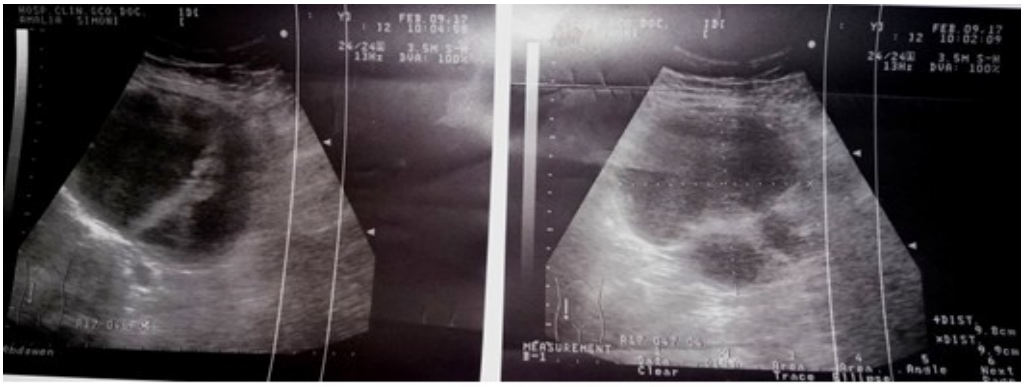

Figura 1. Imagen quística de 12 cm, pared gruesa y celularidad aumentada.

Figura 2. TQO de 15 cm con áreas de necrosis.

Caso 2. Su historia clínica revela la procedencia urbana, de 76 años de edad, tez blanca. Ingresó en Medicina y Cirugía del 8 de febrero al 2 de marzo de 2017 (22 días), por dolor intenso y mantenido en abdomen inferior derecho que se acompaña de náuseas y vómitos, poco alivio a los analgésicos, aparece más tarde anorexia y diarreas frecuentes. Al examen físico es una enferma obesa con tumor evidente y doloroso en abdomen que toma desde hipogastrio a epigastrio, al tacto vaginal bimanual impresiona como posible gran quiste de ovario no complicado y se decide estudio en sala y valorar la comorbilidad de la paciente con el servicio de Medicina Interna.

Estudios imagenológicos: se efectuaron tres USD de abdomen y siempre se señala quiste de ovario gigante o de grandes dimensiones que toma de hipogastrio a epigastrio, su diámetro fluctúo entre 17 a 23 cm con celularidad (Figura 3).

Resto de los estudios analíticos estuvieron entre límites normales excepto una leucocitosis muy discreta en dos exámenes con cifras respectivas de 9 500 y 10 300/mm^3 y eritrosedimentación en 36 mm/h). En vista del dolor persistente y con tendencia a aumentar se decide el tratamiento quirúrgico urgente mediante laparotomía media baja ampliada. Se encontró un TQO derecho, gigante, necrosado, tenso y con adherencias; que se desgarra accidentalmente al manipularlo y se aspiran

(cc) BY-NC

unos dos litros de contenido serohemático, se completa la ooforectomía total. Buena evolución en post operatorio. Biopsia: tumor quístico del ovario con marcados signos de necrosis por coagulación y hemorragia.

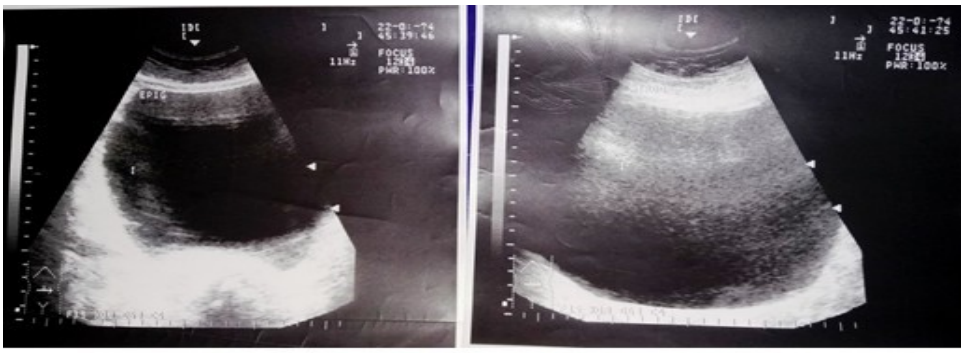

Figura 3. TQO de grandes dimensiones y diámetro entre 17 a 23 cm con celularidad aumentada.

DISCUSIÓN

El diagnóstico de esta y otras enfermedades comienza por el método clínico con una correcta anamnesis, examen físico, complementarios y la pericia médica como señala de forma precisa y didáctica en el 2015, Aguilar Pacín N. [8] Estos dos casos que se presentan confirman que a medida que aumenta la edad se hace más difícil el diagnóstico y más demorada, por tanto, la intervención quirúrgica que tiene como objetivo conservar el ovario funcional. [1,5,9]

Martínez Medel J et al. [10] en el año 2915, describen la TA a punto de partida de un infrecuente cáncer de trompa y señalan la demora diagnóstica en muchas ocasiones. En la misma revista, pero del año 2013, Mateo Sánez HA et al. [11] en Baja California, presentan tres casos de TA tratados de forma conservadora con éxito, al insistir en un protocolo que desestime el tratamiento radical y que abogue por la cirugía conservadora como sería la destorsión, la plicatura y la quistectomía. En este mismo sentido se pronuncian Spinelli C et al. [12] en un reporte del 2013 referido al tratamiento en niñas y adolescentes.

Lasso Betancor CE et al. [13] reportan en Córdova España, una serie de siete niñas estudiadas y tratadas por cirugía video laparoscópica, señalaron que a esas edades es menos frecuente la TO y que nunca resecaron el ovario incluso con signos de isquemia, solo destorsión y seguimiento por seis meses con USG frecuentes y con buenos resultados; solo en una joven el ovario quedó atrófico y en dos fue necesario ooforectomía a posteriori, una de ellas tras una segunda recidiva y otra por una masa anexial compatible con teratoma. Más reciente y en igual sentido se pronuncian Kives S et al. [14] y Subramanyam V et al. [15]

Ganer HH et al. [16] en un trabajo retrospectivo de 22 años comparan las características del manejo en mujeres con TA, 35 casos en periodo postmenopáusico y 302 en el premenopáusico, en el primer periodo fue más frecuente la aparición de masas complejas, más demorado el diagnóstico y la decisión quirúrgica y fue más difícil definir la torsión. Por otra parte, el cáncer apareció con una discreta mayor frecuencia de 3 % en el periodo postmenopáusico. Carrasco Catena A et al. [17] reportan en el año 2015 en Perú una serie de casos tratados en Valencia España de 54 mujeres con

(cc) BY-NC

TA entre 11 y 64 años (edad media 31,7 años) seis casos 11,1 % habían sido antes operadas de enfermedad anexial, el anejo más afectado fue el derecho 62,9 %, el síntoma de dolor pélvico agudo estuvo presente desde 24 a 72 horas, 14 operadas por laparotomía y tres video asistidas, en tres casos hubo recidiva del cuadro clínico.

Abdusamad K et al. [18] en Manchester, publican el caso de una mujer adulta con TA bilateral sin tratamiento para la infertilidad, era la segunda enferma que veían y señalan lo raro en mujer adulta sin estimulación ovárica y también por el hecho de ser bilateral. Aunque infrecuente puede aparecer más en niñas y ser bilateral a forma sincrónica o no, como un caso reportado en Turquía por Kurtoglu E et al. [19] en el 2014, en una niña de nueve años que sufrió en dos intervenciones y en distintos centros médicos de ooforectomía bilateral. La presencia en un anejo puede condicionar la aparición en el otro por lo tanto recomiendan la pexía por laparoscopía al momento de la intervención.

Suárez Pupo A et al. [20] en Holguín Cuba 2015, reportan un TQO derecho en una mujer de 47 años que necesitó ooforectomía y hacen además apendicectomía invaginante, sin dudas el diagnóstico y tratamiento en este caso, no fue tan precoz y es coincidente con los dos casos que se presentaron.

Pansky M et al. [21] estudian en su serie la TA recurrente en 12 mujeres postmenarquía donde el anejo era normal y más jóvenes y otras 50 féminas con alguna alteración anexial. La relación entre TA en gestantes o no, tampoco arroja mucha luz en cuanto a causas, [22] sin embargo Aksoy H et al. [23] reportan un inusual caso en una mujer de 29 años con TQO al tercer día del puerperio, se pensó de entrada en cólico nefrítico y fue menester por dilación y demora en la intervención quirúrgica, resecar el ovario y trompa por molesto sangrado ovárico durante la cirugía.

Es recurrente en distintos reportes como Yousefi Z et al.,[24] Patil AR et al. [25] y Rotoli JM, [26] que se señalen las características del cuadro clínico de esta enfermedad aguda en mujeres postmenopáusicas donde suele ser demorado el diagnóstico nosológico y por tanto la conducta quirúrgica; lo que provocará con frecuencia que sea necesario el tratamiento de resección; además por ser posible encontrar que la masa sea maligna en estas mujeres de mayor edad.

Sarmiento Quintero W et al. [27] y Melcer Y et al. [28] coinciden al abordar aspectos que consideran de interés en cuando a la clínica, medios diagnósticos y la terapéutica ya en infantes o no, en edades reproductivas, en embarazadas y en período postmenopáusico se señala que en casos con TA la forma de presentación suele ser muy similar y consideran que resulta fundamental la naturaleza de la enfermedad anexial de base que pudiera señalar o marcar la diferencia. Por último señalar que Takeda A et al. [29] en Japón reportan en el 2017 y en retrospectiva la TA crónica que ellos dividen en aguda, sub aguda y crónica en 49 casos. Por otro lado Lee SL et al. [30] dan mayor especificidad y positividad diagnóstica en estos casos al tomógrafo MDCT por sus siglas en inglés (m*ultidetector-row computed tomography*) (MDCT) en 295 casos, superior dicen al USD Doppler color, aunque en la actualidad los resultados con este scanner deben demostrar su valor respecto a otros medios diagnósticos y que los costos no limiten su uso.

(cc) BY-NC

CONCLUSIONES

Es mandatorio preservar el anejo sobre todo el ovario ante un cuadro de TQO, TO y TA, en eso concuerdan los reportes revisados. El diagnóstico se debe sospechar bien temprano en mujeres de cualquier edad al incluir ancianas y niñas que consulten con masa pélvica dolorosa a fin de conservar siempre tejido ovárico útil. Se muestran dos pacientes postmenopáusicas donde el diagnóstico tuvo retraso y por tanto el tratamiento fue demorado, lo que hizo necesario la extirpación total del ovario en ambas no obstante la evolución y los resultados fueron buenos.

REFERENCIAS BIBLIOGRÁFICAS

1. Sanfilippo JS, Rock JA. Cirugía para enfermedades benignas del ovario. En: Rock JA, Jones HW, editors. Te Linde. Ginecología quirúrgica. 9na Ed. Buenos Aires: Editorial Médica Panamericana; 2013.p. 693-714.

2. Childress KJ, Dietrich JE. Pediatric ovarian torsion. Surg Clin N Am [Internet]. 2017 [citado 11 Jul 2019];97(1):[aprox. 13 p.]. Disponible en: https://www.clinicalkey.es/service/content/pdf/watermarked/1-s2.0-S0039610916521392.pdf?locale=es_ES&searchIndex

3. Ginath S, Shalev A, Keidar R, Kerner R, Condrea A, Golan A, et al. Differences Between Adnexal Torsion in Pregnant and Nonpregnant Women. J Minim Invasive Gynecol [Internet]. 2012 Nov [citado 11 Jul 2019];19(6):[aprox. 7 p.]. Disponible en: https://www.clinicalkey.es/service/content/pdf/watermarked/1-s2.0-S1553465012003081.pdf?locale=es_ES&searchIndex

4. Gene McNeeley S. Lesionesginecológicasbenignas. Ginecología y obstetricia. En: Beers MH, Porter RS, Jones TV, Kaplan JL, Berkwits M, editores. El Manual Merck de Diagnóstico y Tratamiento. 11na Ed. España: Elsevier; 2007. p. 2311-14.

5. Cohen A, Salomon N, Almog B, Cohen Y, Tsafrir Z, Rimon E, et al. Adnexal torsion in postmenopausal women: clinical presentation and risk of ovarian malignancy. J Minim Invasive Gynecol. 2017 Jan;24(1):94-7.

6. Álvarez Sánchez AC. Torsión de ovario. Rev Cub Obstet Ginecol. 2011 Ene-Mar;37(1):117-24.

7. Swenson DW, Lourenco AP, Beaudoin FL, Grand DJ, Killelea Beaudoin FL, Grand DJ, et al. Ovarian torsion: Case–control study comparing the sensitivity and specificity of ultrasonography and computed tomography for diagnosis in the emergency department. Eur J Radiol. 2014 Abr;83(4):733-8.

8. Aguilar Pacín N. Manual de investigaciones de Laboratorio Clínico y sus aplicaciones prácticas. Camagüey: Editorial Ácana;2015.

9. Pardo Pumar MI, Campos Arca S, Aguiar Couto MR, García Giménez ME, Moral Santamarina JE. Torsión anexial como causa de abdomen agudo en una paciente adolescente. Prog Obstet Ginecol. 2011 Sept;54(9):469-72.

10. Martínez Medel J, Martínez Rubio MP, Cabistany Esqué AC, Yanguas Barea N, Aísa Rivera G, Royo Arilla B, et al. Torsión anexial causada por cáncer de trompa de Falopio. Ginecol Obstet Mex. 2015 Abr;83(4):247-52.

(cc) BY-NC

11. Mateo Sánez HA, Taboada Pérez GC, Hernández Arroyo L, Mateo Madrigal M, Mateo Madrigal V. Torsión anexial: tres casos. Ginecol Obstet Mex. 2013 May;81(5):272-8.
12. Spinelli C, Buti I, Pucci V, Liserre J, Alberti E, Nencini L, et al. Adnexaltorsion in children and adolescents: new trends to conservative surgical approach. Our experience and review of literature. Gynecol Endocrinol. 2013 Jan;29(1):54-8.
13. Lasso Betancor CE, Garrido Pérez JI, Murcia Pascual FJ, Granero Cendón R, Vargas Cruz V, Paredes Esteban RM. Ovarian torsion. Long-term follow-up of the black-bluish ovary after laparoscopic detorsion. Cir Pediatr. 2014 Jan;27(1):26-30.
14. Subramanyam V, Castleberry L, Burgis J. Isolated Tubal Torsion in a Premenarchal Female. J Pediat Adolesc Gynecol. 2016 Abr;29(2):184-4.
15. Kives S, Gascon S, Dubuc É, Van Eyk N. No. 341-Diagnosis and Management of Adnexal Torsion in Children, Adolescents, and Adults. J Obst Gynaecol Can. 2017 Feb;39(2):82-90.
16. Ganer HH, Shalev A, Ginat S, Kerner R, Keidar R, Bar J, et al. Clinical characteristics and the risk for malignancy in postmenopausal women with adnexal torsion. Maturitas. 2015 May;81(1):57-61.
17. Carrasco Catena A, Cañete P, Gisbert A, Reyes Balanzá. Torsión anexial: presentación clínica y manejo en una serie retrospectiva de 17 años. Rev peru ginecol obstet. 2015 Oct-Dic;61(4):379-84.
18. Abdusamad K, Hamoudi R, Maiti S. Simultaneous bilateral torsion of the adnexae in an adult female without any history of ovarian stimulation. BMJ Case Rep [Internet]. 2013 Jan [citado 11 Jul 2019];30:[aprox. 2 p.]. Disponible en: https://www.ncbi.nlm.nih.gov/pmc/articles/PMC3603853/pdf/bcr-2012-007909.pdf
19. Kurtoglu E, Kokcu A, Danaci M. Asynchronous bilateral ovarian torsion. A case report and mini review. J Pediatr Adolesc Gynecol. 2014 June;27(3):122-4.
20. Suárez Pupo A, Fernández Concepción O, Rodríguez Casas E. Torsión de tumor ovárico en paciente premenopáusica. Rev Cubana Cir. 2015 Mar;54(1):56-62.
21. Pansky M, Smorgick N, Herman A, Schneider D, Halperin R. Obstet Gynecol. Torsion of normal adnexa in postmenarchal women and risk of recurrence. Obstet Gynecol. 2007 Feb;109(2 Pt 1); 355-9.
22. Hassen J, Tsafrir Z, Azem F, Bar-On S, Almog B, Mashiach R, et al. Comparison of adnexal torsion between pregnant and nonpregnant women. RSS Am J Obst Gynecol. 2010;202(6): 536e1-536e6.
23. Aksoy H, Ozyurt S, Aksoy U, Acmaz G, Karadag OI, Karadag MA. Ovarian torsion in puerperium: A case report and review of the literature. Int J Surg Case Rep. 2014 Jan; 5(12):1074-6.
24. Yousefi Z, Farazestanian M, Mottaghi M, Pourmoghadam N. Ovarian Torsion in Postmenopausal Women and risk of malignancy. J Midw Rep Health [Internet]. 2015 Oct [citado 11 Jul 2019];3(4): [aprox. 4 p.]. Disponible en: http://jmrh.mums.ac.ir/article_4811_68893533d1fd01c3fc1b22d69bf236e5.pdf
25. Patil AR, Nandikoor S, Rao AM Janardan G, Kheda A, Hari M, et al. Multimodality imaging in adnexal torsion. J Med Imaging Radiat Oncol. 2015 Feb; 59(1);7-19.

(cc) BY-NC

26. Rotoli JM. Abdominal Pain in the Post-menopausal Female: Is Ovarian Torsion in the Differential? J Emerg Med. 2017 May;52(5):749-52.
27. Sarmiento Quintero W, Bélen Fernández M. Poblete EA. Torsión de ovárica. Rev Obstet Ginecol. 2014;9(1):22-6.
28. Melcer Y, Sarig Meth T, Maymon R, Pansky M, Vaknin Z, Smorgick N. Similar But Different: A Comparison of Adnexal Torsion in Pediatric, Adolescent, and Pregnant and Reproductive-Age Women. J Womens Health (Larchmt). 2016 Apr;25(4);391-6.
29. Takeda A, Hayashi S, Teranishi Y, Imoto S, Nakamura H. Chronic adnexal torsion: An under-recognized disease entity. Eur J Obstet Gynecol Reprod Biol. 2017 Mar; 210(9):45-53.
30. Lee SL, Ku YM, Choi BG, Kim JH, Kim YS. Multidetector-row computed tomography (MDCT) findings of adnexal torsion: An analysis of 116 patients. Diagn Interv Imaging. 2016 Sep;97(9): 899-905.

(cc) BY-NC