



Revista Archivo Médico de Camagüey
ISSN: 1025-0255
Editorial Ciencias Médicas Camagüey

Álvarez López, Alejandro; Fuentes-Véjar, Rodrigo; Soto-Carrasco, Sergio Ricardo; García-Lorenzo, Yenima de la Caridad
Fijación externa en la fractura de meseta tibial tipo VI de Schatzker
Revista Archivo Médico de Camagüey, vol. 24, núm. 4, e6417, 2020, Julio-Agosto
Editorial Ciencias Médicas Camagüey

Disponible en: <https://www.redalyc.org/articulo.oa?id=211166535010>

- Cómo citar el artículo
- Número completo
- Más información del artículo
- Página de la revista en redalyc.org

UAEH
redalyc.org

Sistema de Información Científica Redalyc
Red de Revistas Científicas de América Latina y el Caribe, España y Portugal
Proyecto académico sin fines de lucro, desarrollado bajo la iniciativa de acceso
abierto

Fijación externa en la fractura de meseta tibial tipo VI de Schatzker

External fixation in Schatzker J's type VI tibial plateau fracture

Alejandro Álvarez López ^{1*} <https://orcid.org/0000-0001-8169-2704>

Rodrigo Fuentes-Véjar ² <https://orcid.org/0000-0001-7815-3128>

Sergio Ricardo Soto-Carrasco ² <https://orcid.org/0000-0002-8737-1706>

Yenima de la Caridad García-Lorenzo ³ <https://orcid.org/0000-0002-3327-4548>

¹ Universidad de Ciencias Médicas de Camagüey. Hospital Universitario Manuel Ascunce Domenech. Servicio de Ortopedia y Traumatología. Camagüey, Cuba.

² Facultad de Medicina, Universidad Católica de la Santísima Concepción. Servicio de Cirugía General. Concepción, Chile.

³ Universidad de Ciencias Médicas de Camagüey. Policlínico Universitario Tula Aguilera. Departamento de Medicina General Integral. Camagüey, Cuba.

*Autor por correspondencia (email): aal.cmw@infomed.sld.cu

RESUMEN

Fundamento: las fracturas de la meseta tibial son lesiones traumáticas frecuentes por lo general son provocadas por mecanismos de compresión vertical en varo o valgo, de allí la incidencia de fracturas abiertas con pérdida de piel no son frecuentes, ya que estas responden por lo general a mecanismos directos.

Objetivo: presentar el caso de una paciente con fractura abierta de la meseta tibial tipo VI de Schatzker J.

Presentación del caso: paciente de 61 años de edad, mestiza, femenina sin antecedentes mórbidos de salud, la cual sufre accidente del tránsito al proyectarse contra un camión y es traída al servicio de urgencias de Ortopedia y Traumatología por presentar dolor e inflamación a nivel de la rodilla y pierna izquierda, que le impide la marcha y los movimientos, además de presentar herida avulsiva de base distal que se comunicaba con el foco de fractura. El examen radiográfico simple de la rodilla izquierda en proyecciones anteroposterior y lateral mostró solución de continuidad del tejido

óseo a nivel de la zona metafiso-epifisaria de la tibia proximal izquierda. El tratamiento definitivo de la paciente consistió en la colocación de tornillo canulado y fijación externa tipo Hoffman 1[®] mediante dos anclajes en el fémur y tibia.

Conclusiones: las fracturas de la meseta tibial tipo VI de Schatzker J, son lesiones traumáticas de difícil tratamiento debido a su asociación a complicaciones como: comunicación con el exterior y pérdida de piel. La fijación externa es un método de osteosíntesis útil y de fácil aplicación, que permite el tratamiento de estas lesiones complicadas.

DeCS: FRACTURAS DE LA TIBIA/ cirugía; LESIONES DE MENISCO TIBIAL /terapia; FRACTURAS POR COMPRESIÓN; FRACTURAS ABIERTAS; FIJADORES EXTERNOS.

ABSTRACT

Background: tibial plateau fractures are common traumatic lesions due to vertical compression in varus and valgus. That is why open fractures associated to skin loss are not so frequent, because they are caused by direct mechanisms.

Objective: to present the case of a patient with an open fracture of the tibial plateau type VI by Schatzker J.

Case report: a 61 year old mixed race, woman without health morbid antecedents, who after having a traffic accident was taken to emergency room of Orthopedics and Traumatology complaining of pain, swelling and limitation of movement of the left knee and leg. Simple imaging examination in antero-posterior and lateral views showed a structural break in the continuity of bone at epiphysis and metaphysis in the left proximal tibia. Definite treatment consisted of an osteosynthesis with cannulated screw and fixation by an external device type Hoffmann 1 with two pins in femur and tibia respectively.

Conclusions: tibial plateau fractures type VI according to Schatzker J classification system are difficult to treat because of associated lesions and complications as open fractures and skin loss. External fixation is a useful and easy method to fix complex fractures as tibial plateau fractures.

DeCS: TIBIAL FRACTURES/surgery; TIBIAL MENISCUS INJURIES/therapy; FRACTURES, COMPRESION; FRACTURES, OPEN; EXTERNAL FIXATORS.

Recibido: 16/01/2019

Aprobado: 29/01/2020

Ronda: 1

INTRODUCCIÓN

Las fracturas de la meseta tibial representan el 1 % de todas las fracturas, de ellas del 55 al 70 % ocurren en el platillo tibial lateral y de un 10 a 25 % en el medial. Por otra parte, de un 1 al 3 % son fracturas abiertas. ^(1,2,3)

El mecanismo de producción de esta enfermedad traumática está dado por compresión axial, asociado a varo o valgo de la extremidad con afección de uno o ambos platillos tibiales. La combinación de fuerzas es responsable de fracturas de gran severidad desde el punto de vista óseo y de partes blandas. ^(4,5,6)

La clasificación de Schatzker J et al. ⁽⁷⁾ agrupa las fracturas de la meseta tibial desde el grado I al VI, las que aumentan en severidad según avanza la numeración. Las tipo VI no solo afectan ambos platillos tibiales, sino que además existe disociación metafiso-epifisaria, este tipo de lesiones son de naturaleza compleja, aún más cuando se asocia a pérdida del manto cutáneo. Las complicaciones de tipo vascular y nerviosa no son infrecuentes y pueden ser detectadas de inmediato o de forma tardía.

El tratamiento de las fracturas tipo VI requiere de un enfoque personalizado en cada caso, ya que no existe una metodología estandarizada, debido a las lesiones locales asociadas y las características propias del enfermo. ^(1,5)

La fijación externa (FE) es una opción quirúrgica empleada más de forma transitoria que definitiva, sin embargo, existen situaciones en que el uso prolongado está justificado, como es el caso de las fracturas abiertas con pérdida de una gran área de piel, que impide la colocación de la fijación interna mediante placas y tornillos. ^(8,9)

Debido a lo infrecuente de la lesión que se mostró en el trabajo, los autores tienen como objetivo presentar el caso clínico de una paciente con fractura complicada de la meseta tibial y la conducta tomada mediante la FE.

PRESENTACIÓN DEL CASO

Paciente de 61 años de edad, mestiza, femenina sin antecedentes mórbidos de salud, la cual sufre accidente del tránsito al proyectarse contra un camión y es traída al servicio de urgencias de Ortopedia y Traumatología por presentar dolor e inflamación a nivel de la rodilla y pierna izquierda, que le impide la marcha y los movimientos.

Mediante la exploración física se observó evidente compromiso óseo, que permitía diagnosticar sin necesidad de imágenes radiográficas una fractura abierta de platillos tibiales tipo III B según la clasificación de Gustilo RB y Anderson JT. ⁽¹⁰⁾ El examen vascular y nervioso de la extremidad afectada fue normal.

El examen radiográfico simple de la rodilla izquierda en proyecciones anteroposterior y lateral (CG-0012984/18) mostró solución de continuidad del tejido óseo a nivel de la zona metafiso-epifisaria de la tibia proximal izquierda. Basados en esta configuración geométrica de la fractura se clasificó como un tipo VI de Schatzker J et al. ⁽¹⁰⁾ (Figura 1).

Los estudios analíticos de urgencia mostraron: hematocrito 0.35, grupo sanguíneo y factor Rh O+.

Al tener en cuenta todos los elementos anteriores, se decide llevar la paciente al quirófano, para tratamiento de tipo quirúrgico. De manera inmediata se realizó limpieza y desbridamiento de la herida de la rodilla que comunicaba con el foco de fractura, se colocó tracción esquelética y se ingresó en la sala de Ortopedia y Traumatología. En un segundo tiempo quirúrgico, se realizó *toilette* y desbrida-

miento de la herida, donde además se llevó a cabo la resección de una gran zona de la piel anterior de la rodilla de base distal, la que mostraba signos de isquemia, en este mismo momento se colocó tornillo canulado de 6,5 mm mediante control visual y fluoroscópico (Figura 2).

Luego se estabilizó el resto de la fractura con un dispositivo externo tipo Hoffman 1® mediante dos anclajes en el fémur y tibia (Figura 3).

Una vez en la sala de Ortopedia se prescribió curas en días alternos y se realizó radiografía de control nuevamente en vistas antero-posterior y lateral (CS-0013359/18) (Figura 4).

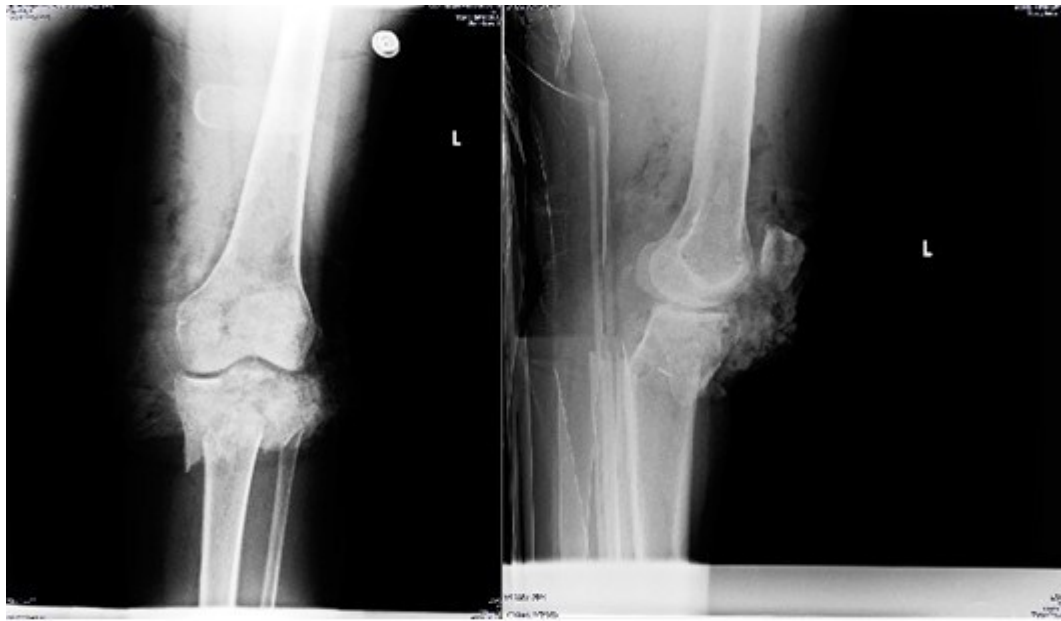

Figura 1. Solución de continuidad del tejido óseo a nivel de la zona metafigo-epifisaria de la tibia proximal izquierda.

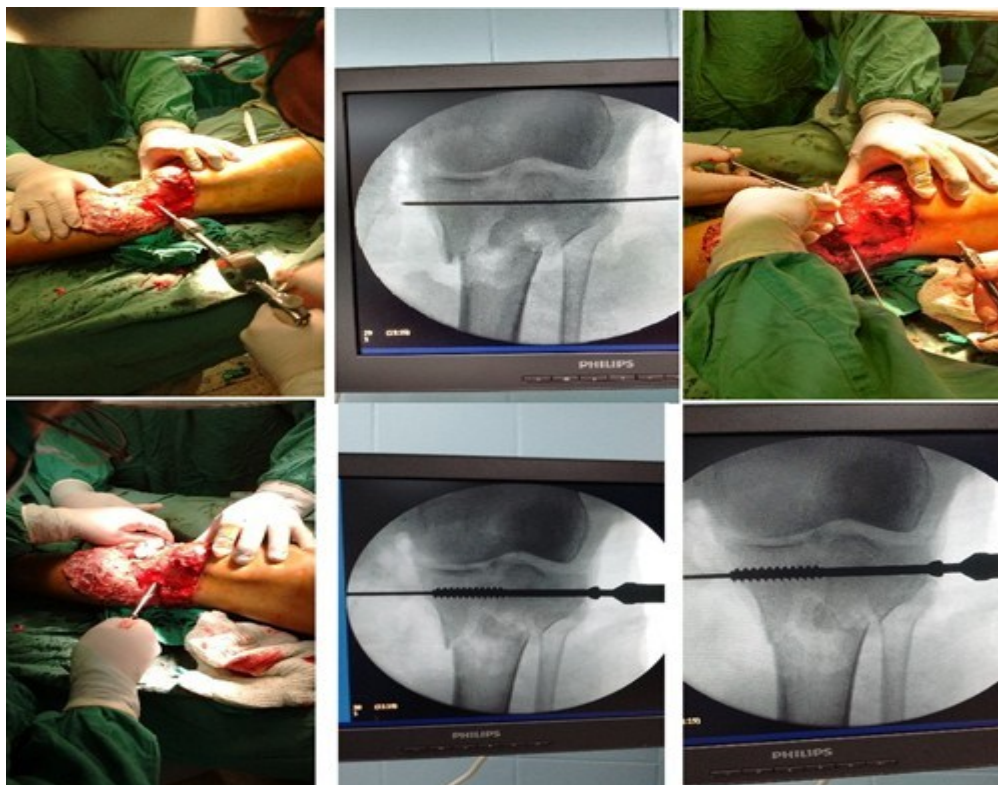


Figura 2. Estado de la piel en la zona anterior de la rodilla después del desbridamiento y colocación de tornillo canulado de 6,5 milímetros.

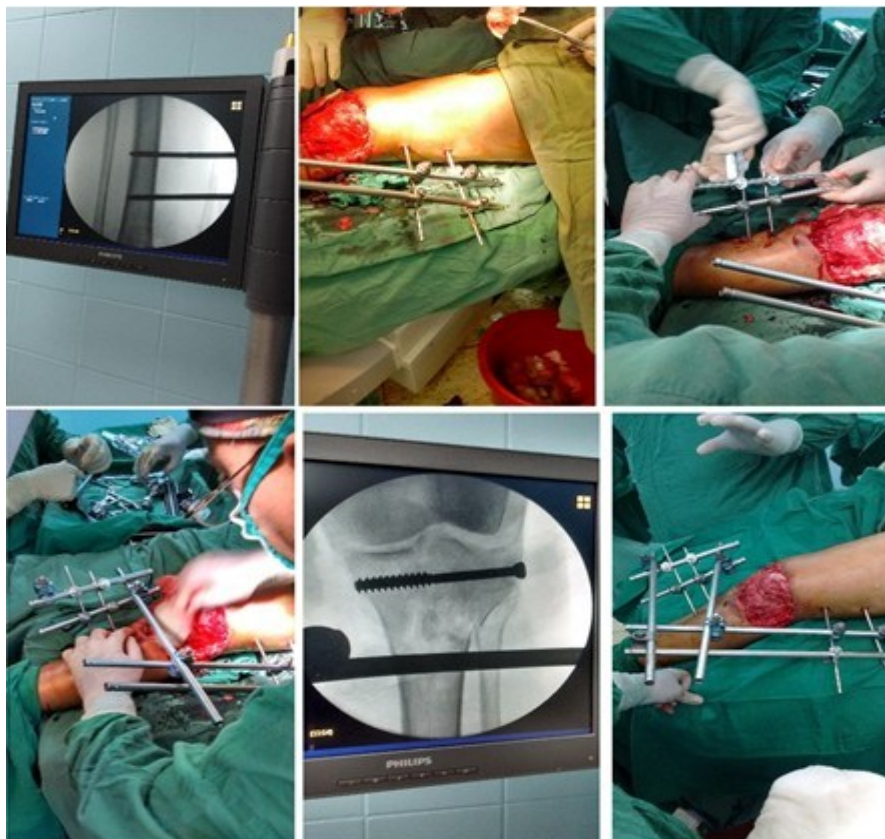


Figura 3. Colocación de fijación externa tipo Hoffman 1® con dos anclajes en fémur y tibia.

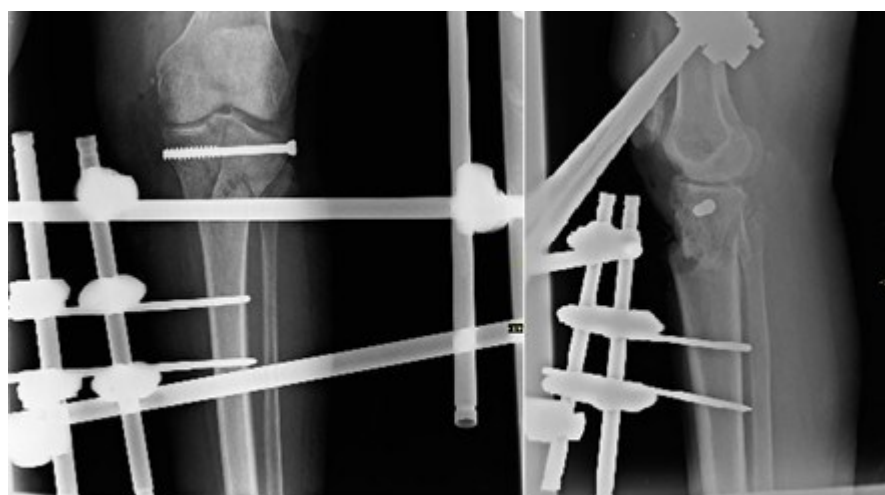

Figura 4. Control radiográfico posoperatorio de la fractura.

La paciente necesitó de injerto de piel, su situación de salud evolucionó de forma satisfactoria y la FE fue retirada a los tres meses y medio cuando se confirmó la presencia de signos de consolidación radiográficos.

DISCUSIÓN

Las características anatómicas de la zona proximal de la tibia predisponen a la presencia de fracturas abiertas de tipo primaria o secundaria, debido a su localización subcutánea en gran parte de su circunferencia. Aunque el mecanismo principal en las fracturas de la meseta tibial es la compresión axial asociada a varo o valgo, existen otros mecanismos de tipo directos como el cizallamiento y la torsión, que están presentes en enfermos que sufren trauma de alta energía, como es el caso de los accidentes del tránsito. ^(1,10)

El impacto directo combinado a los demás mecanismos es responsable del desplazamiento y posibles lesiones vasculares y nerviosas, además de la presencia de fracturas abiertas con dirección de afuera hacia adentro, lo que aumenta el grado de contaminación de la herida. ^(5,10)

Debido a las características propias de las lesiones de alta energía en esta zona anatómica, el tratamiento es por lo general, de tipo quirúrgico entre los que se encuentran la fijación con placas y tornillos, además de la FE. Según Bertrand ML et al. ⁽¹¹⁾ la FE es interna en las fracturas tipo V y VI de Schatzker J et al. ⁽⁷⁾ tienen resultados similares en cuanto a alineación y rango de movimiento.

La FE en pacientes con fracturas de la meseta tibial puede ser empleada tanto de forma transitoria como definitiva. La primera variante está justificada en aquellos enfermos con peligro de complicaciones neurovasculares y en pacientes con fracturas abiertas. En caso de la segunda posibilidad, se debe en lo fundamental a situaciones propias del enfermo donde es imposible el uso de métodos conservadores o el uso de placas y tornillos, como ocurre en caso de pérdida masiva del manto cutáneo, que constituyó la indicación en el caso que se presentó. Otras indicaciones de la FE según Perumal VM et al. ⁽¹²⁾ son: fracturas tipos cinco y seis de Schatzker J et al. ⁽⁷⁾ de la tibia proximal con conminución subcondral y metafisaria no tratables con láminas y tornillos, lesiones complejas asociadas a síndrome compartimental, y como control de daños en pacientes politraumatizados.

Para la colocación de la FE es importante tener en cuenta la posición de los alambres lejos de las posibles áreas donde pudieran estar las láminas y tornillos, como procedimiento secundario, en especial en la tibia y por otra parte, se debe mantener la longitud y alineación de los fragmentos fracturados. ^(9,12)

La FE es capaz de resistir las fuerzas biomecánicas deformantes con tanta efectividad como lo hacen la colocación de doble placa en la meseta tibial. ^(4,5)

Por otra parte la FE es un método quirúrgico de fácil colocación y permite la corrección de las deformidades angulares y la longitud de la extremidad durante el seguimiento de los enfermos. Se puede retirar de forma ambulatoria sin la necesidad de un nuevo ingreso. ^(6,8)

CONCLUSIONES

Las fracturas de la meseta tibial tipo VI de Schatzker J et al. ⁽⁷⁾ son lesiones traumáticas de difícil tratamiento debido a su asociación a complicaciones como comunicación con el exterior y pérdida de piel. La FE es un método de osteosíntesis útil y de fácil aplicación, que permite el tratamiento de estas lesiones complicadas.

REFERENCIAS BIBLIOGRÁFICAS

1. Egol KA, Koval KJ, Zuckerman JD. Handbook of fractures. 5th ed. Philadelphia: Wolters Kluwer; 2015.
2. Kateros K, Galanakos SP, Kyriakopoulos G, Papadakis SA, Macheras GA. Complex tibial plateau fractures treated by hybrid external fixation system: a correlation of follow up computed tomography derived quality of reduction with clinical results. Indian J Orthop. 2018 Mar-Apr;52(2):161-9.
3. Prat-Fabregat S, Camacho-Carrasco P. Treatment strategy for tibial plateau fractures: an update. EFORT Open Rev. 2017 Mar;1(5):225-32.
4. Marsh JL, Karam MD. Tibial plateau fractures. En: Court Brown CM, Heckman JD, McQueen MM, Ricci WM, Tornetta P III, editors. Rockwood and Green's Fractures in Adults. 8th ed. Philadelphia: Wolters Kluwer; 2015.p.2303-67.
5. Ricci WM, Metha S. Tibial plateau fractures and extensor mechanism injuries. En: Cannada LK, editor. Orthopaedic Knowledge Update 11. Rosemont: Am Acad Orthop Surg; 2014.p.521-36.
6. Metcalfe D, Hickson CJ, McKee L, Griffin XL. External versus internal fixation for bicondylar tibial plateau fractures: systematic review and meta-analysis. J Orthop Traumatol. 2015 Dec;16(4):275-85.
7. Schatzker J, McBroom R, Bruce D. The tibial plateau fracture. The Toronto experience 1968-1975. Clin Orthop Relat Res. 1979 Jan-Feb;(138):94-104.
8. Debnath UK, Jha DK, Pujari PK. Results of ring (Ilizarov) fixator in high energy Schatzker type VI fractures of proximal tibia. J Clin Orthop Trauma. 2018 Apr-Jun;9(2):186-91.
9. Liskutin T, Bernstein M, Lack W, Perry M, Summers H. Surgical technique: achieving reduction with temporizing, knee-spanning external fixation. J Orthop Trauma. 2018 Aug;32 Suppl 1:S32-S33.
10. Gustilo RB, Anderson JT. JSBS classics. Prevention of infection in the treatment of one thousand and twenty-five open fractures of long bones. Retrospective and prospective analyses. J Bone Joint Surg Am. 2002 Apr;84-A(4):682.
11. Bertrand ML, Pascual-López FJ, Guerado E. Severe tibial plateau fractures (Schatzker V-VI): open reduction and internal fixation versus hybrid external fixation. Injury. 2017 Nov;48 Suppl 6:S81-S85.
12. Perumal VM, Mauffrey C, Roberts CS. External fixators in the treatment of tibial plateau fractures. En: Seligson D, editor. External Fixation In Orthopaedic Traumatology. London: Springer Verlag; 2002.p.121-9.

CONFLICTOS DE INTERESES

Los autores declaran que no existen conflictos de intereses.

DECLARACIÓN DE AUTORÍA

I. Alejandro Alvarez-López (Recolección/obtención de resultados. Análisis e interpretación de datos. Redacción del manuscrito. Revisión crítica del manuscrito. Aprobación de su versión final. Aporte

- II. Rodrigo Fuentes-Véjar (Recolección/obtención de resultados. Análisis e interpretación de datos. Redacción del manuscrito. Revisión crítica del manuscrito).
- III. Sergio Ricardo Soto-Carrasco (Recolección/obtención de resultados. Análisis e interpretación de datos. Redacción del manuscrito. Revisión crítica del manuscrito).
- IV. Yenima de la Caridad García-Lorenzo (Recolección/obtención de resultados. Análisis e interpretación de datos. Redacción del manuscrito. Revisión crítica del manuscrito).