



Universitas Médica  
ISSN: 0041-9095  
ISSN: 2011-0839  
revistascientificasjaveriana@gmail.com  
Pontificia Universidad Javeriana  
Colombia

# Epidemiología y caracterización general de los tumores cerebrales primarios en el adulto

**Gómez-Vega, Juan Carlos; Ocampo Navia, María Isabel; Feo Lee, Oscar**  
Epidemiología y caracterización general de los tumores cerebrales primarios en el adulto  
Universitas Médica, vol. 60, núm. 1, 2019  
Pontificia Universidad Javeriana, Colombia  
**Disponible en:** <http://www.redalyc.org/articulo.oa?id=231057460010>  
**DOI:** <https://doi.org/10.11144/Javeriana.umed60-1.cere>

Esta obra está bajo una Licencia Creative Commons Atribución 4.0 Internacional.

Artículos de revisión

# Epidemiología y caracterización general de los tumores cerebrales primarios en el adulto

Epidemiology and General Characterization of Primary Brain Tumors in Adults

Juan Carlos Gómez-Vega <sup>a</sup>

*Pontificia Universidad Javeriana, Colombia*

María Isabel Ocampo Navia <sup>b</sup>

*Pontificia Universidad Javeriana, Colombia*

Oscar Feo Lee <sup>c</sup> ofeo@javeriana.edu.co

*Pontificia Universidad Javeriana, Colombia*

Universitas Médica, vol. 60, núm. 1, 2019

Pontificia Universidad Javeriana,  
Colombia

Recepción: 28 Julio 2018  
Aprobación: 01 Octubre 2018

DOI: <https://doi.org/10.11144/Javeriana.umed60-1.cere>

Redalyc: <http://www.redalyc.org/articulo.oa?id=231057460010>

CC BY

**Resumen:** Los tumores primarios del sistema nervioso representaron aproximadamente el 1,4 % de los nuevos diagnósticos de cáncer en 2015 y causan el 2,6 % de las muertes por cáncer. Estos tienen una mayor implicación clínica en la población infantil y en adultos jóvenes; y su incidencia disminuye con la edad. Los tumores más frecuentes en los adultos incluyen meningiomas, gliomas y tumores pituitarios. En este artículo se hace una revisión actualizada sobre la epidemiología de los tumores primarios del sistema nervioso, así como las principales características y actualizaciones en el manejo de los tumores más prevalentes en la población adulta.

**Palabras clave:** cerebro, epidemiología, neoplasias, sistema nervioso central.

**Abstract:** Primary nervous system tumors represented approximately 1,4% of new cancer diagnoses in 2015 and cause 2,6% of deaths secondary to cancer. Their major clinical impact is seen in pediatric population and young adults; and their incidence decreases with age. The most frequent tumors in adults include meningiomas, gliomas and pituitary tumors. In this article, an updated review is made on the epidemiology of primary tumors of the nervous system, as well as the main features and updates in the management of most prevalent tumors in the adult population.

**Keywords:** brain, central nervous system, epidemiology, neoplasias.

## Introducción

Los tumores primarios del sistema nervioso representaron aproximadamente el 1,4 % de los nuevos diagnósticos de cáncer en 2015 y causan el 2,6 % de las muertes por cáncer (1,2,3,4,5,6). Estos tienen una mayor implicación clínica en la población infantil y en adultos jóvenes, pues causan aproximadamente del 30 % al 20 % de las muertes por cáncer, respectivamente (1,2,3,4,5,6). Sin embargo, su prevalencia disminuye con la edad; entre los 0 y los 14 años de edad constituye la primera causa de neoplasia; entre los 15 y los 39 años corresponde al tercer lugar, precedido del cáncer de mama y de tiroides, y en pacientes mayores de 40 años, es de las neoplasias menos frecuentes (1,2,3,4,5,6).

Los tumores más frecuentes en la edad pediátrica son el astrocitoma pilocítico, los tumores embrionarios y los gliomas malignos; mientras que en los adultos se encuentran los meningiomas, los tumores pituitarios y los gliomas malignos (figura 1) (1,2,3).

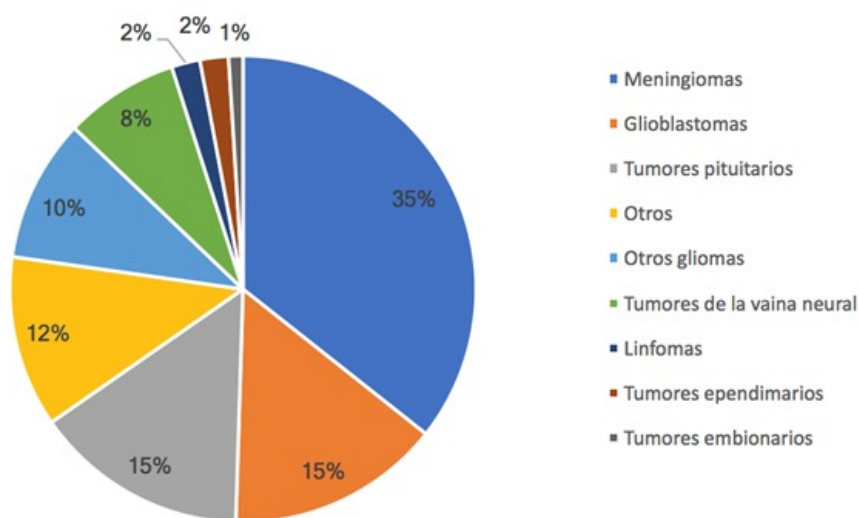


Figura 1

Distribución de tumores del sistema nervioso central en adultos, clasificados según histología

Fuente: adaptada de (2).

Los tumores del sistema nervioso central (SNC) se distinguen de las neoplasias del resto del cuerpo debido a que pueden ser un reto tanto diagnóstico como terapéutico, porque la diferenciación entre tumores malignos y benignos es difícil. También, la resección quirúrgica no siempre se logra en un 100 %, dando lugar a recaídas y comprometiendo la función neurológica de forma significativa. El objetivo de este trabajo es realizar una revisión actualizada sobre la epidemiología y caracterización general de los tumores cerebrales primarios en la población adulta, que permita hacer un abordaje inicial en la atención en salud.

## Epidemiología general

Según un estudio realizado en Latinoamérica (5), de 62,1 % de los tumores del sistema nervioso, aproximadamente, el 89 % corresponde a gliomas; el 10 %, a tumores embrionarios, y menos del 1 %, como otros (5). Considerando el grupo etario, 13 % de los tumores se presentan en niños (0-14 años); el 58 %, en el grupo etario de 15 a 64 años, y el 27 %, en los ancianos (> 65 años); el porcentaje de neoplasias fue ligeramente mayor en hombres (52 %) (5).

Respecto a estadísticas locales en Colombia, aunque se cuenta con poca información, para el periodo del 2007-2011 se estimó una incidencia anual ajustada por edad de 3,4 por cada 100.000 hombres y 2,5 por cada 100.000 mujeres (7,8). La mortalidad estandarizada por edad anual fue 2,5 y 1,9 por cada 100.000 hombres y mujeres, respectivamente (7,8). De acuerdo con la patología tumoral, cerca del 75 % fueron

tumores neuroepiteliales, dentro de los cuales el astrocitoma fue el tipo histológico más frecuente, tanto en hombres como en mujeres (67 % y 72 %, respectivamente) (7,8).

## Tumores cerebrales en adultos

### *Meningiomas*

Constituyen la neoplasia más común en el adulto (13-37 %). Su prevalencia oscila entre el 1 y el 2,7 %. El 85 % es diagnosticado incidentalmente, y el 15 %, de manera sintomática (2,9,10). Es dos veces más común en mujeres que en hombres (2-1) y en la raza afrodescendiente. En cuanto a su localización, la mayoría se ubican de forma parasagital (25-60 %) (2,9,10).

Los meningiomas se originan a partir de la capa aracnoides en la superficie externa de las meninges, e histológicamente se clasifican en tres categorías según la Organización Mundial de la Salud (tabla 1). El 75-90 % corresponde a WHO I, que incluye 9 subtipos histológicos (meningotelial, fibroso, transicional, psammomatoso, angiomaso, microquístico, secretor, linfoplasmocítico y metaplásico); el 5-35 % son WHO II, con 3 subtipos histológicos (atípico, células claras y cordoide), y el 1-3 % son WHO III, con 3 subtipos histológicos (rabdoide, anaplásico y papilar) (11). Estos pueden originarse espontáneamente o formar parte de síndromes hereditarios como neurofibromatosis tipo 2, Li-Fraumeni, Turcot, Gardner, Von-Hippel-Lindau (VHL), Cowden, Gorlin y neoplasia endocrina múltiple tipo 1 (MEN I). La mutación genética más frecuente en los meningiomas es la pérdida del 22q12.2, el cual alberga el gen NF2, que codifica para la proteína Merlina (12,13,14,15,16).

**Tabla 1**  
**Clasificación de los meningiomas según los grados WHO**

	<b>WHO I</b>	<b>WHO II</b>	<b>WHO III</b>
<b>Subtipos histológicos</b>	Meningotelial Fibroso Transicional Psammomatoso Angiomatoso Microquístico Secretor Linfoplasmático Metaplásico	Atípico De células claras Cordoide	Rabdoide Anaplásico Papilar
<b>Mitosis</b>	< 4 mitosis/10 campos a seco fuerte	> 4 y < 20 mitosis/10 campos a seco fuerte	> 20 mitosis/10 campos a seco fuerte
<b>Hallazgos histológicos</b>		Al menos 3 de los siguientes: aumento de la celularidad, células pequeñas, nucléolo prominente, pérdida de la nodularidad, necrosis, infiltración del parénquima cerebral	Focos frecuentes de necrosis, franca anaplasia, metástasis, infiltración del parénquima cerebral
<b>Proliferación celular Ki-67</b>	< 4 %	4-15 %	> 15 %

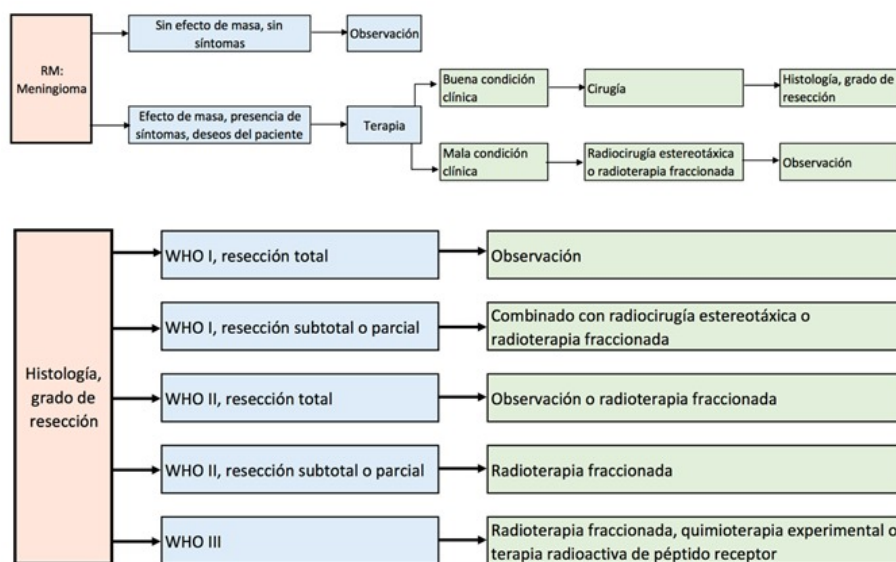
Fuente: adaptado de (57): Maldonado ICM, Contreras LL, García AN, Quintana OB, Rodríguez JA. Clasificación morfológica de meningiomas en una casuística del Hospital Universitario Dr. José E González. Patología (Mex). 2011;49(3):188-95.

Por lo general, los meningiomas se presentan como tumores redondos solitarios, con contacto cercano a la duramadre y realce intenso con la administración de medio de contraste (6,17,18). En la resonancia magnética (RM), la apariencia típica de los meningiomas es isointensa en las imágenes potenciadas en T1, y usualmente isointensa o hiperintensa en las imágenes potenciadas con T2 (6,17,18). El realce suele ser alto y homogéneo posterior a la inyección de gadolinio, pero pueden ser heterogéneos si el tumor tiene componente de mayor malignidad (WHO II o III); además, el 72 % de los casos se presenta con un engrosamiento de la duramadre en el perímetro del tumor que se denomina *cola dural* (6,17,18).

Otro factor pronóstico es la patología: en presencia del receptor de progesterona tiene una recurrencia media del 5 %, con receptores de estrógeno o tumores que carecen de receptores de hormonas sexuales tiene tasas de recurrencia hasta del 30 % (2,9,19). Sin embargo, el grado de resección Simpson y el grado WHO son los factores pronósticos de mayor efecto. El riesgo de recurrencia “temprana” en los meningiomas WHO I se estudia mediante la investigación de la expresión de la proteína osteopontina (2,9,19).

El tratamiento de elección es la cirugía, buscando siempre resección Simpson I (resección macroscópica de dura y hueso); sin embargo, en caso de no garantizarse este grado de resección y de acuerdo con la patología del meningioma, se debe dar manejo complementario con radioterapia o quimioterapia, que lleva a una tasa de recurrencia en resección tumoral Simpson I, II, III, IV, V de 9 %, 19 %, 29 %, 44 % y 100 %, respectivamente (20,21).

En el manejo complementario, los objetivos de la radioterapia son la prolongación de la supervivencia libre de progresión con preservación de la función neurológica; sus indicaciones dependen del tamaño del tumor, el estadio de la enfermedad y el grado WHO (20,21). Está indicada en el manejo de meningiomas residuales o no resecables en el momento del primer diagnóstico, meningiomas recurrentes o progresivos no resecables, meningiomas WHO II y III, y como una alternativa a la cirugía en adultos mayores con alto riesgo quirúrgico (figura 2) (20,21).



**Figura 2**  
**Recomendación para el manejo terapéutico de los meningiomas WHO I-III**

Fuente: adaptada del artículo “Guías para el diagnóstico y manejo de los meningiomas” (58).

Las tasas de control del tumor para la radiocirugía estereotáctica son equivalentes a la resección subtotal, con menor morbilidad que la cirugía de tumores de base del cráneo. Una de las series más grandes con tratamiento de meningiomas benignos con rayos gamma (5300 tumores tratados) informó tasas de supervivencia libre de progresión a 5 y 10 años de 95,2 % y 88,6 %, respectivamente (14,22,23).

Considerando el tratamiento sistémico con quimioterapia, este no es considerado el manejo estándar en el momento del diagnóstico. Su uso se indica en pacientes que presentan tumores avanzados o no resecables, que en varios casos han recibido múltiples ciclos de radioterapia y han sido sometidos a cirugía previamente (2,6,20). Por otra parte, la farmacoterapia es experimental en cualquier grado de meningioma y solo debe ser considerada si no existen otras alternativas quirúrgicas o de radioterapia. La farmacoterapia consta de terapias dirigidas que

tienen como objetivo la inhibición de los receptores hormonales, la angiogénesis o la señalización del factor de crecimiento (2,6,20). Los receptores de somatostatina en los meningiomas son de particular interés, ya que se pueden visualizar con tomografía computarizada de emisión monofotónica y tomografía por emisión de positrones (2,6,20).

En general, se considera que las tasas de recaída para WHO I, II y III son del 7 %, 40 % y 80 %, y la supervivencia es mayor a 10, 5 y 2,7 años, respectivamente (9).

## Clasificación

### *WHO I*

Histológicamente, corresponden a los meningiomas meningotelial, fibroso (fibroblástico), transicional (mixto), psammomatoso, angiomatoso, microquístico, secretor, rico en linfoplasmocitos y metaplásico (11).

En pacientes de edad avanzada (mayores de 65 años), con presencia de tumores a los que no se puede acceder con seguridad mediante cirugía o después de una resección quirúrgica incompleta, se puede administrar radiocirugía estereotáctica para tumores pequeños (10,21,23,24,25). La combinación de radioterapia con resección subtotal se asocia con el control de la enfermedad y tasas de supervivencia similares a las informadas para la resección total macroscópica. El control se realiza anualmente; sin embargo, la recurrencia a 10 años de los meningiomas WHO I que son resecados en su totalidad varía del 20 % al 39 % (10,21,23,24,25). Para los WHO I con resección subtotal, la progresión a 10 años varía entre el 55 % y el 100 %, lo que sugiere que debe realizarse un seguimiento más estricto. Por lo anterior, se sugiere para los meningiomas WHO I resecados totalmente, control imagenológico anual por 5 años y después cada 2 años; y para los WHO I con resección subtotal, vigilancia cada 6-12 meses y luego anualmente (10,21,23,24,25).

### *WHO II*

Histológicamente, corresponden a los meningiomas coroideo, de células claras y atípico (11). La exposición a la radiación ionizante se ha relacionado firmemente con un mayor riesgo de aparición de meningiomas, y estos son más propensos a ser atípicos o malignos, además de ser predominantemente multifocales; y en menor medida de aparición esporádica (es decir, aquellos que no son atribuibles a un factor causal particular) (10,21,23,24,25,26). La recurrencia o progresión a 5 años se aproxima a un 30 % después de la resección total, y un 40 %, posterior a la resección subtotal. El seguimiento debe realizarse cada 6 meses durante 5 años, y anualmente desde el quinto año (10,21,23,24,25,26). Debido a lo anterior, se puede considerar un manejo complementario con radioterapia, dentro de la cuales se prefiere radioterapia fraccionada sobre

las técnicas de radiocirugía estereotáctica, que ha demostrado resultados similares para tumores pequeños o restos tumorales (10,21,23,24,25,26).

### *WHO III*

Histológicamente, corresponden a los meningiomas papilar, rabdoideo y anaplásico (11). La mayoría presenta alta probabilidad a recurrir y pueden hacer metástasis sistémicas. Los meningiomas de alto grado han sido asociados a mutaciones de la transcriptasa reversa de la telomerasa (11). En cuanto a su manejo, se considera la cirugía radical con posterior radioterapia fraccionada a dosis 54 Gy en 1,8-2 fracciones de Gy (10,21,23,24,25,26). La supervivencia libre de progresión a 5 años varía del 12 % al 57 %, incluso después de la resección y la radioterapia, y se debe realizar seguimiento imagenológico de forma indefinida cada 6 meses o cada 3 meses si existe evidencia de crecimiento tumoral (10,21,23,24,25,26).

### **Meningiomas incidentales**

Debido a que el número de pacientes estudiado con imágenes ha aumentado a lo largo del tiempo, el número de meningiomas incidentales que son detectados también está en ascenso. Usualmente, no se presentan con síntomas relacionados y son pequeños (27). Los meningiomas incidentales se manejan inicialmente con observación, radioterapia si hay crecimiento tumoral y la resección quirúrgica, que es la última línea de manejo y solo debe hacerse cuando se demuestre que es necesario. En este tipo de meningiomas se sugiere una aproximación conservadora, debido a que garantiza una mayor calidad de vida para los pacientes (27).

### *Manejo*

Algunos especialistas recomiendan un enfoque conservador; mientras que otros abogan por métodos más agresivos. Por un lado, los informes demuestran que del 24 %-54 % de los meningiomas mostrarán crecimiento; pero, por otro lado, la historia natural confirma que el crecimiento típico es muy lento (10,21,23,24,25,26).

### *Cirugía*

La resección quirúrgica para el meningioma generalmente se considera en pacientes que tienen un crecimiento tumoral mayor a 1 cm<sup>3</sup> durante año o en pacientes que tienen un meningioma sintomático (28). Adicionalmente, podría considerarse en pacientes jóvenes asintomáticos con ubicación accesible y pacientes que fueron sometidos a resección quirúrgica de meningiomas asintomáticos (< 3 cm de diámetro) e informaron una tasa de complicaciones significativamente menor para los meningiomas asintomáticos (4,9 %) en comparación con la tasa de

complicaciones para los meningiomas sintomáticos (23,2 %). La tasa de complicaciones es mayor en personas adultos mayores (> 60-70 años), independiente de su sintomatología (28).

Las aproximaciones quirúrgicas en la resección de meningiomas se fundamentan en remover el hueso para exponer la base del tumor, debido a su localización extraparenquimatosa. Debido a los avances en los últimos años en sistemas de navegación intraoperatoria, sistemas ópticos y endoscopios que facilitan la visualización, se han remplazado en gran medida los abordajes transcraneales por aproximaciones endoscópicas, a través de cavidades pequeñas como las fosas nasales. Las aproximaciones mínimamente invasivas en las que se hacen craneotomías más pequeñas son cada vez más frecuentes, debido a que garantizan una mayor seguridad para el paciente (28).

### *Radiación*

La radioterapia estereotáxica (SRT) y la radiocirugía estereotáctica (SRS) son dos de los principales tratamientos de radiación que se utilizan para el manejo de los meningiomas. Se ha informado que las tasas de control tumoral de los meningiomas tratados con radiocirugía estereotáctica varían desde el 86 % hasta el 96 % (10,21,23,24,25,26). En lo que respecta a los meningiomas asintomáticos, la radiocirugía estereotáctica y la radioterapia estereotáxica se utilizan cuando los pacientes presentan lesiones que tienen un mayor riesgo de crecimiento, se encuentran en lugares anatómicos con alta morbilidad quirúrgica, tienen comorbilidades que elevan el riesgo de cirugía o los pacientes son mayores de 65 años (10,21,23,24,25,26). Los meningiomas asintomáticos y los tumores con una tasa de crecimiento de mayor al 10 % anual, con hallazgos de edema en RM evidenciados como hiperintensidad peritumoral en T2, tienen un 92 % de probabilidad de volverse sintomáticos (17,18). Las tasas de control local son del 98,3 % con una supervivencia global del 92 %. Los meningiomas se consideran clásicamente un tejido de respuesta tardía y requieren dosis biológicas más altas (10,21,23,24,25,26).

### *Nuevos manejos*

Aunque la cirugía es curativa para la mayoría de meningiomas, hay una minoría de casos que recurren y progresan posterior a la cirugía, por lo que se requiere un manejo médico diferente. En principio, al descubrir la presencia de receptores hormonales en estos tumores se hicieron estudios experimentales de hormonoterapia; sin embargo, estos mostraron poca eficacia en el manejo de lesiones agresivas (29). Con los nuevos avances que muestran la relación de los meningiomas con alteraciones genómicas y proteínas desreguladas, se han ampliado los estudios de terapias biológicas como los inhibidores de la cinasa o inmunoterapias, por ejemplo, el interferón alfa, que ha demostrado disminuir el crecimiento de estas neoplasias. En este momento, estas terapias hacen parte de estudios

experimentales y aún no son el manejo estándar; pero han mostrado resultados positivos (29).

## Gliomas

Los gliomas corresponden al 24 % de los tumores cerebrales en adultos, y son los segundos más frecuentes después de los meningiomas en el grupo etario entre los 55 y los 84 años. En general, la sobrevida varía de acuerdo con el subtipo histológico: para los tumores con histología WHO I es mayor del 90 % a 10 años, comparado con los WHO IV, la cual corresponde a menos del 5 % a 10 años (2,6,30). Dentro del grupo de lesiones gliales, el 50 % son glioblastomas, que es el tumor maligno más común del adulto. El Registro Central de Tumores Cerebrales de Estados Unidos (CBTRUS) estima que la incidencia de gliomas y glioblastomas es de 6,61 y 3,19 por cada 100.000 personas, respectivamente (1). Son más frecuentes en hombres (55 %), y afectan más a blancos que a hispanos. Entre las décadas tercera y cuarta son más frecuentes los oligodendrogiales y en las décadas sexta y séptima aumenta la incidencia de gliomas malignos. La ubicación anatómica más frecuente de las lesiones gliales es el lóbulo frontal (2,31).

### Clasificación

*Astrocitoma pilocítico (WHO I)*: es una neoplasia de bajo crecimiento, más frecuente en la población pediátrica y en adultos jóvenes. Corresponde al 6 % de los gliomas, y se localiza predominantemente en el cerebelo, la vía óptica y la sustancia gris profunda. Son lesiones circunscritas con áreas quísticas que presentan alta predisposición a hemorragia, ya que son masas relacionadas con proliferación vascular glomeruloide (2,6,11).

*Astrocitoma de células gigantes subependimarias/SEGA (WHO I)*: es un tumor de bajo crecimiento, ubicado dentro del foramen de Monro y adyacente a la pared ventricular. Se asocia en un 14 % a esclerosis tuberosa, y presenta lesiones calcificadas y hemorrágicas. En pacientes con esclerosis tuberosa tratados con mTOR (avalado por la FDA), disminuyen en frecuencia y tamaño (2,6,11).

*Astrocitoma pilomixoide (WHO II)*: más frecuente en edad pediátrica, está representado por neoplasias pilocíticas-like, está ubicado, sobre todo, en la región supraselar, fosa posterior y sustancia gris profunda. Estos tumores se comportan de forma más agresiva, y presentan recidivas locales frecuentes después de la resección o las siembras cerebroespinales (2,6,11).

*Xantastrocitomas pleomórficos (WHO II)*: más frecuentes en el paciente pediátrico, representan < 1 %. Con localización supratentorial en el lóbulo temporal, representan lesiones quísticas/necróticas, de componente mixto sólido y con proliferación vascular (2,6,11).

*Astrocitomas difusos (WHO II)*: más encontrados en adultos jóvenes y de ubicación supratentorial, presentan el subtipo histológico gemistocítico. La mutación del gen isocitrato deshidrogenasa 1 (IDH1)

es identificada en el 73 % de los casos y tiene un valor pronóstico favorable; su positividad se subdivide en dos grupos: mutante o salvaje. En la RM con medio de contraste, la presentación imagenológica más común es una masa sin realce, con incremento en la difusividad en el mapa ADC y relatividad normal en valores de perfusión en los mapas flujo sanguíneo cerebral. En la espectroscopia hay disminución de la relación N-acetil aspartato (NAA) e incremento en el pico de colina (Cho) (2,6,11,17,18).

*Tumores oligodendrogiales y oligoastrocitos (WHO II)*: representan el 6 % de las lesiones gliales y afectan especialmente a la población adulta. Su localización es supratentorial, córtico-subcortical. Histológicamente, los oligoastrocitomas demuestran combinación de factores astrocíticos y oligodendrogiales. Son lesiones relativamente bien definidas con realce variable, presentan calcificaciones entre el 20 % y el 91 %, además de hemorragias y áreas quísticas. Se encuentra en codeleciones de 1p19q (2,6,11,17,18).

*Astrocitomas anaplásicos (WHO III)*: común en pacientes en la cuarta y quinta décadas de la vida. La mutación IDH está presente en el 64 % de los casos, teniendo mejor pronóstico en relación con los IDH de tipo salvaje. Imagenológicamente tienen realce variable, con valores intermedios de difusión entre gliomas o astrocitomas difusos de bajo grado y glioblastomas, así como espectroscopia con marcada disminución de NAA/Cr e incremento de la relación Cho/Cr (2,6,11,17,18).

*Glioblastomas (WHO IV)*: existen cuatro subtipos de glioblastomas basados en el análisis de la expresión génica, incluidos los subtipos clásicos, mesenquimales, proneurales y neurales. En los glioblastomas secundarios, la mutación IDH1 es la más prevalente (73 %). Existen 3 variantes patológicas de glioblastoma: gliosarcoma, glioblastoma epiteloide y glioblastoma de células gigantes (2,6,11). En estudios imagenológicos se evidencia un realce heterogéneo con un área central de necrosis y edema perilesional; en la difusión hay áreas de restricción del componente sólido tumoral, debido a la alta celularidad. La espectroscopia muestra una marcada disminución de las relaciones NAA/Cr e incremento de Cho/Cr, prominente picolípidos y lactato cerca o dentro de las regiones necróticas (2,6,11,17,18).

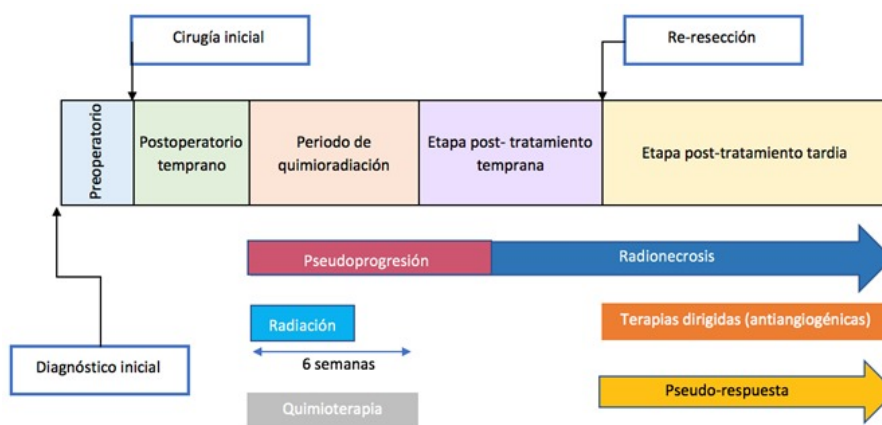
El tratamiento estándar de los pacientes con glioblastoma es la realización de cirugía citoreductora máxima (si es posible), seguida de radiación (dosis aproximada 60 Gy dividida en 30 fracciones), en combinación con temozolomida; un agente de metilación oral. Con 6-12 meses adicionales de temozolomida posradiación, se evidenció una mejor respuesta a la quimiorradiación en pacientes que tienen la metilación del promotor de la enzima O6-metilguanina-ADN metiltransferasa (MGMT) (2,6,30,31,32,33).

### *Progresión vs. pseudoprogresión*

La progresión en este tipo de tumores se ha visto entre el séptimo y el décimo mes, sin que esta no pueda presentarse antes o después de este lapso, y debe diferenciarse de la pseudoprogresión, definida como

un aumento de la captación de contraste en la primera RM después de completar la fase de quimiorradioterapia sin que realmente aumente la actividad tumoral. Su prevalencia aproximada es del 30 %-45 %, es más prevalente cuando la radiación es combinada con temozolamida y se debe a cambios inflamatorios e incremento de la permeabilidad vascular en respuesta a la irradiación (34).

En RM se describe como un empeoramiento transitorio del realce anormal, hiperintensidad en la secuencia T2 o la presencia del efecto de masa dentro de las 6-8 semanas (1-2 meses) posteriores a la terminación de la quimiorradiación (2,6,11,17,18). Para el diagnóstico diferencial entre la progresión y la pseudoprogresión está indicada la realización de RM de perfusión (figura 3); otras técnicas, como la espectroscopia por RM o la tomografía por emisión de positrones también son útiles. La progresión tumoral solo puede definirse de forma prospectiva durante las primeras 12 semanas (3 meses) posteriores al tratamiento de radiación; se evidencia cómo un nuevo realce fuera de las áreas tratadas con radiación o si hay pruebas patológicas de afectación tumoral (6).



**Figura 3**  
**Progresión y manejo de gliomas**

Fuente: adaptada del artículo "Tumores cerebrales intraaxiales" (6).

### *Radionecrosis vs. recurrencia tumoral*

Desde los 6 meses hasta los 5 años posteriores a la radioterapia, las características convencionales de la RM son similares entre la necrosis por radiación y la recurrencia tumoral de alto grado (17,18). Aunque la afectación del cuerpo calloso y el parénquima bilateral se ve típicamente con la recurrencia tumoral, la RM por espectroscopia y perfusión tienen valor diferenciador entre estas dos entidades (17,18). En presencia de radionecrosis, en la espectroscopia no hay picos de NAA, Cho y niveles de creatinina, hay picos de lactato y lípido; por otro lado, en la perfusión hay disminución o no elevación significativa del flujo cerebral sanguíneo relativo o el volumen cerebral sanguíneo relativo (6).

### *Manejo quirúrgico*

Tanto los gliomas de bajo grado, como los de alto grado de diagnóstico reciente o recurrentes se benefician de la resección quirúrgica segura máxima que sea posible. Sin embargo, el impacto de la extensión de la resección varía de acuerdo a los subtipos moleculares del tumor (35).

Una nueva alternativa en el manejo de los gliomas malignos es el uso de guía por fluorescencia basada en el uso de 5-ácido aminolevulínico (5-ALA). Esta se fundamenta en la alta selectividad de este tipo de tumores para acumular protoporfirina IX fluorescente posterior a la administración sistémica de 5-ALA (precursor de la protoporfirina) (36). Debido a las propiedades ópticas de la protoporfirina, esta permite el uso diagnóstico por medio de la realización de imágenes intraoperatorias que guían la cirugía en tiempo real; y también tiene fines terapéuticos debido a sus propiedades fototóxicas (36). Lo anterior permite el uso de una guía fluorescente intraoperatoria para lograr la máxima resección del tumor de forma segura, no requiere equipos costosos y mejora el pronóstico de estos pacientes. Debido a que los tumores pueden recurrir, se están ampliando las investigaciones sobre las propiedades fototóxicas de la protoporfirina IX, así como de la terapia fotodinámica intersticial. La anterior intervención solo se recomienda para el manejo de gliomas WHO III-IV, debido a que en tumores de menor grado se presenta con muchos falsos negativos (36).

Otra opción, es el uso de la resección por Doppler intraoperatorio, especialmente en lugares con recursos limitados en los que no está disponible la RM intraoperatoria. Una de las ventajas es la disminución del riesgo de lesionar vasos durante la resección tumoral (37,38).

### *Marcadores genéticos (1)*

*Codeleción 1p19q*: predice significativamente la respuesta positiva a la quimioterapia y el tratamiento de radiación en los oligodendrogliomas y oligodendrogliomas anaplásicos.

*IDH 1 y 2 (isocitrato deshidrogenasa 1 y 2)*: ha demostrado que se asocia con un mejor pronóstico en los gliomas; común en mutaciones de gliomas WHO II y III, son raros en glioblastomas.

*MGMT (metilación de la región promotora del gen O-6-metilguanina-ADN metiltransferasa)*: el MGMT es un reparador de proteínas del ADN, y se asume que disminuye los niveles de proteínas, incrementando la sensibilidad a quimioterapias alquilantes (p. ej., temozolamida). Es más frecuente que esté en glioblastomas y no tanto en gliomas de bajo grado. Esta alteración predice un mejor pronóstico en adición a genes específicos de metilación.

Además de los tumores mencionados, el meduloblastoma es otro tipo de tumor sometido a análisis moleculares significativos. Se utilizó un análisis de expresión génica basado en la cantidad de ARN transcrito de un gen, que permitió subdividir el meduloblastoma en cuatro subtipos distintos: sin alas (WNT), sonic hedgehog (SHH), grupo 3 (también

llamado grupo C) y grupo 4 (también llamado grupo D). Estos grupos están asociados con grupos de edades específicos, siendo el SHH el más común en bebés y adultos, y todos los demás subgrupos más comunes en la infancia.

## Tumores pituitarios

Los tumores pituitarios constituyen el tercer tumor del sistema nervioso más común en el adulto (10-15 %), con una incidencia de 3,47 por cada 100.000 personas según CBTRUS. La mayoría son adenomas (9 %), comúnmente vistos en mujeres afrodescendientes e hispanas. Su incidencia incrementa con la edad, y el pico máximo se presenta en la séptima década de la vida; su supervivencia promedio es de 18 años en hombres y de 25 años en mujeres, y la supervivencia estimada a 10 años es del 69 % y del 76 %, respectivamente (39,40). La recurrencia oscila entre el 7 % y el 12 % y entre el 60 y el 65 % en resecciones subtotales (2,11,41,42,43). La gran mayoría son originados de forma esporádica; sin embargo, un cierto porcentaje se asocia con alteraciones genéticas (MEN tipo 1 en el 29 % de los casos) (14).

La mayoría de adenomas se diagnostican de manera incidental, y la prevalencia estimada a partir de series autopsias de estos llamados incidentalomas hipofisarios es del 9,3 % (rango: 1,5 %-26,7 %); por otro lado, la prevalencia de macroadenomas hipofisarios asintomáticos oscila entre 0,1 % y el 0,3 % (40). Los síntomas relacionados con las regiones selares se clasifican en tres categorías principales: síntomas oftalmológicos, neurológicos y endocrinos. Respecto a estos últimos, la insuficiencia pituitaria es frecuente y existe una deficiencia de al menos un eje en el 60-85 % de adenomas pituitarios no funcionales (la sensibilidad a la compresión se organiza así: GH > LH > FSH > TSH > ACTH); sin embargo, aproximadamente el 65 % de los adenomas secretan hormonas (48 % prolactina, 10 % hormona de crecimiento, 6 % ACTH y el 1 % hormona liberadora de tirotropina) (39,40,44).

La cirugía es el tratamiento de elección para la mayoría de adenomas hipofisarios; pero en cierto número de tumores el tratamiento médico constituye la primera línea de manejo, como el caso de los prolactinomas. Dentro de las modalidades y abordajes quirúrgicos, la cirugía endoscópica endonasal transesfenoidal es el mejor tipo de abordaje; la mortalidad de esta cuando es realizada por un neurocirujano experto es menor al 1 %. No obstante, se han observado complicaciones intraoperatorias como hipotensión ortostática (1,9 %) y pérdida sanguínea con requerimiento de transfusión (2,9 %); así como complicaciones a los 30 días, como diabetes insípida transitoria (9,6 %), secreción inadecuada de hormona antidiurética (8,7 %) y escape de líquido cefalorraquídeo que requiere drenaje lumbar (0,9 %) (45). Se ha encontrado frecuencia de recidiva entre el 15 % y el 66 % después de la cirugía y entre el 2 % y el 28 % posterior a la cirugía con radioterapia adyuvante (46,47). En caso de recidiva, existen como opciones de tratamiento radioterapia, radiocirugía

estereotáxica, manejo médico con agonistas de dopamina o análogos de somatostatina (48).

La terapia médica tiene un rol muy importante en el manejo de adenomas pituitarios productores de hormonas, sobre todo en pacientes con enfermedad de Cushing; mientras que en tumores no productores el impacto de estas terapias es menor. En los últimos años se ha ampliado el conocimiento de los mecanismos fisiopatológicos del crecimiento y progresión de los adenomas; esto ha permitido la aparición de nuevas terapias que actúan sobre vías específicas implicadas en la síntesis tumoral. Por otro lado, la mayoría de los tumores no funcionantes expresan receptores D2, por lo que el uso de cabergolina se relaciona con un control del crecimiento tumoral (49).

La radioterapia se reserva para pacientes con adenomas de comportamiento agresivo, tumores residuales en el postoperatorio y recurrencia del tumor que no es posible reintervenirse con cirugía. La supervivencia a 10 años es del 94 % en comparación con 59 % de aquellas personas que no recibieron irradiación (45,50).

## Factores de riesgo para desarrollo de tumores

### *Radiación ionizante*

Se ha descrito una variedad de tumores del SNC relacionados con la radiación ionizante, dentro de los que se incluyen hemangioblastomas, linfomas y tumores embrionarios; pero los tumores más frecuentes inducidos por radiación fueron meningiomas, gliomas y schwannomas (19,51,52). El intervalo medio entre la radiación y el diagnóstico de un glioma inducido por esta es de 9 a 18 años, aunque en general fue mayor en los meningiomas inducidos por radiación, donde varió de 17 a 23 años (19,52,53). Un gran metaanálisis de pacientes expuestos a 0,07-10 Gy de irradiación craneal informó un exceso de riesgo relativo de 0,079-0,56 por Gy de radiación para gliomas, y de 0,64-5,1 por Gy para meningiomas (54).

### *Radiación no ionizante*

No hay evidencia que respalde que el uso del celular incrementa riesgo de desarrollar de tumores del SNC (53,55).

### *Síndromes hereditarios y susceptibilidad genética*

La agregación familiar se informó en los gliomas y meningiomas, con un informe de una baja penetrancia en el locus del gen 15q23-26.3 en pacientes con glioma familiar en Finlandia; empero, la base genética de la agregación familiar sigue sin entenderse en la mayoría de los casos (2). El síndrome familiar más común asociado a tumores cerebrales es la NF tipo 1, que se asocia con gliomas ópticos, gliomas

hemisféricos y del tallo, 30-50 % tienen mutaciones de novo en el gen NF1 localizado en el locus cromosomal 17q11.2 (2,13,56). La mutación NF tipo 2 es menos frecuente, y se asocia en su mayoría con schwannomas vestibulares bilaterales, presentando una probabilidad del 50 % desarrollar meningiomas, y del 2-5 % de desarrollarependimomas (2,12). Otros síndromes asociados son esclerosis tuberosa, síndrome Li-Fraumeni, enfermedad de Cowden, síndrome de Turcot, VHL y síndrome carcinoma celular basal nevoide (síndrome de Gorlin) (2,6).

## Conclusiones

Los tumores cerebrales primarios representaron aproximadamente el 1,4 % de los nuevos diagnósticos de cáncer en 2015 y causan el 2,6 % de las muertes por cáncer. (1,2,3,4,5,6) Tienen una prevalencia que disminuye con la edad; los más frecuentes en la población adulta fueron los meningiomas, los gliomas malignos y los tumores pituitarios (1,2,3,4,5,6).

Respecto a estadísticas locales en Colombia, se estimó una incidencia anual ajustada por edad de 3,4 por cada 100.000 hombres y 2,5 por cada 100.000 mujeres (7,8). La mortalidad estandarizada por edad anual fue 2,5 y 1,9 por cada 100.000 hombres y mujeres, respectivamente (7,8).

Por otro lado, desde el cambio en la clasificación de tumores cerebrales primarios de la Organización Mundial de la Salud, realizado en 2016, los componentes moleculares y de histopatología son cada vez más relevantes en el diagnóstico y tratamiento de estos tumores. Lo anterior ha permitido un manejo más individualizado, así como la evaluación de la susceptibilidad a terapias adyuvantes como quimio y radioterapia.

## Financiación

Este trabajo no recibió financiación alguna.

## Referencias

1. Ostrom QT, Gittleman H, Xu J, Kromer C, Wolinsky Y, Kruchko C, et al. CBTRUS statistical report: Primary brain and other central nervous system tumors diagnosed in the United States in 2009-2013. *Neuro Oncol.* 2016;18:v1-75.
2. McNeill KA. Epidemiology of brain tumors. *Neurol Clin.* 2016;34(4):981-98.
3. Coebergh JW, Van Den Hurk C, Louwman M, Comber H, Rosso S, Zanetti R, et al. EURO COURSE recipe for cancer surveillance by visible population-based cancer RegisTrees® in Europe: From roots to fruits. *Eur J Cancer.* 2015;51(9):1050-63.
4. Ferlay J, Soerjomataram I, Dikshit R, Eser S, Mathers C, Rebelo M, et al. Cancer incidence and mortality worldwide: Sources, methods and major patterns in GLOBOCAN 2012. *Int J Cancer.* 2015;136(5):E359-86.

5. Bray F, Piñeros M. Cancer patterns, trends and projections in Latin America and the Caribbean: A global context. *Salud Publica Mex.* 2016;58(2):104-17.
6. Rapalino O, Batchelor T, González RG. Intra-axial brain tumors. *Handb Clin Neurol.* 2016;135:253-74.
7. Pardo, C. Cendales R. Incidencia, mortalidad y prevalencia de cáncer en Colombia 2007-2011. Vol. 1. Bogotá: Instituto Nacional de Cancerología; 2015.
8. Suárez A, Castellanos M, Simbaqueba A, Gamboa Ó. Aspectos clínicos y demora para el diagnóstico en niños con tumores del sistema nervioso central en el Instituto Nacional de Cancerología de Colombia. *Rev Colomb Cancerol.* 2011 Jan;15(3):127-34.
9. Baldi I, Engelhardt J, Bonnet C, Bauchet L, Berteaud E, Grüber A, Loiseau H. Epidemiology of meningiomas. *Neurochirurgie.* 2014;Epub:pii: S0028-3770(14)00112-X.
10. Fathi A-R, Roelcke U. Meningioma. *Curr Neurol Neurosci Rep.* 2013 Apr;13(4):337.
11. Louis DN, Perry A, Reifenberger G, von Deimling A, Figarella-Branger D, Cavenee WK, et al. The 2016 World Health Organization Classification of Tumors of the Central Nervous System: a summary. *Acta Neuropathol.* 2016;131(6):803-20.
12. Evans DGR. Neurofibromatosis type 2. *Handb Clin Neurol.* 2015;132:87-96.
13. Anderson JL, Gutmann DH. Neurofibromatosis type 1. *Handb Clin Neurol.* 2015;132:75-86.
14. Igaz P. MEN1 clinical background. *Adv Exp Med Biol.* 2009;668:1-15.
15. Alegre M, Puig L, de Moragas JM. The Gorlin syndrome. A review of 11 cases. *Rev Clin Esp.* 1995 Oct;195(10):684-7.
16. Watkins D, Rouleau GA. Genetics, prognosis and therapy of central nervous system tumors. *Cancer Detect Prev.* 1994;18(2):139-44.
17. Essig M, Anzalone N, Combs SE, Dörfler A, Lee SK, Picozzi P, et al. MR imaging of neoplastic central nervous system lesions: Review and recommendations for current practice. *Am J Neuroradiol.* 2012;33(5):803-17.
18. Bellail AC, Olson JJ, Hao C. Current Brain Tumor Imaging. 2014;81(3):397-415.
19. Neglia JP, Robison LL, Stovall M, Liu Y, Packer RJ, Hammond S, et al. New primary neoplasms of the central nervous system in survivors of childhood cancer: A report from the Childhood Cancer Survivor Study. *J Natl Cancer Inst.* 2006 Nov;98(21):1528-37.
20. Rapalino O, Smirniotopoulos JG. Extra-axial brain tumors. *Handb Clin Neurol.* 2016;135:275-91. doi: <https://doi.org/10.1016/B978-0-444-53485-9.00015-5>.
21. Hortobágyi T, Bencze J, Varkoly G, Kouhsari MC, Klekner Á. Meningioma recurrence. *Open Med.* 2016 Jan;11(1):168-73. doi: <https://doi.org/10.1515/med-2016-0032>.
22. Pinzi V, Biagioli E, Roberto A, Galli F, Rizzi M, Chiappa F, et al. Radiosurgery for intracranial meningiomas: A systematic review and meta-analysis. *Crit Rev Oncol Hematol.* 2017 May;113:122-34.

23. Kaul D, Budach V, Wurm R, Gruen A, Graaf L, Habel P, et al. Linac-based stereotactic radiotherapy and radiosurgery in patients with meningioma. *Radiat Oncol*. 2014;9(1):78.
24. Norden AD, Drappatz J, Wen PY. Advances in meningioma therapy. *Curr Neurol Neurosci Rep*. 2009 May;9(3):231-40.
25. Cohen-Inbar O, Lee C, Sheehan JP. The contemporary role of stereotactic radiosurgery in the treatment of meningiomas. *Neurosurg Clin N Am*. 2016 Apr;27(2):215-28.
26. Buttrick S, Shah AH, Komotar RJ, Ivan ME. Management of atypical and anaplastic meningiomas. *Neurosurg Clin N Am*. 2016 Apr;27(2):239-47.
27. Spasic M, Pelargos PE, Barnette N, Bhatt NS, Lee SJ, Ung N, et al. Incidental Meningiomas. *Neurosurg Clin N Am*. 2016 Apr;27(2):229-38.
28. Bi WL, Dunn IF. Current and emerging principles in surgery for meningioma. *Chinese Clin Oncol* [Internet]. 2017;6(S1):S7. Disponible en: <http://cco.amegroups.com/article/view/15463/15715>.
29. Gupta S, Bi WL, Dunn IF. Medical management of meningioma in the era of precision medicine. *Neurosurg Focus*. 2018;44(4):E3. doi: <https://doi.org/10.3171/2018.1.FOCUS17754>.
30. Robin AM, Lee I, Kalkanis SN. Reoperation for Recurrent Glioblastoma Multiforme. *Neurosurg Clin N Am*. 2017;28(3):407-28.
31. Diwanji TP, Engelman A, Snider JW, Mohindra P. Epidemiology, diagnosis, and optimal management of glioma in adolescents and young adults. *Adolesc Health Med Ther*. 2017;8:99-113.
32. Noorani I, Sanai N. Surgical management of incidental gliomas. *Neurosurg Clin N Am*. 2017;28(3):397-406.
33. Stupp R, Mason W, Bent M van den, Weller M, Fisher B, Taphoorn M, et al. Radiotherapy plus concomitant and adjuvant temozolomide for glioblastoma. *N Engl J Med*. 2005;352:987-96.
34. Sociedad Española de Neurorradiología. Criterios de respuesta de los tumores cerebrales. *Soc Española Neurorradiología* [Internet]. 2011;1-16. Disponible en: [http://www.senr.org/pdf/section\\_5/Criterios\\_respuesta\\_Tumores\\_Cerebrales.pdf](http://www.senr.org/pdf/section_5/Criterios_respuesta_Tumores_Cerebrales.pdf).
35. Morshed RA, Young JS, Hervey-Jumper SL. Sharpening the surgeon's knife: Value of extent of resection for glioma in the molecular age. *World Neurosurg*. 2018 Jul 5;117:350-2. doi: <http://dx.doi.org/10.1016/j.wneu.2018.06.149>.
36. Stepp H, Stummer W. 5-ALA in the management of malignant glioma. *Lasers Surg Med*. 2018;(April). doi: <http://doi.wiley.com/10.1002/lsm.22933%0A>.
37. Šteňo A, Jezberová M, Hollý V, Timárová G, Šteňo J. Visualization of lenticulostriate arteries during insular low-grade glioma surgeries by navigated 3D ultrasound power Doppler: technical note. *J Neurosurg*. 2016;125(4):1016-23. doi: <http://thejns.org/doi/10.3171/2015.10.JNS151907>.
38. Moiyadi AV, Shetty PM, Mahajan A, Udare A, Sridhar E. Usefulness of three-dimensional navigable intraoperative ultrasound in resection of brain tumors with a special emphasis on malignant gliomas. *Acta Neurochir (Wien)*. 2013;155(12):2217-25.

39. Lopes MBS. The 2017 World Health Organization classification of tumors of the pituitary gland: a summary. *Acta Neuropathol.* 2017 Oct;134(4):521-35.
40. Greenman Y. Management of endocrine disease: Present and future perspectives for medical therapy of nonfunctioning pituitary adenomas. *Eur J Endocrinol.* 2017 Sep;177(3):R113-24.
41. Zhang Y, Wang Z, Liu Y, Zong X, Song M, Pei A, et al. Endoscopic transsphenoidal treatment of pituitary adenomas. *Neurol Res.* 2008;30(6):581-6.
42. Kassam AB, Prevedello DM, Carrau RL, Snyderman CH, Thomas A, Gardner P, et al. Endoscopic endonasal skull base surgery: analysis of complications in the authors' initial 800 patients. *J Neurosurg.* 2011;114(6):1544-68.
43. Cavallo LM, Solari D, Tasiou A, Esposito F, De Angelis M, D'Enza AI, et al. Endoscopic endonasal transsphenoidal removal of recurrent and regrowing pituitary adenomas: Experience on a 59-patient series. *World Neurosurg.* 2013;80(3-4):342-50. doi: <https://doi.org/10.1016/j.wneu.2012.10.008>
44. Kalinin PL, Kadashev BA, Fomichev D V, Kutin MA, Astaf'eva LI, Sharipov OI, et al. [Surgical treatment for pituitary adenomas]. *Zh Vopr Neurokhir Im N N Burdenko.* 81(1):95-107.
45. Rogers A, Karavitaki N, Wass JAH. Diagnosis and management of prolactinomas and non-functioning pituitary adenomas. *BMJ.* 2014 Sep;349:g5390.
46. Molitch ME. Nonfunctioning pituitary tumors. *Handb Clin Neurol.* 2014;124:167-84. doi: <https://doi.org/10.1016/B978-0-444-59602-4.00012-5>.
47. Tampourlou M, Ntali G, Ahmed S, Arlt W, Ayuk J, Byrne J V., et al. Outcome of nonfunctioning pituitary adenomas that regrow after primary treatment: A study from two large UK centers. *J Clin Endocrinol Metab.* 2017 Jun;102(6):1889-97.
48. Greenman Y, Stern N. Optimal management of non-functioning pituitary adenomas. *Endocrine.* 2015 Sep;50(1):51-5.
49. Langlois F, McCartney S, Fleseriu M. Recent progress in the medical therapy of pituitary tumors. *Endocrinol Metab [Internet].* 2017;32(2):162-70. Disponible en: <https://www.ncbi.nlm.nih.gov/pmc/articles/PMC5503860/pdf/enm-32-162.pdf>
50. Cohen-Inbar O. [Radiosurgery for pituitary adenomas]. *Harefuah.* 2017 Jan;156(1):45-50.
51. Shore RE, Moseson M, Harley N, Pasternack BS. Tumors and other diseases following childhood x-ray treatment for ringworm of the scalp (*Tinea capitis*). *Health Phys.* 2003 Oct;85(4):404-8.
52. Taylor AJ, Little MP, Winter DL, Sugden E, Ellison DW, Stiller CA, et al. Population-based risks of CNS tumors in survivors of childhood cancer: the British Childhood Cancer Survivor Study. *J Clin Oncol.* 2010 Dec;28(36):5287-93.
53. Walter AW, Hancock ML, Pui CH, Hudson MM, Ochs JS, Rivera GK, et al. Secondary brain tumors in children treated for acute lymphoblastic leukemia at St Jude Children's Research Hospital. *J Clin Oncol.* 1998 Dec;16(12):3761-7.

54. Braganza MZ, Kitahara CM, Berrington de González A, Inskip PD, Johnson KJ, Rajaraman P. Ionizing radiation and the risk of brain and central nervous system tumors: a systematic review. *Neuro Oncol.* 2012 Nov;14(11):1316-24.
55. Interphone Study Group. Brain tumour risk in relation to mobile telephone use: results of the Interphone international case-control study. *Int J Epidemiol.* 2010 Jun;39(3):675-94.
56. Brossier NM, Gutmann DH. Improving outcomes for neurofibromatosis 1-associated brain tumors. *Expert Rev Anticancer Ther.* 2015 Apr;15(4):415-23.
57. Maldonado ICM, Contreras LL, García AN, Quintana OB, Rodríguez JA. Clasificación morfológica de meningiomas en una casuística del Hospital Universitario Dr. José E González. *Patología (Mex).* 2011;49(3):188-95.
58. Goldbrunner R, Minniti G, Preusser M, Jenkinson MD, Sallabanda K, Houdart E, et al. EANO guidelines for the diagnosis and treatment of meningiomas. *Lancet Oncol.* 2016;17(9):e383-91. doi: [http://dx.doi.org/10.1016/S1470-2045\(16\)30321-7](http://dx.doi.org/10.1016/S1470-2045(16)30321-7).

## Notas de autor

- a Residente de segundo año de Neurocirugía. Miembro del Semillero Neurología y Neurocirugía, Pontificia Universidad Javeriana-Hospital Universitario San Ignacio, Bogotá, Colombia.
- b Estudiante de séptimo semestre de Medicina. Miembro del Semillero Neurología y Neurocirugía, Pontificia Universidad Javeriana, Bogotá, Colombia.
- c Médico neurocirujano. Profesor del Departamento de Neurociencias. Miembro del Semillero Neurología y Neurocirugía, Facultad de Medicina, Pontificia Universidad Javeriana, Bogotá, Colombia.

ofeo@javeriana.edu.co

## Declaración de intereses

Los autores declaran no tener ningún conflicto de interés.

## Información adicional

*Cómo citar:* Gómez-Vega JC, Ocampo Navia MI, Feo Lee O. Epidemiología y caracterización general de los tumores cerebrales primarios en el adulto. *Univ Med.* 2019;60(1). doi: <http://dx.doi.org/10.11144/Javeriana.umed60-1.cere>