



Universitas Médica
ISSN: 0041-9095
ISSN: 2011-0839
revistascientificasjaveriana@gmail.com
Pontificia Universidad Javeriana
Colombia

Absceso prostático: revisión de la literatura

Peña, Paula Andrea; Patiño, Germán

Absceso prostático: revisión de la literatura

Universitas Médica, vol. 60, núm. 2, 2019

Pontificia Universidad Javeriana, Colombia

Disponible en: <http://www.redalyc.org/articulo.oa?id=231058272009>

DOI: <https://doi.org/10.11144/Javeriana.umed60-2.absc>

Esta obra está bajo una Licencia Creative Commons Atribución 4.0 Internacional.

Absceso prostático: revisión de la literatura

Prostatic Abscess: Literature Review

Paula Andrea Peña ¹
 Fundación Universitaria Sanitas, Colombia
 paula@javeriana.edu.co

DOI: <https://doi.org/10.11144/Javeriana.umed60-2.absc>
 Redalyc: <http://www.redalyc.org/articulo.oa?id=231058272009>

Germán Patiño ²
 Pontificia Universidad Javeriana, Colombia

Recepción: 06 Mayo 2018
 Aprobación: 11 Diciembre 2018

RESUMEN:

Introducción: El absceso prostático se define como la presencia de una o varias acumulaciones purulentas en la próstata. Su diagnóstico y manejo han sido controversiales, dada la ausencia de guías de práctica clínica que permitan un abordaje estandarizado. **Objetivo:** Sugerir un algoritmo diagnóstico y terapéutico a partir de la revisión de la literatura no sistemática sobre la fisiopatología, etiología, factores de riesgo, diagnóstico y tratamiento de los abscesos prostáticos. **Materiales y métodos:** Se revisó en Medline con términos MeSH: *prostate*, *abscess*, y términos libres: *prostatic abscess*, con lo cual se obtuvieron 71 artículos de revisión. De estos, se seleccionaron los 19 artículos escritos en inglés que mejor se correlacionaban con el tema de búsqueda. Se hizo una revisión crítica de estos, para finalmente sugerir un algoritmo diagnóstico y terapéutico. **Resultados:** De los 19 artículos seleccionados, se encontró solo un ensayo clínico aleatorizado, 7 estudios observacionales de cohorte retrospectiva, 3 artículos de revisión no sistemática, 6 reportes de caso, 2 series de caso y ninguna guía de práctica clínica. **Conclusiones:** No existen aún guías de práctica clínica estandarizadas para el manejo de los abscesos prostáticos. El método diagnóstico de elección es la ultrasonografía transrectal (USTR) de próstata. El tratamiento depende del tamaño y la localización del absceso. Para abscesos < 1 cm o < 0,5 cm³ se sugiere tratamiento conservador. Para abscesos mayores que esto, se sugiere aspiración guiada por USTR, si se localiza en la zona periférica, y resección transuretral del absceso si se encuentra en la zona central, transicional o anterior.

PALABRAS CLAVE: absceso, próstata, ultrasonografía.

ABSTRACT:

Introduction and objectives: Prostatic abscess is defined as the presence of one or more collections of purulent accumulations in the prostate. Its diagnosis and management have been controversial, given the absence of clinical practice guidelines that allow a standardized approach. **Objective:** The purpose of this article is to suggest a diagnostic and therapeutic algorithm based on the review of non-systematic literature on physiopathology, etiology, risk factors, diagnosis and treatment of prostate abscesses. **Materials and methods:** We reviewed Medline with MeSH terms: "prostate", "abscess", and free terms: "prostatic abscess", obtaining 71 review articles. From these, we selected the 19 articles written in English that best correlated with the search topic. We did a critical review of these, to finally suggest a diagnostic and therapeutic algorithm. **Results:** Of the 19 selected articles, we found only 1 randomised clinical trial, 7 observational retrospective cohort studies, 3 non-systematic review articles, 6 case reports, 2 case series and no clinical practice guidelines. **Conclusions:** Standardized clinical practice guidelines for the management of prostate abscesses do not yet exist. The diagnostic method of choice is transrectal ultrasonography (USTR) of the prostate. Treatment depends on the size and location of the abscess. For abscesses < 1 cm or < 0.5 cm³ cc, conservative treatment is suggested. For abscesses larger than this, USTR-guided aspiration is suggested if located in the peripheral zone, and transurethral resection (TUR) of the abscess if located in the central, transitional, or anterior zone.

KEYWORDS: abscess, prostate, ultrasound.

NOTAS DE AUTOR

- 1 Médica general, Facultad de Medicina, Pontificia Universidad Javeriana, Colombia. Residente de Urología de primer año, Fundación Universitaria Sanitas, Colombia.
- 2 Médico urólogo, Hospital Universitario San Ignacio. Profesor de la Facultad de Medicina, Pontificia Universidad Javeriana, Colombia

aCorrespondencia: pena.paula@javeriana.edu.co

INTRODUCCIÓN

El absceso prostático es la presencia de una o varias acumulaciones purulentas en la próstata (1). Su incidencia ha venido en disminución, por el tratamiento antibiótico (1,2). La frecuencia del absceso en patologías prostáticas es del 0,5 % al 2,5 % (2), y la mortalidad asociada a esta entidad es del 3 % al 16 % (3). Se desarrolla a partir de la diseminación hematógena o ascendente de bacterias (4), causada en la mayoría de casos por *Escherichia coli* (1,5,6). La formación de los abscesos prostáticos clínicamente visibles se da a partir de la fusión de múltiples microabscesos (7), cuya localización más frecuente es la zona transicional y central (5).

El proceso diagnóstico y el tratamiento varían significativamente, por falta de una estandarización y guías de práctica clínica sobre el abordaje de los abscesos prostáticos (5,8). La sospecha diagnóstica se puede confirmar con una ultrasonografía transrectal (USTR) o una resonancia magnética nuclear (RMN) de próstata. En cuanto al tratamiento, se toma en cuenta el tamaño, la localización del absceso y la respuesta clínica a los antimicrobianos, para definir el mejor abordaje terapéutico.

Este artículo es una revisión narrativa de la literatura sobre la fisiopatología, la etiología, los factores de riesgo, el diagnóstico y el tratamiento de los abscesos prostáticos a partir de la revisión de 19 artículos obtenidos de la base de datos Medline. Esto, con el propósito de sugerir una aproximación diagnóstica y terapéutica de esta patología y poderla aplicar en un futuro en las diferentes instituciones médicas de Colombia.

MATERIALES Y MÉTODOS

En Medline se buscaron sistemáticamente los términos MeSH *prostate* y *abscess*, así como los términos libres *prostatic abscess*, a partir de lo cual se obtuvieron 71 artículos de revisión. De estos, seleccionamos los 19 artículos escritos en inglés que mejor se correlacionaban con el tema de búsqueda.

Posteriormente, se clasificaron los diferentes tipos de artículos: reportes de caso, series de caso, estudios observacionales descriptivos de cohorte retrospectiva, revisiones de la literatura sistemáticas y no sistemáticas y guías de práctica clínica. Los artículos se revisaron críticamente, extrayendo la información más relevante sobre el abordaje de los abscesos prostáticos. Posteriormente, sugerimos una aproximación diagnóstica y terapéutica según los hallazgos en la revisión de la literatura.

RESULTADOS

De los 71 artículos arrojados por la búsqueda, seleccionamos los 19 artículos que más se correlacionaban con nuestro tema. De estos 19 artículos, encontramos un ensayo clínico aleatorizado, 7 estudios observacionales de cohorte retrospectiva, 3 artículos de revisión no sistemática, 6 reportes de caso, 2 series de caso y ninguna guía de práctica clínica (tabla 1).

Estos artículos se enfocaban principalmente en la etiología, el diagnóstico y el tratamiento de los abscesos prostáticos. El único ensayo clínico encontrado comparaba el tratamiento mínimamente invasivo con aspiración guiada por USTR contra resección transuretral (RTU) del absceso. La mayoría de estudios observacionales descriptivos de cohorte retrospectiva que encontramos evaluaban, igualmente, la efectividad del tratamiento con abordaje mínimamente invasivo.

TABLA 1
Tipos de artículos encontrados en la búsqueda de Medline

Tipo de publicación	Número de artículos
Reportes de caso	6
Series de caso	2
Estudio observacional descriptivo de cohorte retrospectiva	7
Ensayo clínico aleatorizado	1
Revisión de la literatura no sistemática	3
Guías de práctica clínica	0

DISCUSIÓN

El absceso prostático se define como una acumulación purulenta ubicada en la próstata (9). Su frecuencia ha venido en disminución en los últimos años, gracias al uso de antibióticos (5). Sin embargo, su abordaje diagnóstico y terapéutico sigue siendo muy variable, debido a la falta de universalización en guías de práctica clínica (5,8). En el presente artículo, mostramos lo que se encontró en la literatura sobre la fisiopatología, la etiología, los factores de riesgo, el diagnóstico y el tratamiento de los abscesos prostáticos.

Fisiopatología y etiología

La infección prostática se da por dos vías: la ascendente y la hematógena. La más frecuente es la vía ascendente, que en la mayoría de los casos se produce por bacterias provenientes del sistema digestivo que colonizan el periné, el glándula y el meato uretral (4). La eyaculación y la micción favorecen el ascenso de estas bacterias por la uretra hasta la próstata, predominantemente *E. coli* (70 %), seguido por *Klebsiella sp.*, *Proteus mirabilis*, *Enterococcus faecalis* y *Pseudomonas aeruginosa* (3,4,5,6,10). La segunda vía se da por bacteriemia producida por focos infecciosos a distancia, especialmente secundarios a *Staphylococcus aureus metiliclinorresistente* (SAMR), *Citrobacter sp.*, *Mycobacterium tuberculosis* y *Candida sp.* (4,5,6,11,12).

El SAMR produce una toxina llamada la leucocidina de Panton-Valentine, que puede llevar a choque séptico y muerte (5). Es importante mencionar que, previo al advenimiento de los antibióticos, los abscesos prostáticos se formaban predominantemente por *Neisseria gonorrhoea*, por lo que eran considerados una enfermedad de transmisión sexual (2,5).

Estos microorganismos invaden los acinos prostáticos y generan microabscesos que, al fusionarse, forman el absceso visualizado clínicamente. Lo anterior nos lleva al supuesto que estos abscesos clínicamente significativos se asocian con microabscesos satélites, lo que dificulta el drenaje completo de la acumulación purulenta (7). Dado que la vía de infección más común es la ascendente, los abscesos afectan más frecuentemente la zona transicional y la central, por cercanía con la uretra, comprometiendo en pocos casos la zona periférica (5).

Factores de riesgo

Los abscesos prostáticos son comunes en pacientes que padecen enfermedades con algún grado de inmunosupresión, entre las que se incluyen diabetes mellitus tipo I o tipo II, la enfermedad renal crónica (especialmente en hemodiálisis), VIH, cirrosis hepática, enfermedades autoinmunes o pacientes

trasplantados (3,10,13). Vyas et al. (13) calcularon que de todos los pacientes con abscesos prostáticos en su cohorte, el 59 % tenía diabetes mellitus tipo I o tipo II y el 24 % era trasplantado (1).

Adicionalmente, se han asociado factores como el uso de sonda uretral permanente, instrumentación uretral, biopsia prostática, antecedente de prostatitis y trauma perineal reciente (1,5,6,13). Se ha visto predominancia en la quinta a sexta década de la vida, secundario al incremento en los casos de prostatitis; no obstante, puede ocurrir a cualquier edad (3,5).

Sospecha clínica

La clínica de los abscesos prostáticos es muy variada. Estos pacientes cursan con síntomas del tracto urinario inferior, tanto irritativos como obstructivos. Dentro de los síntomas irritativos encontramos disuria, urgencia urinaria y polaquiuria (10,14). Los síntomas obstructivos, como pujo, intermitencia, disminución del calibre del chorro y retención urinaria aguda (RUA), también son frecuentes en esta patología (2,14). Asociado presentan fiebre y dolor perineal (14). En una serie de casos en Corea, Weinberger et al. (7) encontraron que los síntomas más comunes en los abscesos prostáticos eran fiebre (90,4 %), dolor perineal (82 %), disuria (76 %) y RUA (55 %).

A la palpación prostática se encuentra con dolor, hipertermia y aumento del tamaño prostático con áreas de renitencia (3,5,13,15). Puede o no haber leucocitosis en el hemograma o piuria en el uroanálisis (5,15). De igual manera, se sospecha en pacientes con previo diagnóstico de prostatitis que no responden al manejo antibiótico inicial (5,13,15).

Si esta entidad no es adecuadamente tratada, se pueden presentar complicaciones, como fístulas vesicoprostáticas, uretroprióstáticas, rectoprostáticas o con el periné. En algunas ocasiones puede producir choque séptico y hasta la muerte (3,5).

Diagnóstico

Adicional a la sospecha clínica, el diagnóstico se confirma con imágenes entre las que se encuentran la USTR y la RMN de próstata (15). La USTR, además de ser una herramienta diagnóstica, facilita el seguimiento y el tratamiento inmediato, agregado al hecho de ser más costoefectiva y accesible que una RMN de próstata (15). En la ultrasonografía se observa áreas hipocóicas con contenido purulento, principalmente en la zona transicional y central, aunque suelen subestimar la extensión del absceso (5). Su realización se contraindica en pacientes con fístulas anales o hemorroides severas (16).

Lucio Dell'Atti (8) describió 5 subtipos ecográficos de abscesos prostáticos:

Tipo I: el absceso prostático mide < 10 mm, localizado en un lóbulo.

Tipo II: el absceso prostático mide > 10 mm o sobrepasa la línea media de la glándula.

Tipo III: los abscesos prostáticos son multifocales de < 10 mm y afectan ambos lóbulos.

Tipo IV: los abscesos prostáticos son multifocales de > 10 mm y afectan ambos lóbulos.

Tipo V: el absceso prostático afecta estructuras extraprostáticas (vejiga, uretra, vesículas seminales o cápsula prostática).

La RMN de próstata, por otro lado, tiene la ventaja de poder visualizar los abscesos en todas las zonas de la próstata, incluyendo la zona anterior; además, calcula con mayor exactitud su extensión, por su mejor resolución (1,15,16). En la RMN, el absceso se observa hipointenso en T1 e hiperintenso en T2 (15,16).

Ambos métodos diagnósticos permiten elegir el mejor abordaje para el drenaje de los abscesos: transrectal o transuretral, dependiendo de la localización (1,15). No se encontraron estudios prospectivos que compararan

la sensibilidad y especificidad de estas dos herramientas diagnósticas. Sin embargo, en la literatura, la RMN no ha mostrado mayor sensibilidad que la USTR, por lo cual la USTR sigue siendo la primera línea diagnóstica (16).

En el contexto colombiano, múltiples centros médicos no cuentan con la disponibilidad de la RMN de próstata o su realización no es autorizada por las entidades prestadoras de salud, por su alto costo. Dado que es más costoefectiva y no ha mostrado menor sensibilidad que la RMN, sugerimos realizar como primera opción diagnóstica la USTR. Si se presenta duda diagnóstica con este método, se debería realizar la RMN (16) (figura 1).

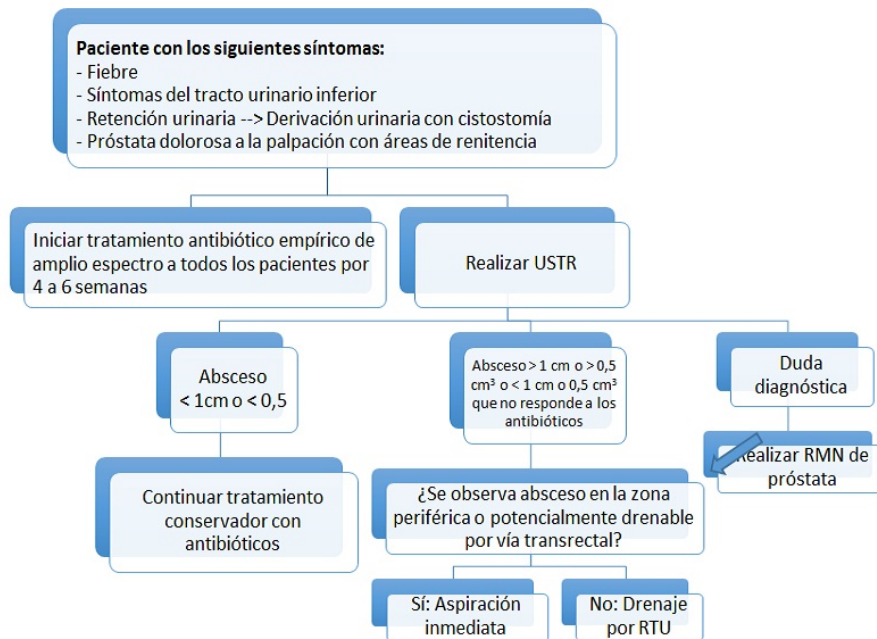


FIGURA 1
Sugerencia sobre el abordaje diagnóstico y terapéutico del absceso de próstata
USTR: ultrasonografía transrectal; RTU: resección transuretral del tracto urinario inferior.

En algunos casos, se usa la tomografía axial computarizada pélvica si se sospecha presencia de acumulaciones extraprostáticas, especialmente hacia la fosa isquiorrectal y el periné (15).

Tratamiento

Todos los pacientes con absceso prostático, sin importar el tamaño, deben recibir tratamiento antibiótico de amplio espectro. De lo encontrado en la literatura, las fluoroquinolonas en monoterapia o las cefalosporinas de tercera generación en combinación con un aminoglucósido son los antimicrobianos con mejor respuesta frente a los patógenos implicados y mayor penetración a la próstata (14). Según la respuesta clínica a este tratamiento, se puede considerar agregar metronidazol para el cubrimiento de microorganismos anaerobios (17). El tiempo de tratamiento debe ser mínimo de 4 a 6 semanas (1).

En los pacientes con abscesos menores a 1 cm (<0,5 cm³ de volumen), el manejo es solo con antibioticoterapia. Si los abscesos, por el contrario, miden más de 1 cm o presentan una pobre respuesta al antibiótico después de 72 h, debe drenarse (14,15). Adicionalmente, todos los pacientes que presenten choque séptico deben ser llevados a drenaje. Dependiendo de la localización de la acumulación, el drenaje se puede realizar por vía transrectal, transperineal guiada por ecografía o por RTU (14,15).

En un estudio realizado por Collado et al. (6) se encontró que la efectividad de la aspiración por USTR era del 75 % con un solo intento y del 83 % con un segundo procedimiento. En una publicación de 2017, en el *International Brazilian Journal of Urology*, aconsejan como primera línea de tratamiento mínimamente invasivo el drenaje por USTR (5). La aspiración debe realizarse con una aguja calibre 18; sin embargo, si el absceso mide más de 3 cm y es heterogéneo, se prefiere usar catéter de 5 Fr para su aspiración (5). Si la aspiración transrectal falla, sugieren realizar RMN o tomografía computada, para observar la ubicación exacta del absceso y elegir otro método de drenaje: vía transuretral, perineal o abierta (5). En la mayoría de pacientes con aspiración transrectal fallida, se realizó drenaje a través de RTU con adecuada respuesta (5). Si en la imagen se observa extensión extraprostática, se aconseja drenaje quirúrgico abierto (5). Arrabal-Polo et al. (18) presentaron un reporte de caso sobre los excelentes desenlaces y las ventajas del abordaje transperineal, entre las que se incluyen el poder dejar drenaje continuo con un catéter de nefrostomía 8 Fr. Sin embargo, para este abordaje se requiere mayor experticia por parte del urólogo.

Jang et al. (14) compararon en 2011 los diferentes tratamientos para abscesos prostáticos: tratamiento conservador vs. aspiración por USTR vs. RTU del absceso. Encontraron que con la RTU, los pacientes tenían menor estancia hospitalaria (10,2 días) con respecto al tratamiento conservador (19,1 días) y vía transrectal (23 días).

En un estudio realizado por la Universidad de King George, donde compararon la aspiración por USTR vs. la RTU del absceso, observaron que el 68,4 % y el 96 % mostraron adecuado drenaje de los abscesos > 2 cm, respectivamente. Asimismo, encontraron 6 recurrencias en el grupo de USTR y una en el grupo de RTU, con promedio de 12,5 días de hospitalización vs. 6 días, respectivamente, mostrando diferencias estadísticamente significativas que favorecen la RTU (17).

Lo anterior fue corroborado por el único estudio prospectivo aleatorizado que, a nuestro conocimiento, ha sido publicado, en el cual compararon estos dos tipos de tratamiento mínimamente invasivo. Los dos grupos presentaban similar tamaño de los abscesos prostáticos, que tuvieron seguimiento con USTR a los 12 y a los 28 meses. La estancia hospitalaria del grupo de drenaje con RTU fue significativamente menor (7,25 días) en comparación con el grupo de aspiración con USTR (12,9 días). De la misma manera, presentaron una recurrencia vs. 5 recurrencias, respectivamente. No obstante, se presentó mayor morbilidad en el grupo de RTU, por una mayor tasa de complicaciones (choque séptico, orquiepididimitis y estrecheces uretrales) (19).

Elshal et al. (4) estudiaron también las complicaciones después de la realización de estos dos métodos terapéuticos y evidenciaron mayor cantidad de complicaciones con la RTU, dadas por sepsis, estrecheces uretrales e incontinencia urinaria. Sin embargo, la diferencia del número de pacientes y del tamaño de los abscesos entre los grupos de la aspiración por USTR y RTU fue importante, habiendo mayor cantidad de pacientes y mayor tamaño de los abscesos en este último, por lo cual dificulta la interpretación de sus resultados.(4).

En la figura 1, mostramos nuestra sugerencia frente al abordaje diagnóstico y terapéutico de los abscesos prostáticos. En los pacientes que cursan concomitantemente con RUA, se prefiere la derivación urinaria con cistostomía, dado que la colocación de sonda uretral puede empeorar el proceso infeccioso (10). Una vez diagnosticado el absceso, si este se localiza en la zona transicional, central o anterior, se sugiere drenaje con RTU. Si, por el contrario, se encuentra en la zona periférica, se sugiere aspiración transrectal guiada por ecografía. Si se realiza como primera prueba diagnóstica la USTR y se evidencia un absceso apto para drenaje, se sugiere aspirarlo en el mismo procedimiento.

CONCLUSIÓN

El absceso de próstata es una entidad con variabilidad diagnóstica y terapéutica entre los urólogos, dada la ausencia de guías de práctica clínica estandarizadas. Después de la revisión narrativa de los artículos publicados sobre el tema, proponemos una vía diagnóstica y terapéutica que se pueda aplicar en los centros

de atención de Colombia. La USTR de próstata es el método diagnóstico de elección, dado que no es menos sensible que la RMN de próstata y es más costo-efectiva. Para abscesos > 1 cm o de 0,5 cm³, se selecciona el método de drenaje según su localización. Para abscesos con menor tamaño, su manejo es conservador.

REFERENCIAS

1. Nomikos M, Karyotis I, Volanis D, Delakas D. Transrectal ultrasound-guided needle aspiration of a prostatic abscess. *UroToday Int J* [Internet]. 2009;2. Disponible en: <https://www.urotodayinternationaljournal.com>
2. Jacobsem JD, Kvist E. Prostatic abscess: A review of literature and a presentation of 5 cases. *Scand J Urol Nephrol*. 1993;27:281-4.
3. Porfyrus O, Kalomoiris P. Prostatic abscess: Case report and review of the literature. *Arch Ital di Urol e Androl*. 2013;3(85):154-6.
4. Elshal AM, Abdelhalim A, Barakat TS, Shaaban AA, Nabeeh A, Ibrahim EH. Prostatic abscess: Objective assessment of the treatment approach in the absence of guidelines. *Arab J Urol*. 2014;12(4):262-8. <https://doi.org/10.1016/j.aju.2014.09.002>
5. Abdelmoteleb H, Rashed F, Hawary A. Management of prostate abscess in the absence of guidelines. *International Braz J Urol*. 2017;43(5):835-40. <https://doi.org/10.1590/S1677-5538.IBJU.2016.0472>
6. Collado A, Palou J, García-Penit J, Salvador J, De La Torre P, Vicente J. Ultrasound-guided needle aspiration in prostatic abscess. *Urology*. 1999;53(3):548-52.
7. Weinberger M, Cytron S, Servadio C, Block C, Rosenfeld JB, Pitlik SD. Prostatic abscess in the antibiotic era. *Rev Infect Dis* [Internet]. 1988 [citado 2018 sep 13];10(2):239-49. Disponible en: <https://www.ncbi.nlm.nih.gov/pubmed/3287559>
8. Dell'Atti L. A new ultrasound and clinical classification for management of prostatic abscess. *Arch Ital di Urol e Androl*. 2015;87(3):246-9. <https://doi.org/10.4081/aiua.2015.3.246>
9. Bosquet Sanz M, Gimeno Argente V, Palmero Martí JL, Bonillo García MA, Salom Fuster J V, Jiménez Cruz JF. Absceso prostático: Revisión de la literatura y presentación de un caso. *Actas Urológicas Españolas*. 2005;29(1):1-120. [https://doi.org/10.1016/S0210-4806\(05\)73206-X](https://doi.org/10.1016/S0210-4806(05)73206-X)
10. Wen SC, Juan YS, Wang CJ, Chang K, Shih MCP, Shen JT, et al. Emphysematous prostatic abscess: Case series study and review. *Int J Infect Dis*. 2012;16(5):e344-9.
11. Carroll DE, Marr I, Huang GKL, Holt DC, Tong SYC, Boutlis CS. Staphylococcus aureus Prostatic abscess: A clinical case report and a review of the literature. *BMC Infect Dis*. 2017;17(1):509. <https://doi.org/10.1186/s12879-017-2605-4>
12. Deshpande A, Haleblan G, Rapose A. Prostate abscess: MRSA spreading its influence into Gram-negative territory: Case report and literature review. *BMJ Case Rep*. 2013;2013. <https://doi.org/10.1136/bcr-2013-009057>
13. Vyas JB, Ganpule SA, Ganpule AP, Sabnis RB, Desai MR. Transrectal ultrasound-guided aspiration in the management of prostatic abscess: A single-center experience. *Indian J Radiol Imaging*. 2013;23:253.
14. Jang K, Lee DH, Lee SH, Chung BH. Treatment of prostatic abscess: Case collection and comparison of treatment methods. *Korean J Urol*. 2012;53(12):860-4. <https://doi.org/10.4111/kju.2012.53.12.860>
15. Chou YH, Tiu CM, Liu JY, Chen JD, Chiou HJ, Chiou SY, et al. Prostatic abscess: Transrectal color Doppler ultrasonic diagnosis and minimally invasive therapeutic management. *Ultrasound Med Biol*. 2004;30(6):719-24.
16. Ackerman AL, Parameshwar PS, Anger JT. Diagnosis and treatment of patients with prostatic abscess in the post-antibiotic era. *Int J Urol*. 2018;25(2):103-10. <https://doi.org/10.1111/iju.13451>
17. Purkait B, Kumar M, Sokhal AK, Bansal A, Sankhwar SN, Bhaskar V. Outcome analysis of transrectal ultrasonography guided aspiration versus transurethral resection of prostatic abscess: 10 years' experience from a tertiary care hospital. *Arab J Urol*. 2017;15(3):254-9. <https://doi.org/10.1016/j.aju.2017.05.001>

18. Arrabal-Polo MA, Jimenez-Pacheco A, Arrabal-Martin M. Percutaneous drainage of prostatic abscess: Case report and literature review. *Urol Int.* 2012;88(1):118-20. <https://doi.org/10.1159/000330934>
19. Selem M, Desoky E, Eliwa A, Fawzi A, Elkady E, Ali MM, et al. Transrectal ultrasound-guided aspiration versus transurethral deroofing of prostatic abscess: A prospective randomized study. 2018 [citado 2018 sep 14]; Disponible en: <https://www.socscistatistics.com/Default.aspx>

CC BY

INFORMACIÓN ADICIONAL

Cómo citar: Peña PA, Patiño G. Absceso prostático: revisión de la literatura. *Univ Med.* 2019;60(2). <https://dx.doi.org/10.11144/Javeriana.umed60-2.abs>